สมาคมศัลยแพทย์ระบบปัสสาวะแห่งประเทศไทย ในพระบรมราชูปถัมภ์

Reconstructive Urology

บรรณาธิการ

ธวัชชัย ทวีมั่นคงทรัพย์

เอกรินทร์ โชติกวาณิชย์

กมล ภานุมาตรัศมี

ณัฐพงศ์ บิณษรี

เปรมสันติ์ สังฆ์คุ้ม

ISBN: 978-616-91938-8-3

9 786169 193883

สงวนลิขสิทธิ์ตามพระราชบัญญัติลิขสิทธิ์ พ.ศ. 2537

ชื่อหนังสือ	Reconstructive Urology
ISBN (e-Book)	978-616-91938-8-3
บรรณาธิการ	ธวัชชัย ทวีมั่นคงทรัพย์ เอกรินทร์ โชติกวาณิชย์ กมล ภานุมาตรัศมี ณัฐพงศ์ บิณษรี เปรมสันติ์ สังฆ์คุ้ม
จัดทำและเผยแพร่โดย	สมาคมศัลยแพทย์ระบบปัสสาวะแห่งประเทศไทย ในพระบรมราชูปถัมภ์
จำนวนหน้า	344 หน้า

ISBN: 978-616-91938-8-3

9 786169 193883

คำนำ

สมาคมศัลยแพทย์ระบบปัสสาวะแห่งประเทศไทย ในพระบรมราชูปถัมภ์ ดำเนินการจัดทำหนังสือเพื่อฟื้นฟูความรู้วิชาการแก่สมาชิกสมาคมฯ อย่างต่อเนื่อง โดยครั้งนี้คณะทำงานฝ่ายวิชาการและการศึกษาต่อเนื่องของสมาคมฯ ได้จัดทำหนังสือหัวข้อเรื่อง “Reconstructive Urology”

การผ่าตัดเป็นหัวใจหลักและมีความสำคัญในการดูแลผู้ป่วยระบบปัสสาวะ ถึงแม้ในปัจจุบันจะมีเทคโนโลยีทางการแพทย์มาช่วยในการผ่าตัด เช่น การส่องกล้อง (Endoscopy), การผ่าตัดแบบแผลเล็ก (Laparoscopy) รวมถึงหุ่นยนต์ช่วยผ่าตัด (Robotic surgery) แต่ก็ไม่สามารถครอบคลุมการผ่าตัดได้ทั้งหมด โดยเฉพาะการผ่าตัดแก้ไขโรคซับซ้อนหรือพิการแต่กำเนิด ซึ่งต้องอาศัยศัลยแพทย์ที่มีฝีมือ ความเชี่ยวชาญและประสบการณ์สูงที่เรียกว่า Surgical Craft จึงจำเป็นต้องให้ศัลยแพทย์ระบบปัสสาวะและบุคลากรที่เกี่ยวข้องมีความรู้ ความสามารถอย่างดีในเรื่อง Reconstructive Urology เพื่อประโยชน์สูงสุดในการดูแลผู้ป่วย

คณะผู้จัดทำได้กำหนดเนื้อหาออกเป็นหลายส่วนตามกายวิภาคศาสตร์ คือ ทางเดินปัสสาวะส่วนบน (Upper tract) ประกอบด้วย Pyeloplasty, Ureteral reconstruction ทางเดินปัสสาวะส่วนล่าง (Lower tract) ประกอบด้วย Neo-bladder substitution, Continent pouch, Vesical fistula repair, Urethral reconstruction รวมถึงระบบสืบพันธุ์เพศชาย ประกอบด้วย Peyronie’s disease และ Vasovasostomy นอกจากนี้ยังมีเนื้อหาเกี่ยวข้องกับการผ่าตัดปลูกถ่ายไต ประกอบด้วย Kidney harvesting และ transplant techniques โดยมีคณะผู้นิพนธ์ที่เชี่ยวชาญเฉพาะในแต่ละหัตถการจากหลากหลายสถาบันเพื่อบรรลุวัตถุประสงค์ เป็นหนังสือที่มีเนื้อหาถูกต้องครบถ้วนทันสมัย เป็นแหล่งอ้างอิงมาตรฐานในวิชายูโรวิทยา (Urology) ในระดับแพทย์ประจำบ้าน ศัลยแพทย์ นักศึกษา และบุคลากรสาธารณสุขที่สนใจ

ขอขอบคุณคณะผู้นิพนธ์ และกองบรรณาธิการ ประกอบด้วย ผศ.นพ.เอกรินทร์ โชติกวาณิชย์, อ.นพ.ณัฐพงศ์ บิณษรี, ผศ.นพ.กมล ภานุมาตรัศมี, รศ.นพ.เปรมสันติ์ สังฆ์คุ้ม รวมทั้งคณะทำงานฝ่ายวิชาการและการศึกษาต่อเนื่องของสมาคมฯ ที่ได้ร่วมกันดำเนินการครั้งนี้จนสำเร็จ หากเกิดประโยชน์อย่างใดจากหนังสือเล่มนี้ ขอมอบความดีแก่คณาจารย์ที่เป็นผู้ประสิทธิ์ประสาทวิชาและวางรากฐานทางยูโรวิทยาอย่างดีตลอดมา

รศ.นพ.ธวัชชัย ทวีมั่นคงทรัพย์

ประธานฝ่ายวิชาการ

สมาคมศัลยแพทย์ระบบปัสสาวะแห่งประเทศไทย ในพระบรมราชูปถัมภ์

คำนิยม

Reconstructive Urology เป็นศาสตร์ที่มีประวัติมายาวนาน และมีความสำคัญ เนื่องจากเป็นการรักษาเพื่อให้ผู้ป่วยกลับมาใช้ชีวิตตามปกติ หรือเกือบปกติ และหากโรคนั้นไม่สามารถแก้ไขได้ก็ตาม ก็สามารถทำให้ผู้ป่วยมีคุณภาพชีวิตที่ดี สามารถกลับมาใช้ชีวิตในสังคมร่วมกับผู้อื่นได้ โรคต่าง ๆ ที่ต้องอาศัยการแก้ไข อาจจะมีความแตกต่างออกไปบ้าง เปลี่ยนไปตามยุคตามสมัย จากในอดีต ที่เป็นการอักเสบติดเชื้อ โดยเฉพาะอย่างยิ่งวัณโรค อุบัติเหตุ และความผิดปกติแต่กำเนิด ทำให้สามารถแก้ไขความผิดปกติที่ต่อเนื่องมาจากโรคต่าง ๆ บริเวณไต กรวยไต ท่อไต กระเพาะปัสสาวะ ท่อปัสสาวะได้ ในปัจจุบัน โรคที่ต้องอาศัยบทบาทสำคัญของการแก้ไข มีความหลากหลายมากขึ้น รวมถึงความผิดปกติ แทรกซ้อนจากการรักษาโรคอื่น และการแก้ไขความผิดปกติที่เกิดจากการผ่าตัดรักษา มะเร็งในระบบปัสสาวะ

วิชาด้าน Reconstructive Urology ในประเทศไทยได้ริเริ่มมานาน ตั้งแต่อาจารย์รุ่นอาวุโส ซึ่งตัวผมเองที่ได้มีความรู้ทางด้านนี้ และได้คลุกคลีกับ Reconstructive Urology มากว่า 25 ปี ต้องยกคุณูปการแด่ ศาสตราจารย์เกียรติคุณนายแพทย์ไพฑูรย์ คชเสนี ท่านอดีตนายกสมาคมศัลยแพทย์ระบบปัสสาวะแห่งประเทศไทยท่านแรก ซึ่งท่านได้นำความรู้นี้จากอังกฤษ มาถ่ายทอดในประเทศไทย ซึ่งท่านให้ความสนใจ ค้นคว้าเพิ่มเติม สอนให้ลูกศิษย์ รุ่นแล้วรุ่นเล่าออกไปรักษาผู้ป่วยทั่วประเทศ ซึ่งผมเองโชคดีที่ได้มีโอกาสเรียนรู้จากท่านโดยตรง

ผมรู้สึกดีใจที่คณาจารย์ ผู้ทรงคุณวุฒิ และมีประสบการณ์ ได้ร่วมกันถ่ายทอด วิชาการด้าน Reconstructive Urology ไปสู่ ศัลยแพทย์รุ่นหลัง และได้รวบรวมเป็นตำรา ที่จะสามารถใช้ศึกษา ค้นคว้า และทบทวนต่อไปได้ จึงหวังเป็นอย่างยิ่งว่าจะเป็นประโยชน์กับผู้สนใจทุกท่าน และส่งผลดีต่อการรักษาผู้ป่วยต่อไป

ศาสตราจารย์นายแพทย์วชิร คชการ

อดีตนายกสมาคมศัลยแพทย์ระบบปัสสาวะแห่งประเทศไทย ในพระบรมราชูปถัมภ์

รายนามผู้นิพนธ์

กมล ภานุมาตรัศมี

ผู้ช่วยศาสตราจารย์

หน่วยศัลยศาสตร์ระบบปัสสาวะ ภาควิชาศัลยศาสตร์

คณะแพทยศาสตร์ จุฬาลงกรณ์มหาวิทยาลัย

กวิรัช ตันติวงษ์

ผู้ช่วยศาสตราจารย์

หน่วยศัลยศาสตร์ระบบปัสสาวะ ภาควิชาศัลยศาสตร์

คณะแพทยศาสตร์ จุฬาลงกรณ์มหาวิทยาลัย

กิตติพงษ์ พินธุโสภณ

ผู้ช่วยศาสตราจารย์

สาขาวิชาศัลยศาสตร์ยูโรวิทยา ภาควิชาศัลยศาสตร์

คณะแพทยศาสตร์ศิริราชพยาบาล

จรัสพงศ์ ดิศรานันท์

นายแพทย์

หน่วยศัลยศาสตร์ระบบปัสสาวะ โรงพยาบาลบำรุงราษฎร์

ชนัญญา วโรภาษ

แพทย์หญิง

หน่วยศัลยศาสตร์ทั่วไป ภาควิชาศัลยศาสตร์

คณะแพทยศาสตร์ มหาวิทยาลัยธรรมศาสตร์เฉลิมพระเกียรติ

ชนธีร์ บุณยะรัตเวช

อาจารย์พิเศษ หน่วยศัลยศาสตร์ระบบปัสสาวะ ฝ่ายศัลยศาสตร์ โรงพยาบาลจุฬาลงกรณ์

แพทย์ที่ปรึกษา กลุ่มงานศัลยกรรม สถาบันสุขภาพเด็กแห่งชาติมหาราชินี

ชินเขต เกษสุวรรณ

ผู้ช่วยศาสตราจารย์
สาขาศัลยศาสตร์ระบบปัสสาวะ ภาควิชาศัลยศาสตร์
คณะแพทยศาสตร์โรงพยาบาลรามาธิบดี

ฐิติภัท หาญสมวงศ์

อาจารย์
สาขาวิชาศัลยศาสตร์ยูโรวิทยา ภาควิชาศัลยศาสตร์
คณะแพทยศาสตร์ศิริราชพยาบาล

ณัฐพงศ์ บิณษรี

อาจารย์
หน่วยศัลยกรรมระบบปัสสาวะ กองศัลยกรรม
โรงพยาบาลพระมงกุฎเกล้า

ธเนศ ไทยดำรงค์

นายแพทย์เชี่ยวชาญ
งานศัลยศาสตร์ระบบทางเดินปัสสาวะ กลุ่มงานศัลยศาสตร์
โรงพยาบาลราชวิถี กรมการแพทย์ กระทรวงสาธารณสุข

ธีรยุทธ ตั้งไพฑูรย์

ผู้ช่วยศาสตราจารย์
หน่วยศัลยศาสตร์ระบบปัสสาวะ ภาควิชาศัลยศาสตร์
คณะแพทยศาสตร์ มหาวิทยาลัยธรรมศาสตร์เฉลิมพระเกียรติ

เปรมสันติ์ สังฆ์คุ้ม

รองศาสตราจารย์
สาขาศัลยศาสตร์ระบบปัสสาวะ ภาควิชาศัลยศาสตร์
คณะแพทยศาสตร์โรงพยาบาลรามาธิบดี

พีร์ พบพาน

อาจารย์
หน่วยศัลยศาสตร์ระบบปัสสาวะ ฝ่ายศัลยศาสตร์
โรงพยาบาลจุฬาลงกรณ์

ภควัฒน์ ระมาตร์

ผู้ช่วยศาสตราจารย์
สาขาวิชาศัลยศาสตร์ยูโรวิทยา ภาควิชาศัลยศาสตร์
คณะแพทยศาสตร์ศิริราชพยาบาล

วลีรัตน์ เศวตสุทธิพันธ์

อาจารย์
หน่วยศัลยศาสตร์ยูโรวิทยา ภาควิชาศัลยศาสตร์
คณะแพทยศาสตร์ มหาวิทยาลัยธรรมศาสตร์

วัฒนชัย รัตนพรสมปอง

อาจารย์
สาขาศัลยศาสตร์ระบบปัสสาวะ ภาควิชาศัลยศาสตร์
คณะแพทยศาสตร์โรงพยาบาลรามาธิบดี

วิรัตน์ เวียงสกุณา

นายแพทย์ชำนาญการพิเศษ
โรงพยาบาลพระปกเกล้า จันทบุรี

ศิรส จิตประไพ

อาจารย์
สาขาวิชาศัลยศาสตร์ยูโรวิทยา ภาควิชาศัลยศาสตร์
คณะแพทยศาสตร์ศิริราชพยาบาล

ศิวัฒม์ ภู่ริยะพันธ์

อาจารย์
หน่วยศัลยศาสตร์ระบบปัสสาวะ ภาควิชาศัลยศาสตร์
คณะแพทยศาสตร์ มหาวิทยาลัยเชียงใหม่

สาธิต ศิริบุญฤทธิ์

ผู้ช่วยศาสตราจารย์
หน่วยศัลยกรรมระบบปัสสาวะ กองศัลยกรรม
โรงพยาบาลพระมงกุฎเกล้า

สารบัญ

บทที่ 1 ศัลยกรรมตกแต่งกรวยไตแบบเปิด 1
Open Pyeloplasty
ชนธีร์ บุณยะรัตเวช
พีร์ พบพาน

บทที่ 2 การผ่าตัดกรีดเปิดกรวยไต 13
(การผ่าตัดผ่านผิวหนังและการผ่าตัดผ่านทางท่อไต)
Endoscopic technique
(antegrade and retrograde endopyelotomy)
ชินเขต เกษสุวรรณ

บทที่ 3 การผ่าตัดผ่านกล้องเพื่อตกแต่งแก้ไขภาวะอุดกั้นบริเวณกรวยไต 37
Laparoscopic Pyeloplasty
ธเนศ ไทยดำรงค์

บทที่ 4 การผ่าตัดภาวะการอุดกั้นบริเวณกรวยไตด้วยหุ่นยนต์ช่วยผ่าตัด 56
Robot-assisted Laparoscopic Pyeloplasty
กมล ภานุมาตรัศมี

บทที่ 5 การผ่าตัดซ่อมสร้างท่อไตส่วนบน 69
Proximal Ureteral Reconstruction
วัฒนชัย รัตนพรสมปอง
วิรัตน์ เวียงสกุณา

บทที่ 6 การผ่าตัดซ่อมสร้างท่อไตส่วนปลาย 86
Distal Ureter Reconstruction
ณัฐพงศ์ บิณษรี

บทที่ 7 การทดแทนด้วยกระเพาะปัสสาวะใหม่ 117
Neobladder Substitution
สาธิต ศิริบุญฤทธิ์

บทที่ 8 ที่กักเก็บน้ำปัสสาวะร่วมกับทางสวนผ่านทางผิวหนัง 183
Continent Pouch with Cutaneous Stoma
กิตติพงษ์ พินธุโสภณ

บทที่ 9A การผ่าตัดแก้ไขโรครูทะลุระหว่างกระเพาะปัสสาวะและช่องคลอดผ่านทางช่องคลอด 193
Transvaginal Closure for Vesicovaginal Fistula
ภควัฒน์ ระมาตร์

บทที่ 9B การผ่าตัดแก้ไขโรครูทะลุระหว่างทางเดินปัสสาวะส่วนล่างและทวารหนักที่เกิดภายหลัง 202
Surgical Treatment for Acquired Rectourinary Fistula
ภควัฒน์ ระมาตร์

บทที่ 10 Anti-incontinence Surgery 213
จรัสพงศ์ ดิศรานันท์

บทที่ 11 การผ่าตัดแก้ไขภาวะทางออกกระเพาะปัสสาวะอุดตันในเพศหญิงจากภาวะพังผืดรัดท่อปัสสาวะ 224
Surgical Treatment for Anatomical Female Bladder Outlet Obstruction from Periurethral Fibrosis
ภควัฒน์ ระมาตร์

บทที่ 12 ท่อปัสสาวะส่วนหน้าตีบ 236
Anterior Urethral Stricture
ธีรยุทธ ตั้งไพฑูรย์
วลีรัตน์ เศวตสุทธิพันธ์
ชนัญญา วโรภาษ

บทที่ 13 การแก้ไขความผิดปกติท่อปัสสาวะส่วนหลัง 257
Posterior Urethral Reconstruction
ฐิติภัท หาญสมวงศ์

บทที่ 14 ถุงงอกจากผนังท่อปัสสาวะในเพศหญิง 271
Female Urethral Diverticulum
วลีรัตน์ เศวตสุทธิพันธ์

บทที่ 15 การรักษาโรคพีโรนีด้วยวิธีการผ่าตัด 291
Surgical Therapy for Peyronie's disease
เปรมสันติ์ สังฆ์คุ้ม

บทที่ 16 Vasovasostomy and Vaso-epididymostomy 303
กวิรัช ตันติวงษ์

บทที่ 17 การผ่าตัดจัดเก็บไตจากผู้บริจาคสมองตาย 305
ศิวัฒม์ ภู่ริยะพันธ์

บทที่ 18 Kidney Transplantation 318
(Vascular Anastomosis and Re-implantation)
ศิรส จิตประไพ

ดัชนี 330

Index 331

บทที่ 1

ศัลยกรรมตกแต่งกรวยไตแบบเปิด
Open Pyeloplasty

ชนธีร์ บุณยะรัตเวช

พีร์ พบพาน

ศัลยกรรมตกแต่งกรวยไตแบบเปิด (open pyeloplasty) คือการผ่าตัดเพื่อรักษาโรครอยต่อระหว่างท่อไตและกรวยไตอุดกั้น (ureteropelvic junction obstruction, UPJO) โดยการผ่าตัดนี้มีการทำครั้งแรกเมื่อปี ค.ศ.1886 โดยนายแพทย์ Friedrich Trendelenburg ศัลยแพทย์ชาวเยอรมัน แต่ผู้ป่วยได้เสียชีวิตในขณะทำการผ่าตัด จึงยังไม่มีการพัฒนาต่อ จนกระทั่งในปี ค.ศ.1891 ศัลยแพทย์ชาวเยอรมันชื่อนายแพทย์ Ernst Georg Ferdinand Küster ได้ทำการผ่าตัดนี้อีกครั้งและประสบความสำเร็จเป็นครั้งแรกของโลก[1] การผ่าตัดในครั้งนั้นจึงนับได้ว่าเป็นรากฐานในการพัฒนาและดัดแปลงเป็นวิธีการผ่าตัดตกแต่งกรวยไตแบบเปิดอีกหลายวิธีสืบต่อมาจนถึงปัจจุบัน ซึ่งนำไปเป็นพื้นฐานในศัลยกรรมตกแต่งกรวยไตผ่านกล้องส่องตรวจช่องท้อง (laparoscopic pyeloplasty) และการผ่าตัดตกแต่งกรวยไตโดยหุ่นยนต์ช่วยผ่าตัดผ่านกล้องส่องตรวจช่องท้อง (robotic assisted laparoscopic pyeloplasty) อีกด้วย ในบทนี้จะกล่าวถึง โรครอยต่อระหว่างท่อไตและกรวยไตอุดกั้นโดยสังเขป การผ่าตัดตกแต่งกรวยไตแบบเปิดวิธีต่าง ๆ ที่ใช้ในปัจจุบัน รวมถึงผลการรักษา ภาวะแทรกซ้อน และการติดตามหลังผ่าตัด

โรครอยต่อระหว่างท่อไตและกรวยไตอุดกั้น

คือโรคที่มีการขัดขวางการไหลของปัสสาวะจากกรวยไต (renal pelvis) ลงสู่ท่อไต (ureter) ซึ่งหากปล่อยทิ้งไว้จะทำให้การทำงานของไตข้างนั้นลดลง[2] โรคนี้พบในเด็กมากกว่าผู้ใหญ่ เนื่องจากมีสาเหตุจากความผิดปกติแต่กำเนิด (congenital) เป็นส่วนใหญ่ โดยมีอุบัติการณ์ 1 ต่อ 1,000 - 1,500 ของเด็กเกิดใหม่[2] อย่างไรก็ตามในผู้ใหญ่ก็สามารถ

พบโรคนี้ได้ โดยอาจมีสาเหตุที่เป็นมาแต่กำเนิดหรือเกิดจากสาเหตุที่เกิดขึ้นในภายหลัง (acquired) สาเหตุของโรคนี้สามารถแบ่งเป็นกลุ่มได้ดังนี้[2]

1. สาเหตุจากความผิดปกติแต่กำเนิด แบ่งออกเป็น

1.1 การอุดกั้นจากสาเหตุภายใน (intrinstic cause) (รูปที่ 1) เกิดจากการเจริญพร่อง (hypoplasia) ของรอยต่อระหว่างท่อไตและกรวยไต ทำให้สูญเสียความสามารถในการบีบรูด (peristalsis) เพื่อระบายปัสสาวะจากกรวยไตลงสู่ท่อไต เกิดการอุดกั้นเชิงหน้าที่ (functional obstruction)

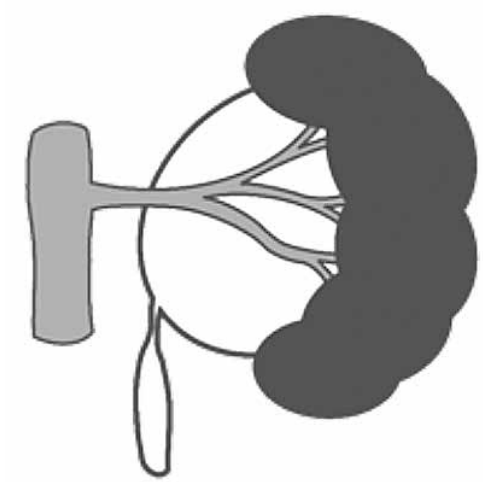

รูปที่ 1 *การอุดกั้นจากสาเหตุภายใน (intrinstic cause)*

1.2 การอุดกั้นจากสาเหตุภายนอก (extrinsic cause) (รูปที่ 2) เกิดจากการทอดข้ามของหลอดเลือด (crossing vessel) และเกิดการกดเบียดบริเวณรอยต่อระหว่างท่อไตและกรวยไต เกิดการอุดกั้นเชิงกล (mechanical obstruction) หลอดเลือดที่มักมาทอดข้าม มักเป็นหลอดเลือดผิดตำแหน่งของขั้วไตล่าง (aberrant lower pole vessel)

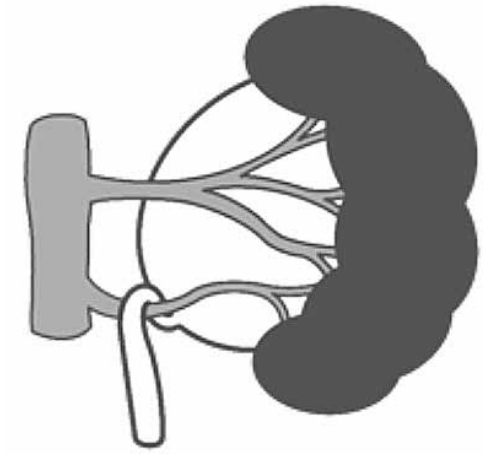

รูปที่ 2 *การอุดกั้นจากสาเหตุภายนอก (extrinstic cause)*

ความผิดปกติแต่กำเนิดทั้งสองประเภทนี้ อาจพบร่วมกับการเกาะปลายสูง (high insertion) (รูปที่ 3) ของรอยต่อระหว่างท่อไตและกรวยไต ซึ่งส่งผลให้การระบายของปัสสาวะจากกรวยไตลงสู่ท่อไตเกิดได้ไม่ดีไปด้วย

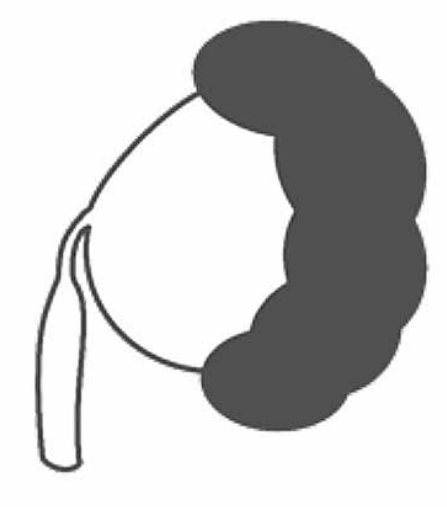

รูปที่ 3 *การเกาะปลายสูง (high insertion)*

2. สาเหตุที่เกิดขึ้นในภายหลัง แบ่งออกเป็น

2.1 พยาธิสภาพของรอยต่อระหว่างท่อไตและกรวยไต เช่น การเกิดแผลเป็น (scar) โดยมีสาเหตุจากการอักเสบเรื้อรัง, นิ่ว, การฉายรังสีรักษา, การผ่าตัดหรือการสอดผ่านเครื่องมือทางการแพทย์ เป็นต้น

2.2 พยาธิสภาพบริเวณรอบรอยต่อระหว่างท่อไตและกรวยไต เช่น การเกิดพังผืดของเนื้อเยื่อหลังเยื่อบุช่องท้อง (retroperitoneal fibrosis), การกดเบียดจากต่อมน้ำเหลืองหรือเนื้องอกของอวัยวะใกล้เคียง เป็นต้น

ในอดีตผู้ป่วยโรครอยต่อระหว่างท่อไตและกรวยไตอุดกั้น มักมาพบแพทย์โดยมีอาการ เช่น อาการการติดเชื้อทางเดินปัสสาวะ, ปวดท้อง, ก้อนในท้อง, ปัสสาวะเป็นเลือด เป็นต้น แต่เมื่อมีการนำการตรวจด้วยคลื่นเสียงความถี่สูง (ultrasound) มาใช้ในผู้หญิงที่ตั้งครรภ์ หรือ ในการตรวจสุขภาพประจำปีเพิ่มมากขึ้น จึงทำให้โรคนี้ถูกค้นพบในขณะที่ไม่มีอาการเพิ่มมากขึ้นทั้งในเด็กและในผู้ใหญ่[2] แนวทางในการรักษาจึงมีการเปลี่ยนแปลงไปในแบบอนุรักษ์ (conservative treatment) มากขึ้น โดยเฉพาะในผู้ป่วยที่ไม่มีอาการ และการตรวจเพิ่มเติมบ่งชี้ว่าการอุดกั้นนั้นยังไม่มีนัยสำคัญ (insignificant obstruction) และทำให้การผ่าตัดรักษาด้วยวิธีการต่าง ๆ ถูกจำกัดลงสำหรับผู้ป่วยที่มีข้อบ่งชี้ดังนี้[2,3]

1. มีอาการอันเนื่องมาจากการอุดกั้น (symptomatic)

2. การทำงานของไตข้างที่เป็นโรคต่ำกว่าร้อยละ 40 ของการทำงานของไตทั้งหมด จากการตรวจภาพกราฟไตขับปัสสาวะด้วยเวชศาสตร์นิวเคลียร์ (radionuclide diuretic renography) หรือมีการลดลงของการทำงานของไตในการตรวจติดตามดังกล่าวมากกว่าร้อยละ 5 ของการทำงานของไตทั้งหมด

3. พบร่วมกับโรคนิ่วในไต หรือ โรคความดันโลหิตสูงอันเนื่องมาจากโรครอยต่อระหว่างท่อไตและกรวยไตอุดกั้น

4. ไตข้างที่เป็นโรคมีลักษณะที่อาจสูญเสียการทำงานในอนาคตได้ เช่น กรวยไตมีปัสสาวะขังมากร่วมกับเนื้อไตฝ่อ (hydronephrosis with renal parenchymal atrophy)

5. ผู้ป่วยมีปริมาณไตที่จำกัดที่ซึ่งสามารถยอมรับการสูญเสียได้น้อย เช่น ผู้ป่วยที่มีไตข้างเดียว หรือผู้ป่วยที่เป็นโรคนี้ทั้ง 2 ข้าง

จะเห็นได้ว่าข้อบ่งชี้ข้อ 4 และ 5 นั้นไม่ชัดเจนเท่า 3 ข้อแรก ซึ่งจะเป็นเหตุผลในการรักษาด้วยการผ่าตัดหรือไม่จะขึ้นกับดุลยพินิจของศัลยแพทย์ที่เป็นผู้ดูแล

ศัลยกรรมตกแต่งกรวยไตแบบเปิด

การรักษาผู้ป่วยโรครอยต่อระหว่างท่อไตและกรวยไตอุดกั้น ด้วยศัลยกรรมตกแต่งกรวยไตแบบเปิด มีเป้าหมายเพื่อให้ ผู้ป่วยหายจากอาการที่เป็น ร่วมกับปรับปรุงการทำงานของไตให้ดีขึ้นหรือพยายามคงสภาพการทำงานของไตที่ยังเหลืออยู่ (improve or preserve renal function)[3] การผ่าตัดแบบเปิดนี้จะมีการจัดท่าและเปิดแผลผ่าตัดเพื่อเข้าหาบริเวณรอยต่อระหว่างท่อไตและกรวยไตได้ 3 แบบ[3,4] คือ

1. นอนหงายและเปิดแผลผ่าตัดผ่านทางด้านหน้าของผนังหน้าท้อง (anterior approach) โดยสามารถทำผ่านเข้าช่องท้อง (intraperitoneal) หรือนอกช่องท้อง (extraperitoneal) ก็ได้ เหมาะกับผู้ป่วยเด็กอายุน้อยที่กรวยไตมีปัสสาวะขังมากและมีขนาดใหญ่ (severe giant hydronephrosis) หรือในรายที่ต้องผ่าตัดแก้ไขซ้ำในรายที่เคยผ่าตัดผ่านทางเอวแล้ว นอกจากนี้ยังสามารถทำการผ่าตัดในผู้ป่วยที่เป็นโรคทั้งสองข้างพร้อมกันได้ อย่างไรก็ตามการผ่าตัดเข้าหาทางนี้ อาจเกิดการรบกวนลำไส้ได้ ทำให้ต้องการเวลาหลังผ่าตัดนานขึ้นกว่าลำไส้จะกลับมาทำงาน

2. นอนตะแคงและเปิดแผลผ่าตัดผ่านทางเอว (flank approach) เป็นวิธีเข้าหาที่เป็นที่คุ้นเคยกับศัลยแพทย์ระบบปัสสาวะ สามารถเข้าหาบริเวณพื้นที่หลังช่องท้อง (retroperitoneal space) ได้โดยตรง เหมาะกับทั้งผู้ป่วยที่เป็นเด็กและผู้ใหญ่ อย่างไรก็ตามการผ่าตัดเข้าหาทางนี้ต้องมีการตัดเส้นใยกล้ามเนื้อพอสมควร จึงต้องใช้ระยะเวลานานในการที่กล้ามเนื้อจะสมานจนสามารถทำกิจวัตรได้ตามปกติ และอาจมีการอ่อนแอของกล้ามเนื้อดังกล่าว ทำให้เกิดการโป่งยื่นของผนังหน้าท้องบริเวณแผลผ่าตัดได้ นอกจากนี้หากต้องผ่าตัดทั้ง 2 ข้าง ก็ต้องเปลี่ยนท่าผู้ป่วยใหม่

3. นอนคว่ำและเปิดแผลผ่าตัดผ่านทางหลัง (dorsal lumbotomy) เหมาะกับผู้ป่วยเด็กอายุน้อย มีข้อดีคือไม่มีการตัดเส้นใยกล้ามเนื้อทำให้เจ็บแผลน้อยและมีการฟื้นตัวเร็ว นอกจากนี้ยังเหมาะสมในกรณีที่ต้องผ่าตัดทั้ง 2 ข้างพร้อมกัน อย่างไรก็ตามวิธีนี้ต้องอาศัยความชำนาญของศัลยแพทย์ผู้ผ่าตัดเพราะต้องแม่นยำในการหาตำแหน่งของรอยต่อระหว่างท่อไตและกรวยไต

เมื่อทำการผ่าตัดแบบเปิดด้วยวิธีการเข้าหาแบบต่าง ๆ จนพบรอยต่อระหว่างท่อไตและกรวยไตแล้ว ก็จะเป็นขั้นตอนการแก้ไขการอุดกั้นที่พบ โดยสามารถแบ่งการแก้ไขออกเป็น 2 กลุ่มได้ดังนี้[3]

1. ศัลยกรรมตกแต่งกรวยไตแบบตัดออกเป็นส่วน ๆ (dismember pyeloplasty)
2. ศัลยกรรมตกแต่งกรวยไตแบบไม่ตัดออกเป็นส่วน ๆ (nondismember pyeloplasty)

ศัลยกรรมตกแต่งกรวยไตแบบตัดออกเป็นส่วน ๆ

หากย้อนกลับไปกล่าวถึงการผ่าตัดที่สำเร็จเป็นครั้งแรกโดยนายแพทย์ Ernst Georg Ferdinand Küster ในปี ค.ศ.1891 พบว่าทำโดยการตัดแยกท่อไตออกจากกรวยไต ก่อนที่จะเย็บต่อเข้าหากันใหม่ จึงนับได้ว่าเป็นการผ่าตัดแบบตัดออกเป็นส่วน ๆ เป็นครั้งแรกของโลกเช่นกัน อย่างไรก็ตามลักษณะของการเชื่อมประสาน (anastomosis) ที่เกิดขึ้น มีแนวโน้มจะเกิดการตีบแคบตามมา อีกทั้งยังมีความกังวลผลกระทบที่จะเกิดขึ้นจากการตัดแยกเส้นประสาทที่ต่อเนื่องจากกรวยไตลงมายังท่อไต อันอาจจะทำให้การบีบรูดที่ต่อเนื่องกันผิดปกติไป วิธีการผ่าตัดแบบตัดออกเป็นส่วน ๆ นี้จึงไม่เป็นที่นิยม จนกระทั่งในปี ค.ศ.1949 นายแพทย์ Nesbit ศัลยแพทย์ระบบปัสสาวะชาวอเมริกัน ได้ดัดแปลงการผ่าตัดของนายแพทย์ Küster ด้วยการเย็บต่อกรวยไตและท่อไตเข้าหากันโดยให้มีหน้าตัดการเชื่อมประสานเป็นรูปวงรี และในปีเดียวกันนั้นนายแพทย์ Anderson และนายแพทย์ Hynes ศัลยแพทย์ชาวอังกฤษก็ได้รายงานความสำเร็จของการผ่าตัดแก้ไขโรคท่อไตข้างหลังหลอดเลือดดำใหญ่ในช่องท้อง (retrocaval ureter) ซึ่งวิธีนี้ได้รับการพัฒนาและนำมาใช้รักษาโรครอยต่อระหว่างท่อไตและกรวยไตอุดกั้นในเวลาต่อมาด้วย จากความสำเร็จดังกล่าวร่วมกับการศึกษาในเวลาต่อมาซึ่งพบว่าการบีบรูดของกรวยไตและท่อไตที่ตัดแยกออกจากกันนั้น ไม่ส่งผลให้เกิดการระบายปัสสาวะที่ผิดปกติ จึงทำให้ศัลยกรรมตกแต่งกรวยไตแบบตัดออกเป็นส่วน ๆ กลับมาเป็นที่นิยมจนถึงปัจจุบัน และถือว่าเป็นวิธีการผ่าตัดที่เป็นมาตรฐานทอง (gold standard) ของการรักษาโรคนี้[3,4]

วิธีการผ่าตัดแบบ Anderson-Hynes ซึ่งเป็นวิธีที่นิยมมากที่สุด มีขั้นตอนที่สำคัญดังนี้[4]

1. ตัดรอยต่อระหว่างท่อไตและกรวยไตที่อุดกั้นและผนังกรวยไตส่วนเกินออก (รูปที่ 4A)
2. ตัดแบะ (spatulate) ผนังด้านข้าง (lateral) ของท่อไตให้เปิดออกตามยาว (รูปที่ 4B)
3. เย็บปิดช่องเปิดของกรวยไตส่วนบน (รูปที่ 4C)
4. เย็บเชื่อมท่อไตเข้ากับช่องเปิดของกรวยไตในตำแหน่งต่ำสุด (dependent part) (รูปที่ 4C-D)

ข้อดี[3]

1. สามารถตัดลดขนาดกรวยไตที่ใหญ่ให้เล็กลงมาได้ และสามารถทำให้รอยต่อระหว่างท่อไตและกรวยไตที่สร้างขึ้นอยู่ในตำแหน่งต่ำสุดได้ เพื่อเพิ่มประสิทธิภาพการระบายปัสสาวะออกจากกรวยไต

2. สามารถตัดพยาธิสภาพที่ทำให้เกิดการอุดกั้นออก รวมถึงสามารถตัดส่วนเกินของท่อไตส่วนต้นที่อาจมีลักษณะคดเคี้ยวออกได้

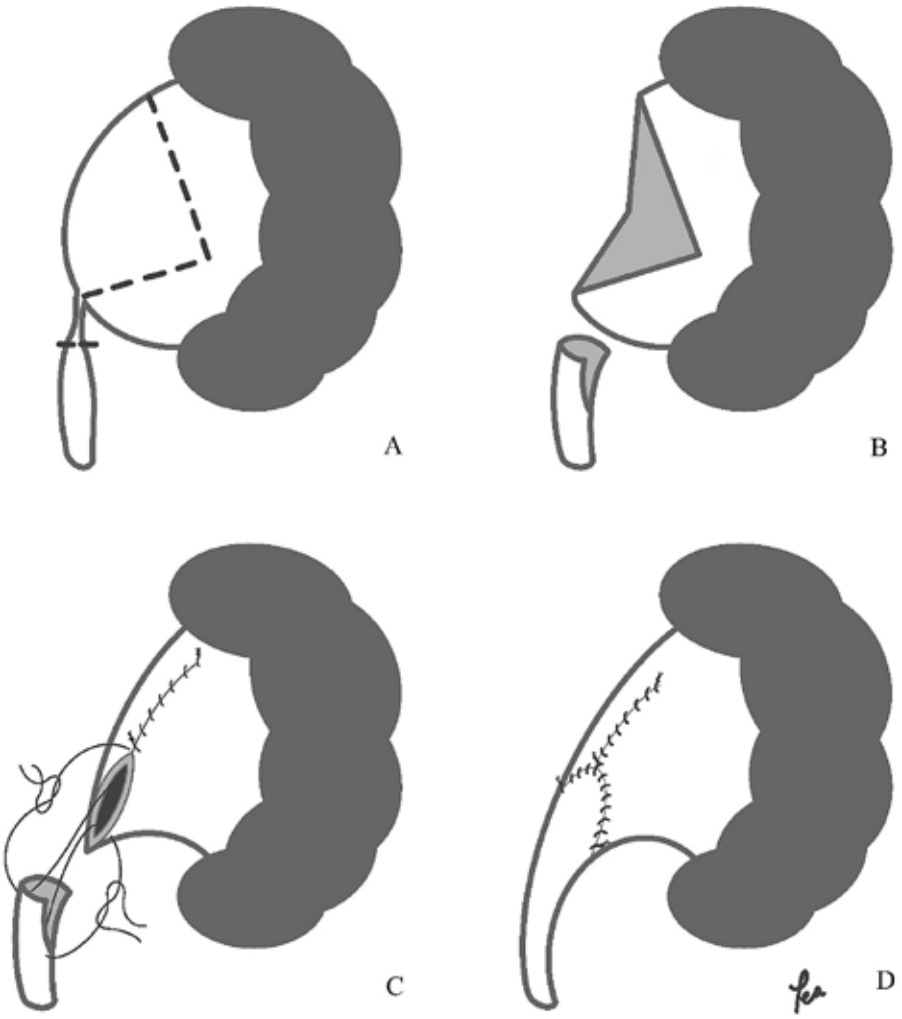

รูปที่ 4 *Anderson-Hynes pyeloplasty*

3. สามารถแก้ไขการอุดกั้นจากการมีหลอดเลือดมาทอดผ่านและกดเบียดบริเวณรอยต่อระหว่างท่อไตและกรวยไต โดยการย้ายให้ท่อไตข้ามมาอยู่ด้านที่ไม่มีการกดเบียดอีกต่อไป

อย่างไรก็ตามวิธีการผ่าตัดนี้อาจไม่เหมาะกับการอุดกั้นที่มีขนาดยาวมาก เนื่องจากไม่สามารถดึงผนังของกรวยไตลงมาเย็บเชื่อมกับท่อไตได้เพียงพอ3 ซึ่งวิธีแก้ไขอาจทำได้โดยการเลาะโดยรอบไตเพื่อเคลื่อนย้ายไตให้ต่ำลงมา (renal descensus) หรือการแต่งส่วนล่างของกรวยไตให้เป็นแผ่นเนื้อเยื่อปะปลูกรูปตัว V (V-flap) ให้ยาวเพียงพอเพื่อดึงลงมาต่อกับท่อไตได้[4]

ศัลยกรรมตกแต่งกรวยไตแบบไม่ตัดออกเป็นส่วน ๆ

การผ่าตัดประเภทนี้เริ่มมีการคิดค้นและพัฒนามาตั้งแต่ ค.ศ.1892 ก่อนที่วิธีของ Anderson-Hynes จะเป็นที่นิยม เนื่องจากยังมีความกังวลเกี่ยวกับผลที่ตามมาจากการตัดแยกท่อไตและกรวยไตออกจากกันดังที่กล่าวมา โดยอาศัยหลักการตัดเปิดรอยต่อระหว่างท่อไตและกรวยไตที่อุดกั้นตามแนวยาวลงมายังด้านข้างของผนังท่อไต ร่วมกับการตัดเปิดผนังกรวยไตในรูปแบบต่าง ๆ แล้วนำทั้งสองส่วนมาเย็บเชื่อมเข้าหากันเพื่อให้ส่วนที่อุดกั้นมีขนาดกว้างขึ้น วิธีนี้ส่วนของพยาธิสภาพจะไม่ได้รับการตัดออก แต่จะกลายเป็นส่วนหนึ่งของผนังของกรวยไตแทน[3] ปัจจุบันสามารถแบ่งวิธีการผ่าตัดแบบไม่ตัดออกเป็นส่วน ๆ ได้เป็น 4 วิธี

1. Fenger plasty (รูปที่ 5) คิดค้นขึ้นมาโดยนายแพทย์ Fenger ในปี ค.ศ.1892 ซึ่งอาศัยหลักการของ Heineke-Mikulicz pyloroplasty ทำโดยการตัดเปิดส่วนที่อุดกั้นตามแนวยาว แล้วเย็บปิดช่องเปิดดังกล่าวในแนวขวาง วิธีนี้นับว่าเป็นศัลยกรรมตกแต่งกรวยไตแบบไม่ตัดออกเป็นส่วน ๆ ที่ทำเป็นครั้งแรกของโลก ข้อดีของวิธีนี้คือทำได้ง่าย แต่มีข้อจำกัดคือเหมาะกับพยาธิสภาพการอุดกั้นที่สั้น เพราะหากทำวิธีนี้ในพยาธิสภาพที่ยาว จะทำให้เกิดการโก่งหรือพับงอของรอยต่อใหม่ได้[1,3]

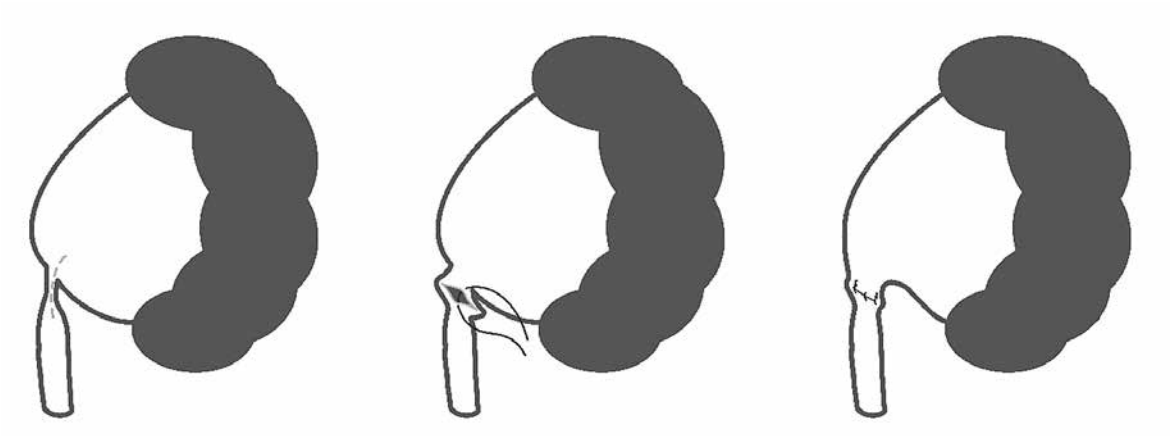

รูปที่ 5 *Fenger plasty*

2. Foley Y-V plasty (รูปที่ 6) คิดค้นขึ้นมาโดยนายแพทย์ Foley ในปี ค.ศ.1937 โดยดัดแปลงมาจากวิธีของนายแพทย์ Schwyzer ซึ่งทำไว้ในปี ค.ศ.1916 เหมาะกับโรครอยต่อระหว่างท่อไตและกรวยไตอุดกั้นที่มีการเกาะปลายสูง ทำโดยการตัดเปิดส่วนที่อุดกั้นตามแนวยาวลงมายังด้านข้างของท่อไตเป็นขาของตัว Y และตัดเปิดบริเวณด้านใกล้กลาง (medial) ของกรวยไตเป็นแขนของตัว Y ซึ่งจะทำให้เกิดแผ่นเนื้อเยื่อปะปลูกรูปตัว V ขึ้นระหว่างแขนของตัว Y ทั้ง 2 ข้าง แผ่นเนื้อเยื่อปะปลูกนี้จะถูกโยกลงมาเย็บเชื่อมกับรอยเปิดด้านข้างของท่อไต เกิดเป็นลักษณะกรวยไตที่เรียวลงมายังรอยต่อใหม่ที่อยู่ในตำแหน่งต่ำกว่าเดิม ช่วยให้เกิดการระบายปัสสาวะที่ดีขึ้น อย่างไรก็ตามวิธีนี้จะไม่เหมาะกับรอยต่ออุดกั้นที่อยู่ในตำแหน่งต่ำอยู่แล้ว[3,4]

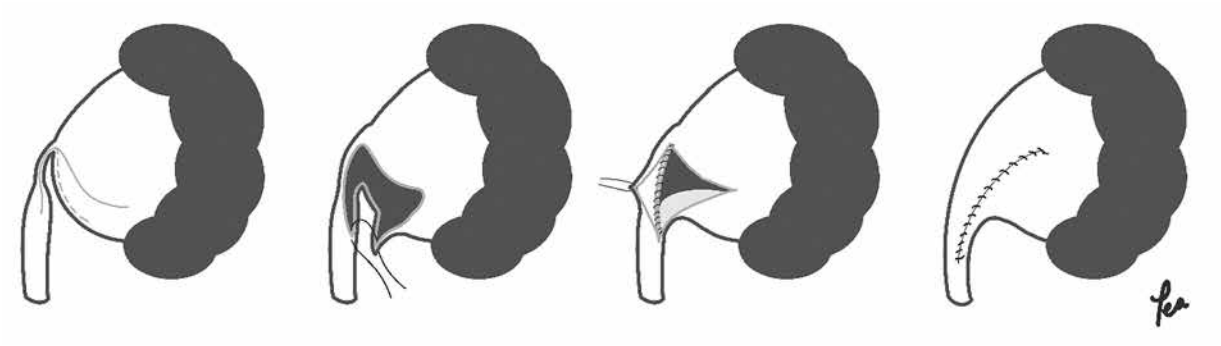

รูปที่ 6 *Foley Y-V plasty*

3. Culp-DeWeerd spiral flap ureteropelvioplasty (รูปที่ 7) คิดค้นขึ้นมาโดยนายแพทย์ Culp และนายแพทย์ DeWeerd ในปี ค.ศ.1951 ทำโดยการตัดเปิดรอยต่อที่อุดกั้นตามแนวยาวลงมาทางด้านข้างของท่อไต ร่วมกับการตัดเปิดกรวยไตและสร้างแผ่นเนื้อเยื่อปะปลูกจากผนังด้านหน้าของกรวยไต ให้ยาวอ้อมมาทางด้านใกล้กลาง และอ้อมไปยังด้านหลัง แผ่นเนื้อเยื่อปะปลูกนี้จะถูกเหวี่ยงลงมาเพื่อเย็บเชื่อมต่อกับช่องเปิดด้านข้างของท่อไต ทำให้รอยอุดกั้นและท่อไตส่วนต้นมีขนาดกว้างขึ้น วิธีนี้เหมาะกับโรครอยต่อระหว่างท่อไตและกรวยไตอุดกั้นที่มีลักษณะการอุดกั้นยาวลงมาในท่อไตส่วนต้นมาก[3,4]

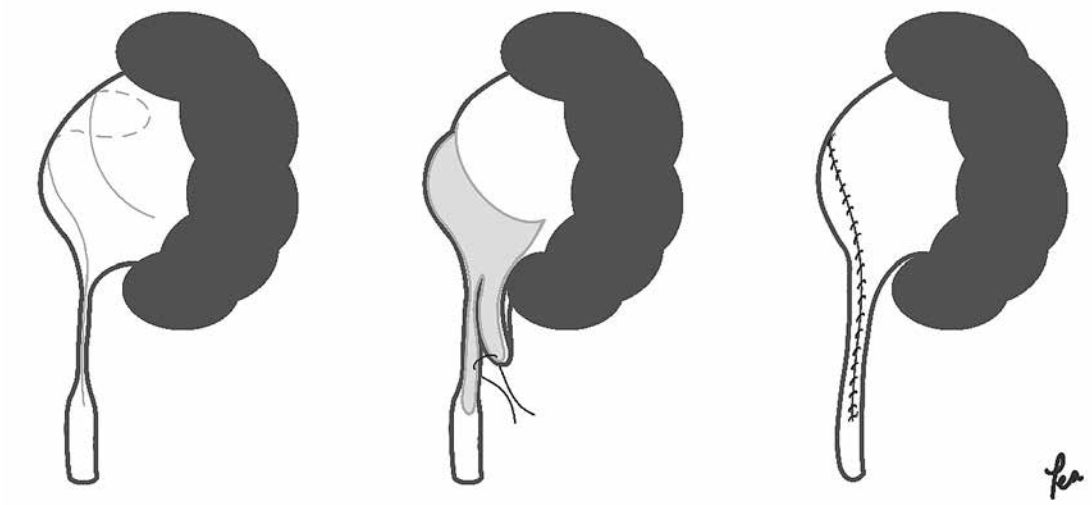

รูปที่ 7 *Culp-DeWeerd spiral flap ureteropelvioplasty*

4. Scardino-Prince vertical flap pyeloureteroplasty (รูปที่ 8) คิดค้นขึ้นมาโดยนายแพทย์ Scardino และนายแพทย์ Prince ในปี ค.ศ.1953 วิธีนี้ทำคล้ายกับ Culp-Deweerd spiral flap แต่ต่างกันตรงแผ่นเนื้อเยื่อปะปลูกที่สร้างขึ้น จะทำเป็นรูป U คว่ำจากผนังด้านหน้าของกรวยไต วิธีนี้เหมาะกับกรวยไตที่มีรูปร่างคล้ายมุมกล่อง[3,4]

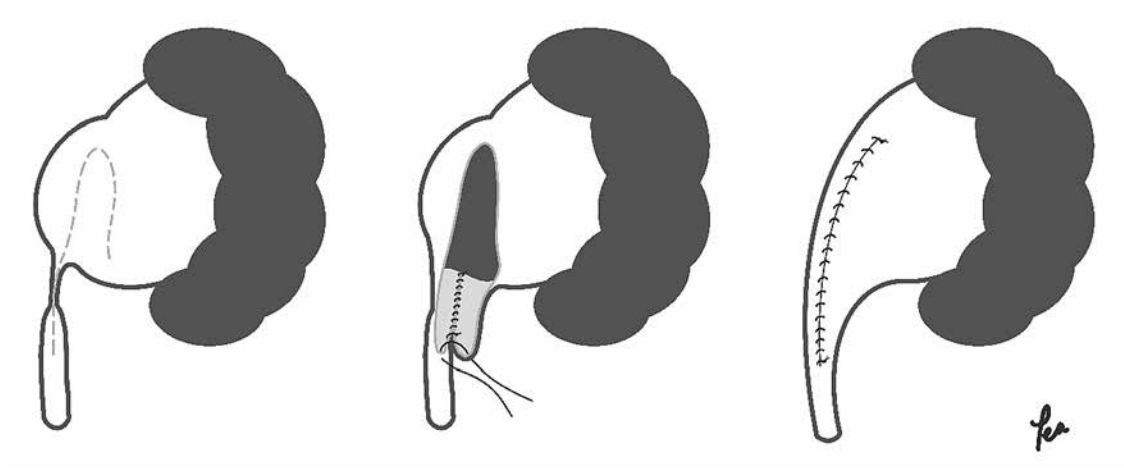

รูปที่ 8 Scardino-Prince vertical flap pyeloureteroplasty

ศัลยกรรมตกแต่งกรวยไตแบบไม่ตัดออกเป็นส่วน ๆ ดังที่กล่าวมา มีข้อดีคือไม่ต้องตัดแยกกรวยไตและท่อไตออกจากกัน ซึ่งเชื่อว่าเส้นเลือดและเส้นประสาทที่มาเลี้ยงตรงส่วนนี้จะดีกว่า อีกทั้งทำได้ง่ายกว่า อย่างไรก็ตาม วิธีเหล่านี้มีจุดอ่อนที่สำคัญคือ ไม่สามารถลดขนาดของกรวยไตที่ใหญ่มากได้ และไม่สามารถย้ายตำแหน่งรอยต่อให้มาอยู่ทางด้านที่ไม่มีการกดเบียดของเส้นเลือดที่มาทอดผ่านได้

หลักการเพิ่มเติมของศัลยกรรมตกแต่งกรวยไตทั้งสองประเภท[4]

1. เลาะเนื้อเยื่อบริเวณกรวยไตและท่อไตอย่างนุ่มนวล และไม่เลาะชิดกับผนังเกินไป เพราะอาจทำให้เกิดความเสียหายต่อเส้นเลือดที่มาหล่อเลี้ยงกรวยไตและท่อไตได้

2. ควรใช้การเย็บเพื่อช่วยดึง (traction suture) มากกว่าการใช้เครื่องมือจับโดยตรงที่ผนังของกรวยไตและท่อไต เพื่อลดการบวมช้ำของเนื้อเยื่อดังกล่าว

3. นิยมใช้ไหมละลายแบบเส้นใยเดี่ยว (monofilament) ในการเย็บเชื่อมต่อ โดยจะเย็บแบบขัดจังหวะ (interrupt) หรือแบบต่อเนื่อง (continuous) ก็ได้ และแนะนำให้เย็บแบบพลิกออก (evert) และกันน้ำ (watertight)

4. พิจารณาใส่สาย double J stent, antegrade stent, nephrostomy หรือไม่ใส่สายเลย ตามดุลยพินิจของแพทย์ผู้ผ่าตัด ซึ่งมักขึ้นกับการเย็บเชื่อมรอยต่อว่าจะเกิดการบวมจนอุดกั้นหรือเกิดการรั่วในช่วงแรกหรือไม่ ปัจจุบันยังไม่พบความแตกต่างกันของความสำเร็จของการผ่าตัดในแต่ละกลุ่ม[5-8] อีกทั้งยังไม่มีมาตรฐานว่าควรใส่ไว้นานเท่าไรด้วย จึงมีความแตกต่างกันในทางปฏิบัติของแต่ละสถาบัน โดยอาจพบตั้งแต่ไม่กี่วัน ไปจนถึงหลายสัปดาห์ได้[7,9]

5. พิจารณาใส่สายระบายภายนอกไต เพื่อระบายปัสสาวะที่รั่วออกมา ป้องกันการเกิดถุงน้ำปัสสาวะ (urinoma) และลดปฏิกิริยาอักเสบซึ่งอาจนำไปสู่การเกิดเนื้อเยื่อพังผืดมารัดท่อไตได้

ภาวะแทรกซ้อนจากการผ่าตัด[3]

1. การติดเชื้อทางเดินปัสสาวะ รักษาโดยการพิจารณาให้ยาปฏิชีวนะที่เหมาะสม

2. ปัสสาวะรั่วจากรอยต่อเชื่อม รักษาโดยการพิจารณาใส่สาย double J stent (ในกรณีที่ยังไม่ได้ใส่) หรือใส่สาย nephrostomy ตามความเหมาะสม

3. ถุงน้ำปัสสาวะรอบไต รักษาโดยการใส่สายระบายผ่านผิวหนัง (percutaneous drain)

4. การกลับเป็นซ้ำของโรครอยต่อระหว่างท่อไตและกรวยไตอุดกั้น สามารถเกิดได้จากหลายสาเหตุ ควรทำการตรวจเพิ่มเติมและพิจารณาแนวทางการรักษาต่อไป ซึ่งวิธีแก้ไขมีตั้งแต่การส่องกล้องเพื่อขยายบริเวณที่อุดกั้นไปจนถึงการผ่าตัดศัลยกรรมตกแต่งกรวยไตซ้ำ

ผลการรักษาและการติดตามหลังการผ่าตัด

ความสำเร็จของการผ่าตัดมีการรายงานอยู่ที่มากกว่าร้อยละ 90 ของทั้งหมด[6,10-12] โดยพบว่าวิธีแบบตัดออกเป็นส่วน ๆ มีแนวโน้มจะมีความสำเร็จสูงกว่าวิธีแบบไม่ตัดออกเป็นส่วน ๆ[5] อย่างไรก็ตาม การให้นิยามของความสำเร็จนั้นยังไม่มีมาตรฐานแน่นอน และมีความแตกต่างกันไปในแต่ละการศึกษา[13,14] ทำให้เป็นการยากที่จะเปรียบเทียบกันได้อย่างถูกต้องแท้จริง โดยทั่วไปผลการรักษาที่มักนำมาแปลผลว่าการผ่าตัดสำเร็จ อาจพิจารณาได้จาก

1. ผู้ป่วยปราศจากอาการที่เคยเป็นก่อนผ่าตัด

2. ผลตรวจคลื่นเสียงความถี่สูงพบภาวะปัสสาวะคั่งในกรวยไตหายไปหรือลดลง หรือมีอัตราส่วนระหว่างความกว้างของกรวยไตต่อความหนาของเนื้อไตลดลง[15]

3. ผลการตรวจภาพกราฟไตขับปัสสาวะด้วยเวชศาสตร์นิวเคลียร์ดีขึ้น

สำหรับระยะเวลาในการติดตามผลการศึกษาก็มีความแตกต่างกันออกไป เนื่องจากผลตรวจคลื่นเสียงความถี่สูงมักจะยังพบภาวะปัสสาวะคั่งในกรวยไตหลงเหลืออยู่ โดยพบว่าผลตรวจมักจะดีขึ้นในช่วง 6 เดือนแรกหลังผ่าตัด อย่างไรก็ตามบางการศึกษาก็พบว่าภาวะปัสสาวะคั่งในกรวยไตในผู้ป่วยบางรายต้องใช้เวลา 7 ปี จึงจะไม่ลดลงเพิ่มอีก[16]

ศัลยกรรมตกแต่งกรวยไตแบบเปิดในยุคการผ่าตัดแบบรุกล้ำน้อย (minimally invasive surgery)

ในปัจจุบันการผ่าตัดศัลยกรรมตกแต่งกรวยไตแบบรุกล้ำน้อย เข้ามามีบทบาทมากขึ้น โดยในบางสถาบันได้นำมาแทนที่การผ่าตัดแบบเปิดแล้ว อย่างไรก็ตาม การผ่าตัดแบบรุกล้ำน้อยต้องอาศัยอุปกรณ์พิเศษและศัลยแพทย์ผู้มีความชำนาญในการผ่าตัดแบบรุกล้ำน้อย อีกทั้งปริมาณผู้ป่วยที่มารับการรักษาต้องเพียงพอในการพัฒนาฝีมือการผ่าตัดด้วย องค์ประกอบสำคัญเหล่านี้จึงยังทำให้การผ่าตัดแบบรุกล้ำน้อยยังไม่สามารถมาแทนที่ศัลยกรรมตกแต่งกรวยไตแบบเปิดได้โดยสมบูรณ์ นอกจากนี้ ในบางสถาบันยังพยายามพัฒนาการผ่าตัดแบบเปิด โดยทำให้แผลผ่าตัดมีขนาด

เล็กลง เพื่อลดอาการเจ็บปวดและระยะเวลาการฟื้นตัว ซึ่งพบว่าได้ผลการรักษาไม่แตกต่างจากการผ่าตัดแบบเปิดที่แผลใหญ่ ๆ[17-20]

สรุป

ศัลยกรรมตกแต่งกรวยไตแบบเปิด เป็นวิธีการผ่าตัดที่ไม่ซับซ้อน, เรียนรู้ได้เร็ว และสามารถให้ผลการรักษาเป็นที่น่าพอใจ อีกทั้งยังใช้อุปกรณ์ผ่าตัดพื้นฐานทั่วไปเท่านั้น การผ่าตัดนี้จึงยังคงเป็นการผ่าตัดมาตรฐานในการรักษาโรครอยต่อระหว่างท่อไตและกรวยไตอุดกั้นในปัจจุบัน

เอกสารอ้างอิง

1. Krajewski W, Wojciechowska J, Dembowski J, Zdrojowy R, Szydełko T. Hydronephrosis in the course of ureteropelvic junction obstruction: An underestimated problem? Current opinions on the pathogenesis, diagnosis and treatment. Adv Clin Exp Med 2017 Aug;26(5):857-64.
2. Al Aaraj MS, Badreldin AM. Ureteropelvic Junction Obstruction. 2020 Jul 11. In: StatPearls [Internet]. Treasure Island (FL): StatPearls Publishing; 2020 Jan–?.
3. Streem SB. Ureteropelvic junction obstruction. Open operative intervention. Urol Clin North Am 1998 May;25(2): 331-41.
4. Carr MC, Shukla AR. Ureteropelvic Junction Obstruction and Multicystic Dysplastic Kidney: Surgical Management. In: Docimo SG, Canning D, El-Khoury AE, Salle JLP, editors. The Kelalis-King-Belman Textbook of Clinical Pediatric Urology. 6th ed. Boca Raton: CRC Press; 2017. P.505-14.
5. Siddique M, Pansota MS, Saleem MS, Attique-ur-Rehman. Outcome of pyeloplasty in children. J Ayub Med Coll Abbottabad 2014 Jan-Mar;26(1):71-5.
6. Braga LH, Lorenzo AJ, Farhat WA, Bägli DJ, Khoury AE, Pippi Salle JL. Outcome analysis and cost comparison between externalized pyeloureteral and standard stents in 470 consecutive open pyeloplasties. J Urol 2008 Oct;180 (4 Suppl):1693-8; discussion1698-9.
7. Liu X, Huang C, Guo Y, Yue Y, Hong J. Comparison of DJ stented, external stented and stent-less procedures for pediatric pyeloplasty: A network meta-analysis. Int J Surg 2019 Aug;68:126-33.
8. Nagdeve NG, Bhingare PD, Sarawade P. A Randomized Control Trial Comparing Outcome after Stented and Nonstented Anderson-Hynes Dismembered Pyeloplasty. J Indian Assoc Pediatr Surg 2018 Oct-Dec;23(4):186-91.
9. Dey S, Raman VS, Peela T, Chand K, Chandra N. Comparison of outcomes between 2 week versus 4 week stenting in pediatric pyeloplasty-A single centre observational study. Asian J Urol 2020 Oct;7(4):327-31.
10. Polok M, Borselle D, Toczewski K, Apoznański W, Jedrzejuk D, Patkowski D. Laparoscopic versus open pyeloplasty in children: experience of 226 cases at one centre. Arch Med Sci 2019 Apr 12;16(4):858-62.

11. Rasool S, Singh M, Jain S, Chaddha S, Tyagi V, Pahwa M, Pandey H. Comparison of open, laparoscopic and robot-assisted pyeloplasty for pelviureteric junction obstruction in adult patients. J Robot Surg 2020 Apr;14(2):325-9.

12. Jenjitranant P, Viseshsindh W, Kochakarn W. Is open pyeloplasty still the first choice of operation for ureteropelvic junction obstruction in children? Thai J Urol [Internet] 2020 Jun.29 [cited 2020Dec.10];41(1):15-8.

13. Uhlig A, Uhlig J, Trojan L, Hinterthaner M, von Hammerstein-Equord A, Strauss A. Surgical approaches for treatment of ureteropelvic junction obstruction - a systematic review and network meta-analysis. BMC Urol 2019 Nov 11;19(1):112.

14. Rehman OF, Umair M, Hussain AK, Faraz A, Iqbal M, Waqar M, Tahir M, Khan AR. Laparoscopic Versus Open Pyeloplasty for Primary Pelvic Ureteric Junction Obstruction: A Prospective Single Centre Study. Cureus 2020 Oct 22;12(10): e11087.

15. Fernández-Ibieta M, Nortes-Cano L, Guirao-Piñera MJ, Zambudio-Carmona G, Ruiz-Jiménez JI. Radiation-free monitoring in the long-term follow-up of pyeloplasty: Are ultrasound new parameters good enough to evaluate a successful procedure? J Pediatr Urol 2016 Aug;12(4):230.e1-7.

16. Srithong S, Usawachintachit M, Bunyaratavej C. The optimal length of follow-up after successful pediatric pyeloplasty. Thai J Urol [Internet] 2019Nov.7 [cited 2020Dec.10];41(2):29-34.

17. Ruiz E, Soria R, Ormaechea E, Lino MM, Moldes JM, de Badiola FI. Simplified open approach to surgical treatment of ureteropelvic junction obstruction in young children and infants. J Urol 2011 Jun;185(6 Suppl):2512-6.

18. Sharifiaghdas F, Mirzaei M, Daneshpajooh A, Abbaszadeh S. Minimally invasive open dismembered pyeloplasty technique: Miniature incision, muscle-splitting dissection, and nopelvis reduction in children. Asian J Urol 2019 Jul;6(3): 290-3.

19. Alizadeh F, Haghdani S, Seydmohammadi B. Minimally invasive open pyeloplasty in children: Long-term follow-up. Turk J Urol 2020 Sep;46(5):393-7.

20. Singh V, Garg M, Sharma P, Sinha RJ, Kumar M. Mini incision open pyeloplasty - Improvement in patient outcome. Int Braz J Urol 2015 Sep-Oct;41(5):927-34.

บทที่ 2

การผ่าตัดกรีดเปิดกรวยไต (การผ่าตัดผ่านผิวหนังและการผ่าตัดผ่านทางท่อไต)

Endoscopic technique (antegrade and retrograde endopyelotomy)

ชินเขต เกษสุวรรณ

บทนำ

ในช่วงระยะเวลา 30 ปีที่ผ่านมา มีความก้าวหน้าทางเทคโนโลยีการผ่าตัดทาง endourology เป็นอย่างมาก ทำให้การรักษาการอุดกั้นที่รอยต่อของกรวยไตกับท่อไต (ureteropelvic junction obstruction; UPJO) ได้รับการพัฒนาอย่างต่อเนื่อง จนทำให้การผ่าตัดแบบ minimally invasive surgery เป็นมาตรฐานควบคู่กับการผ่าตัดแบบเปิดเพื่อตกแต่งกรวยไต (open pyeloplasty) การผ่าตัดแบบ minimally invasive surgery ประกอบด้วย การผ่าตัดกรีดเปิดกรวยไต (endopyelotomy) และการผ่าตัดส่องกล้องวีดิทัศน์เพื่อตกแต่งกรวยไต (laparoscopic pyeloplasty) ซึ่งการผ่าตัดทั้ง 2 รูปแบบ สามารถลดอาการปวดจากแผลผ่าตัด ใช้ระยะเวลานอนโรงพยาบาลสั้น กลับมาใช้ชีวิตประจำวันได้เร็ว แต่อย่างไรก็ตาม แม้การผ่าตัดส่องกล้องวีดิทัศน์เพื่อตกแต่งกรวยไตจะมีอัตราความสำเร็จของการผ่าตัดสูงถึงร้อยละ 90-100 และการผ่าตัดทาง endopyelotomy มีอัตราความสำเร็จต่ำกว่าเล็กน้อย แต่เนื่องจากการผ่าตัดทาง endopyelotomy ใช้ทักษะพื้นฐานทั่วไปของศัลยแพทย์ระบบปัสสาวะ ไม่จำเป็นต้องได้รับการฝึกฝนเพิ่มเติมเหมือนการผ่าตัดส่องกล้องวีดิทัศน์ ทำให้การผ่าตัดทาง endopyelotomy ยังคงได้รับความนิยมและเป็นทางเลือกที่สำคัญสำหรับการรักษา UPJO

การผ่าตัดผ่านผิวหนังเพื่อกรีดเปิดกรวยไต (antegrade endopyelotomy)

วิวัฒนาการของการผ่าตัด antegrade endopyelotomy

หลักการที่สำคัญของการรักษา UPJO ด้วยการผ่าตัด antegrade และ retrograde endopyelotomy คือ จะต้องกรีดที่ตำแหน่งรอยต่อของกรวยไตกับท่อไต (ureteropelvic junction; UPJ) ให้ลึกทุกชั้น (full thickness incision) และใส่ท่อค้ำท่อไตเป็นระยะเวลานานพอสมควร (prolonged ureteral stent) เพื่อให้เกิดกระบวนการสมานแผลของชั้น urothelium และชั้นกล้ามเนื้อเรียบ ขนาดของท่อไตที่กรีดใหม่จะกว้างขึ้น โดย Albarran ซึ่งเป็นศัลยแพทย์ระบบปัสสาวะชาวฝรั่งเศส ได้อธิบายทฤษฎีนี้เป็นครั้งแรกในปี ค.ศ. 1903 และเรียกการผ่าตัดดังกล่าวว่า “urétérotomie externe”[1] ถัดมาในปี ค.ศ. 1943 Davis[2] ได้อธิบายเป็นหลักการและเผยแพร่จนเป็นที่นิยม โดยใช้ชื่อว่า principle of Davis intubated ureterotomy ในปี ค.ศ. 1955 Oppenheimer และ Hinman[3] ได้รายงานผลการศึกษาในสัตว์ที่ถูกทำให้มีภาวะ UPJO พบว่า เมื่อใส่ double J stent จะสามารถคลายการหดรัดของชั้นเนื้อเยื่อเกี่ยวพัน เพิ่มการเจริญเติบโตของชั้นกล้ามเนื้อเรียบ โดยหลังการกรีดที่ตำแหน่ง UPJ และใส่ double J stent นาน 3 สัปดาห์ จะมีการเจริญเติบโตใหม่ (regeneration) ของชั้นกล้ามเนื้อเรียบล้อมท่อไตร้อยละ 50 และสัปดาห์ที่ 5 จะมีชั้นกล้ามเนื้อเรียบล้อมท่อไตร้อยละ 75 และสัปดาห์ที่ 6 จะมีชั้นกล้ามเนื้อเรียบล้อมท่อไตร้อยละ 90 ทำให้ระยะเวลาที่ 6 สัปดาห์เป็นระยะเวลามาตรฐานสำหรับการใส่ double J stent หลังการผ่าตัดท่อไต

จุดเริ่มต้นของการผ่าตัด antegrade endopyelotomy เริ่มต้นเมื่อ Goodwin และคณะ[4] ประสบความสำเร็จในการรักษาภาวะไตบวมน้ำโดยการใส่สายระบายปัสสาวะออกจากกรวยไต (percutaneous nephrostomy; PCN) เป็นครั้งแรกในปี ค.ศ. 1955 แต่การผ่าตัดส่องกล้องเจาะกรอนิ่วในไต (percutaneous nephrolithotomy; PCNL) กลับประสบความสำเร็จหลังจากนั้นถึง 20 ปีต่อมา โดย Fernström และ Johansson[5] ได้นำเทคนิคการผ่าตัดนิ่วในถุงน้ำดีจากรังสีแพทย์มาประยุกต์ใช้ และในปี ค.ศ. 1984 Ramsay[6] ได้ประสบความสำเร็จเป็นครั้งแรกในการผ่าตัด percutaneous pyelolysis โดยประยุกต์วิธีการผ่าตัด PCNL ควบคู่กับการใช้หลักการของ Davis ซึ่ง Smith[7] ได้เผยแพร่จนได้รับความนิยมไปทั่วโลก และนิยามการผ่าตัดใหม่โดยใช้คำว่า “endopyelotomy” หลังจากนั้นมีการพัฒนารูปแบบการผ่าตัด ชนิดของเครื่องมือที่ใช้ในการกรีดตำแหน่งตีบ ระยะเวลาการใส่ และชนิดของ ureteral stent แต่หลักการพื้นฐานที่สำคัญของการผ่าตัดยังคงเป็นรูปแบบเดิม

ข้อบ่งชี้และข้อห้าม

ข้อบ่งชี้สำหรับการรักษาผู้ป่วยที่มีภาวะ UPJO ประกอบด้วย ผู้ป่วยที่มีอาการเกี่ยวข้องกับการอุดกั้นของกรวยไต ผู้ป่วยที่มีการทำงานของไตข้างที่มีการอุดกั้นลดลง ผู้ป่วยที่เกิดภาวะแทรกซ้อนของการอุดกั้นของกรวยไต เช่น นิ่วในไต ติดเชื้อทางเดินปัสสาวะเรื้อรัง และการเกิดความดันโลหิตสูง เป็นต้น[8] นอกจากนั้น การผ่าตัด antegrade endopyelotomy จะเหมาะสมในผู้ป่วยที่เคยผ่าตัดตกแต่งกรวยไตแล้วประสบความล้มเหลว หรือผู้ป่วยที่ต้องการผ่าตัด PCNL พร้อมกับการผ่าตัด antegrade endopyelotomy ในเวลาเดียวกัน

ข้อห้ามโดยเด็ดขาด (absolute contraindication) ของการผ่าตัด antegrade endopyelotomy สามารถแยกได้เป็นปัจจัยจากตัวผู้ป่วยเองและปัจจัยจากกายวิภาคของระบบทางเดินปัสสาวะ ปัจจัยจากตัวผู้ป่วยเองประกอบด้วย ผู้ป่วยที่มีปัญหาเรื่องการแข็งตัวของเลือดและผู้ป่วยที่มีการติดเชื้อทางเดินปัสสาวะที่ยังไม่ได้รับการรักษา[9] สำหรับปัจจัยทางกายวิภาค ได้แก่ มีความยาวของการอุดกั้นมากกว่า 2 ซม.[7] มีการทำงานของไตข้างที่เกิดการอุดกั้นน้อยกว่าร้อยละ 25-30[10] สภาวะที่ไม่ควรผ่าตัด (relative contraindication) ของการผ่าตัด antegrade endopyelotomy ประกอบด้วย มีภาวะไตบวมน้ำระดับสูง มีการพาดของหลอดเลือด (crossing vessel) ที่ตำแหน่ง UPJ[11]

ปัจจัยที่ส่งผลต่อผลลัพธ์การผ่าตัด

ความยาวของรอยโรค

การที่รอยโรคของการตีบมีความยาวมากกว่า 2 ซม. จะทำให้เกิดการอุดกั้นอย่างสนิทที่ตำแหน่ง UPJ โดยไม่มีหลอดเลือดมาเลี้ยงบริเวณดังกล่าว เกิดพังผืดรัดแน่น เป็นข้อห้ามสำหรับการผ่าตัด ผู้ป่วยเหล่านี้ควรได้รับผ่าตัดแบบเปิดหรือการผ่าตัดด้วยกล้องวีดิทัศน์เพื่อตกแต่งกรวยไตแทน[12]

การเกิด primary และ secondary UPJO

นิยามของ primary UPJO คือ การเกิดอุดกั้นที่รอยต่อของกรวยไตกับท่อไตตั้งแต่แรกเกิดโดยที่ไม่มีประวัติการผ่าตัดในไตมาก่อน สำหรับนิยามของ secondary UPJO คือ การเกิดการอุดกั้นใหม่หลังการผ่าตัดตกแต่งกรวยไตหรือหลังการผ่าตัดอื่น ๆ ในไตหรือท่อไต, เกิดการอุดกั้นหลังจากเป็นนิ่วในไตหรือการอุดกั้นใหม่ที่ไม่ทราบสาเหตุ[13]

ในช่วงยุคเริ่มต้นของการผ่าตัด antegrade endopyelotomy จะเลือกผ่าตัดเฉพาะผู้ป่วยที่เป็น secondary UPJO เนื่องจากผู้ป่วยกลุ่มดังกล่าวต้องหลีกเลี่ยงการผ่าตัดแบบเปิดหรือส่องกล้องวีดิทัศน์อีกครั้ง เพราะรอยพังผืดที่เกิดจากการผ่าตัดครั้งแรกจะเสี่ยงต่อการผ่าตัดไม่สำเร็จจนอาจต้องตัดไตออก (nephrectomy) แต่ปัจจุบันการผ่าตัด antegrade endopyelotomy ได้มีการพัฒนาจนผลลัพธ์การผ่าตัดในผู้ป่วย primary และ secondary UPJO สูงขึ้น ทำให้เหมาะกับการรักษาในผู้ป่วยทั้ง 2 กลุ่ม โดยมีอัตราความสำเร็จร้อยละ 79 และร้อยละ 84 ตามลำดับ[14]

การทำงานของไต

ในผู้ป่วยที่มีภาวะ UPJO และไตข้างที่อุดกั้นมีการทำงานลดลง เมื่อผู้ป่วยได้รับการผ่าตัด antegrade endopyelotomy ผลลัพธ์ของการผ่าตัดมักไม่ค่อยประสบความสำเร็จ Gupta และคณะ[10] ได้ศึกษาการผ่าตัด antegrade endopyelotomy ในผู้ป่วย 401 ราย ติดตามการรักษา 12 ปี พบว่า หากผู้ป่วยมีการทำงานของไตในระดับสูง (การทำงานของไตแบบแยกข้าง มากกว่าร้อยละ 40) จะมีอัตราการประสบความสำเร็จร้อยละ 92 ผู้ป่วยที่มีการทำงานของไตระดับปานกลาง (การทำงานของไตแบบแยกข้าง ระหว่างร้อยละ 25-40) จะมีอัตราการประสบความสำเร็จร้อยละ 80 และผู้ป่วยที่มีการทำงานของไตระดับต่ำ (การทำงานของไตแบบแยกข้าง น้อยกว่าร้อยละ 25) จะมีอัตรา

การประสบความสำเร็จลดลงเหลือเพียงร้อยละ 54 จึงสรุปได้ว่า การทำงานของไตส่งผลต่อการผ่าตัด antegrade endopyelotomy โดยตรง

ระดับของภาวะไตบวมน้ำ

การแบ่งระดับความรุนแรงของภาวะไตบวมน้ำ สามารถแบ่งได้เป็น 4 ระดับ โดยแต่ละระดับส่งผลต่อผลลัพธ์การผ่าตัด antegrade endopyelotomy ซึ่ง Van Cangh และคณะ[11] พบว่า อัตราความสำเร็จจะลดลงจากร้อยละ 76 ในผู้ป่วยที่มีระดับของการบวมน้ำต่ำ (ระดับ 1 และ 2) เป็นร้อยละ 66 ในผู้ป่วยที่มีระดับการบวมน้ำสูง (ระดับ 3 และ 4) นอกจากนั้น Ost และคณะ[15] ได้รายงานการเปรียบเทียบการผ่าตัด antegrade endopyelotomy และการผ่าตัดด้วยกล้องวีดิทัศน์เพื่อตกแต่งกรวยไต พบอัตราการประสบความล้มเหลวของการผ่าตัด antegrade endopyelotomy ร้อยละ 8 ซึ่งผู้ป่วยกลุ่มนี้ทุกรายมีภาวะไตบวมน้ำระดับ 3 และ 4 แต่อย่างไรก็ตาม การเกิดภาวะไตบวมน้ำทำให้ศัลยแพทย์ผ่าตัดได้ง่ายขึ้น สามารถพบตำแหน่งที่ตีบได้รวดเร็ว และกรีด UPJ ได้โดยง่าย ทำให้การผ่าตัด antegrade endopyelotomy ยังได้รับความนิยมในผู้ป่วยที่มีระดับของภาวะไตบวมน้ำสูง

การมี crossing vessel

การศึกษาส่วนใหญ่พบว่า การเกิด crossing vessel เป็นปัจจัยที่สำคัญที่สุดในการพยากรณ์ผลลัพธ์ของการผ่าตัด endopyelotomy โดย Van Cangh และคณะ[11] พบว่า crossing vessel ทำให้อัตราความสำเร็จของการผ่าตัดลดลงจากร้อยละ 86 เหลือเพียงร้อยละ 42 และ Knudsen และคณะ[16] ได้ยืนยันผลการศึกษาคล้ายคลึงกัน โดยพบว่า ผู้ป่วยที่ล้มเหลวจากการผ่าตัด antegrade pyelolithotomy จะมี crossing vessel ร่วมด้วยถึงร้อยละ 83

วิธีการผ่าตัด

การเตรียมผู้ป่วยและการจัดท่า

ควรมีการประเมินผู้ป่วยก่อนการผ่าตัด antegrade endopyelotomy เสมอ โดยสืบค้นหาข้อห้ามของการผ่าตัด เช่น โรคประจำตัวที่อาจส่งผลต่อการดมยาสลบ ตรวจหาความผิดปกติของเกล็ดเลือดและการแข็งตัวของเลือด ตรวจปัสสาวะเพื่อยืนยันการไม่มีการติดเชื้อทางเดินปัสสาวะระหว่างที่ผ่าตัด ในผู้ป่วยบางรายที่มีการอุดกั้นจนไม่สามารถรักษาการติดเชื้อทางเดินปัสสาวะได้ดี จำเป็นต้องใส่สาย double J stent หรือ PCN ก่อนเสมอ เพื่อระบายการอุดกั้นชั่วคราว ผู้ป่วยทุกรายควรมีการเตรียมเลือดระหว่างการผ่าตัดอย่างน้อย 2 ยูนิต ในผู้ป่วยที่ได้รับการวินิจฉัย UPJO เป็นครั้งแรกจำเป็นต้องส่งตรวจ computed tomography (CT) scan เพื่อทราบลักษณะทางกายวิภาคของไต กรวยไต และ crossing vessel หากการวินิจฉัยยังมีข้อสงสัยพิจารณาส่งตรวจ diuretic renogram หรือ Whitaker pressure-perfusion test เพิ่มเติม แต่ในผู้ป่วยที่เคยได้รับการผ่าตัดแบบเปิดหรือผ่าตัดส่องกล้องวีดิทัศน์เพื่อตกแต่งกรวยไตมาก่อน ควรได้รับการประเมินด้วย CT scan ใหม่อีกครั้ง เพราะลักษณะกายวิภาคของตำแหน่งตีบและตำแหน่ง crossing vessel จะเปลี่ยนไปจากเดิม

วิธีการดั้งเดิมที่ใช้ในการผ่าตัด antegrade endopyelotomy จะจัดผู้ป่วยในท่านอนคว่ำ แต่มีผู้เชี่ยวชาญบางท่านได้ประยุกต์การจัดท่านอนหงายในการผ่าตัด antegrade endopyelotomy ได้เช่นเดียวกัน[17] จากประสบการณ์ของผู้นิพนธ์พบว่า การผ่าตัดในท่านอนคว่ำจะสามารถผ่าตัดได้สะดวกมากกว่า และศัลยแพทย์ทางเดินปัสสาวะทั่วไปจะมีความคุ้นเคยเนื่องจากเป็นท่าเดียวกับการผ่าตัด PCNL

หลังจากที่ดมยาสลบเรียบร้อยแล้ว จัดผู้ป่วยในท่า lithotomy โดยเริ่มส่องกล้อง cystoscope และใส่สาย ureteral catheter ปลายเปิด ขนาด 6 Fr เข้าท่อไตเพื่อฉีดสารทึบรังสี จะสามารถประเมินกายวิภาคของระบบทางเดินปัสสาวะ ทราบถึงตำแหน่ง ความยาว และระดับความรุนแรงของภาวะ UPJO หลังจากนั้นให้คาสาย ureteral catheter ไว้พร้อมสายสวนปัสสาวะ พลิกตะแคงผู้ป่วยเป็นท่านอนคว่ำ ตำแหน่งที่เป็นจุดกดทับของกระดูกควรมีแผ่นยางรองรับ บริเวณหน้าอกและช่องท้องควรมีแผ่นยางหรือผ้าปูหนุนเช่นเดียวกัน ยืดไหล่และสะโพกเพื่อช่วยลดแรงต้านระหว่างการหายใจ (รูปที่ 1)

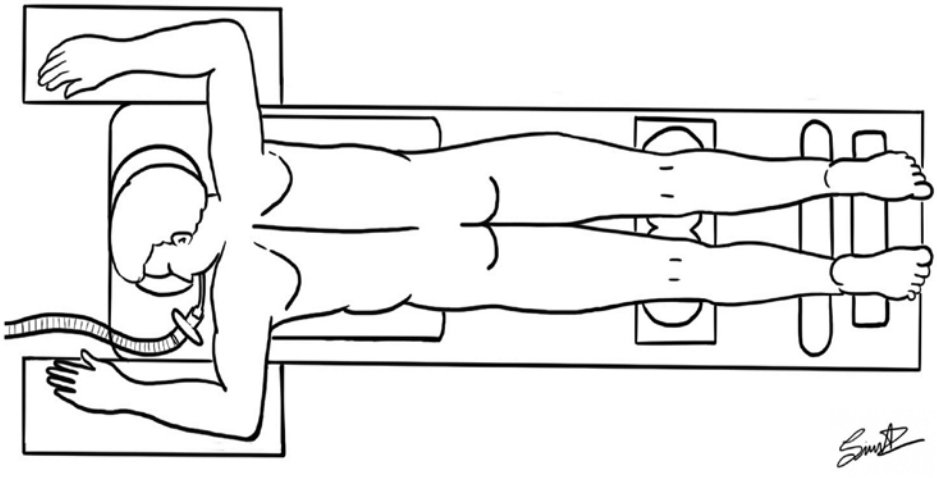

รูปที่ 1 *การจัดท่าคว่ำสำหรับการผ่าตัด antegrade endopyelotomy (วาดโดย นางศิริมา เกษสุวรรณ)*

วิธีการเข้าสู่กรวยไต

การเลือกแทงเข็มเข้าตำแหน่งกรวยไต ควรเลือกที่ตำแหน่ง upper หรือ middle pole (รูปที่ 2A) เพราะจากตำแหน่งดังกล่าวจะสามารถเข้าสู่ตำแหน่ง UPJ ได้โดยตรง และเมื่อใส่เครื่องมือสำหรับการผ่าตัดจะทำให้เกิดการบาดเจ็บต่อเนื้อไต (renal parenchyma) น้อยกว่าการเข้าที่ตำแหน่ง lower pole และควรแทงเข็มผ่านทาง posterior calyx แทน anterior calyx นอกจากนั้นแนวของเข็มควรแทงในแนว posterolateral จะเข้ากรวยไตได้ง่ายกว่าแนว posterior (รูปที่ 2B) การแทงเข็มไปยัง anterior calyx มีข้อเสีย เพราะ guidewire ที่ใส่จะย้อนกลับเข้า UPJ ได้ยาก นอกจากนั้นยังเสี่ยงต่อภาวะเลือดออกมากกว่าปกติ เนื่องจากต้องผ่านเนื้อไตที่ยาวกว่า การแทงเข็มจะใช้ Chiba needle ขนาด 18 G โดยระหว่างที่แทงต้องมี fluoroscopy เป็นตัวช่วยระบุตำแหน่งเสมอ ศัลยแพทย์

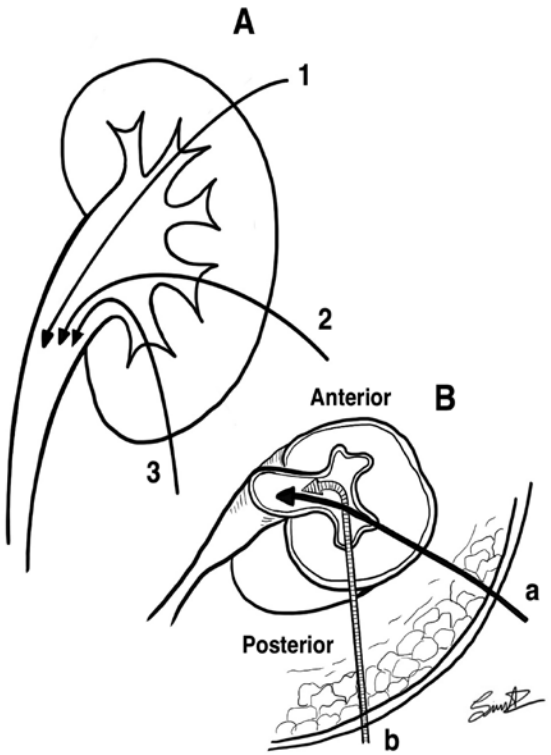

รูปที่ 2 *แนวการเข้ากรวยไต A ภาพมุม coronal แสดงการเข้ากรวยไตทาง upper pole (แนวที่ 1) และทาง middle pole (แนวที่ 2) จะเข้าผ่าตัดที่ตำแหน่ง UPJ ได้ง่ายกว่า การเข้ากรวยไตทาง lower pole (แนวที่ 3) B ภาพมุม axial การเข้ากรวยไตทางด้าน posterolateral (แนว a) จะเข้าผ่าตัดที่ตำแหน่ง UPJ ได้ง่ายกว่า การเข้ากรวยไตทางด้าน posterior (แนว b) (วาดโดย นางศิริมา เกษสุวรรณ)*

สามารถใช้เทคนิค eye of the needle หรือเทคนิค triangulation ตามที่ถนัด การแทงควรแทงผ่านเนื้อไตเข้าที่ตำแหน่ง papilla จะทำให้รูที่ใช้ในการผ่าตัดมีความมั่นคง และเมื่อนำสาย nephrostomy ออก จะทำให้เกิดการปิดของรูที่เจาะเนื้อไตสนิทมากขึ้น ไม่ควรแทงเข้าตำแหน่งกรวยไตโดยตรงเพราะมีความเสี่ยงต่อการบาดเจ็บต่อเส้นเลือดดำไตและเส้นเลือดแดงไตที่อยู่ตำแหน่งด้านใน นอกจากนั้นยังเสี่ยงต่อภาวะปัสสาวะรั่วหลังผ่าตัดอีกด้วย

หลังจากที่แทงเข็มเข้ากรวยไตได้แล้ว ให้ใส่ guidewire ขนาด 0.035 นิ้ว ผู้นิพนธ์นิยมใช้ Sensor guidewire (Boston Scientific, Natick, Mass.) ที่มีลักษณะ hybrid คือ ปลายมีลักษณะอ่อนเป็น hydrophilic tip จะสามารถผ่านตำแหน่งที่ตีบและเข้าท่อไตได้ง่าย แต่ในขณะเดียวกัน แกนของ guidewire มีความแข็งแรงเนื่องจากมีส่วนประกอบของ nitinol ที่เคลือบด้วย polytetrafluoroethylene ช่วยให้ใส่อุปกรณ์ต่าง ๆ ได้ง่าย สำหรับการขยายช่องทางเข้ากรวยไต สามารถใช้เครื่องมือขยายรูปแบบต่าง ๆ จากการศึกษาของผู้นิพนธ์ที่ศึกษาในผู้ป่วยที่ได้รับการผ่าตัด PCNL พบว่า การใช้ Alken dilator และ balloon dilator ไม่ได้เป็นปัจจัยที่ส่งผลต่อการเสียเลือดจนต้องได้รับเลือดระหว่างผ่าตัด[18] หลังจากนั้นก่อนกรีดที่ตำแหน่ง UPJ ผู้ป่วยควรได้รับการขยายตำแหน่งที่ตีบโดยการใช้ ureteral

balloon dilator ขนาด 15 Fr ปรับระดับความดันที่ 20 ATM นาน 3 นาที ในกรณีที่มีนิ่วในไตร่วมด้วยและต้องทำ PCNL พร้อมกัน ผู้นิพนธ์แนะนำให้ผ่าตัดนิ่วก่อน โดยการใส่ guidewire เข้าไปยัง UPJ และกระแทกนิ่วให้เป็นชิ้นส่วนเล็กและนำออกจนหมดจึงค่อยกรีดกรวยไต หากกระแทกนิ่วหลังการกรีดกรวยไตจะมีการกระจายของเศษนิ่วออกนอกทางเดินปัสสาวะ

การกรีดที่ตำแหน่ง UPJ

เครื่องมือที่ใช้ในการกรีด UPJ มีหลายรูปแบบ ประกอบด้วย cold knife, เลเซอร์ชนิดต่าง ๆ และ กรรไกรขนาดเล็ก ซึ่ง ณ ปัจจุบันยังไม่มีการศึกษาเพื่อเทียบผลลัพธ์ของการผ่าตัดในแต่ละรูปแบบ การเลือกรูปแบบใดขึ้นอยู่กับความถนัดของศัลยแพทย์เป็นหลัก

การใช้ cold knife

การผ่าตัด antegrade endopyelotomy โดยการใช้ cold-knife กรีดที่ตำแหน่ง UPJ เริ่มต้นครั้งแรกที่ Institute of Urology ในเมืองลอนดอน และ Long Island Jewish Hospital ในเมืองนิวยอร์ก[6, 7] โดยใช้เครื่องมือที่เรียกว่า “endopyelotome” (Karl Storz Endoscopy-America) ซึ่งมีลักษณะคล้ายตะขอ กรีดด้าน posterolateral ของ UPJ (รูปที่ 3) การกรีดแต่ละครั้งต้องเห็นลักษณะกายวิภาคที่ชัดเจนก่อนจึงกรีด (direct vision) ไม่ควรกรีดโดยไม่เห็นภาพ (blind technique) เพราะมีโอกาสบาดเจ็บต่ออวัยวะใกล้เคียงและเส้นเลือดใหญ่ การกรีดควรกรีดให้ลึก

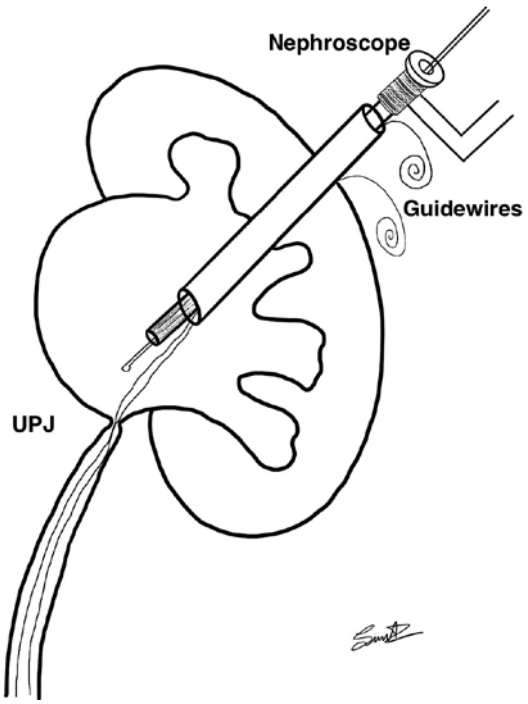

รูปที่ 3 *การผ่าตัด antegrade endopyelotomy โดยใช้ endopyelotomy (วาดโดย นางศิริมา เกษสุวรรณ)*

แนวตรงผ่านทุกชั้น จนกระทั่งเห็นเนื้อเยื่อไขมันรอบไตและรอบท่อไต และให้กรีดเลยไปยังท่อไตอีกประมาณ 1 ซม. รวมทั้งกรีดเลยขึ้นมายังกรวยไตอีกประมาณ 1 ซม.

การใช้เลเซอร์

ชนิดเลเซอร์ที่นิยมใช้ในการกรีดตำแหน่งที่ตีบ ประกอบด้วย เลเซอร์ชนิด holmium-YAG และ neodymium-YAG โดยอัตราความสำเร็จไม่ได้แตกต่างกัน[19] ขนาดของสายเลเซอร์ที่นิยมใช้ประกอบด้วยขนาด 365 และ 550 ไมโครเมตร โดยผู้นิพนธ์แนะนำให้ร้อยสายเลเซอร์ด้วย ureteral catheter ปลายเปิด ขนาด 6 Fr ก่อนเสมอ โดยสาย ureteral catheter จะทำหน้าที่ป้องกันการไหม้หน้าเลนส์ของกล้อง nephroscope การตั้งเครื่องเลเซอร์เริ่มต้นที่พลังงาน 1 จูล และความถี่ 15 เฮิรตซ์ หากเครื่องเลเซอร์สามารถตั้ง pulse width ได้ แต่ผู้นิพนธ์แนะนำให้ตั้งเป็น long pulse ในการกรีดที่ตำแหน่ง UPJ ทุกครั้งต้องเห็นลักษณะกายวิภาคที่ชัดเจนเสมอก่อนค่อยกรีด

การใช้กรรไกรขนาดเล็ก

สามารถใช้กรรไกรขนาดเล็กผ่านกล้อง nephroscope โดยเริ่มเจาะรูที่กรวยไตด้าน posterolateral ห่างจากตำแหน่ง UPJ 1 ซม. ในการตัดทุกครั้งต้องมั่นใจว่าตัดในตำแหน่งที่ถูกต้องและตัดไปด้านนอกกรวยไตจนพบเนื้อเยื่อไขมันรอบไต เมื่อทะลุออกไปด้านนอกแล้วให้ตัดลงผ่าน UPJ หลีกเลี่ยงการตัดโดนเส้นเลือดให้มากที่สุด เมื่อตัดผ่านตำแหน่ง UPJ จะเห็นว่าท่อไตต่อกับกรวยไตอยู่ทางด้าน anterior และ medial โดยมี guidewire สอดตรงกลาง (รูปที่ 4) หลังจากนั้นให้ตัดลงไปยังท่อไตอีก 1 ซม.

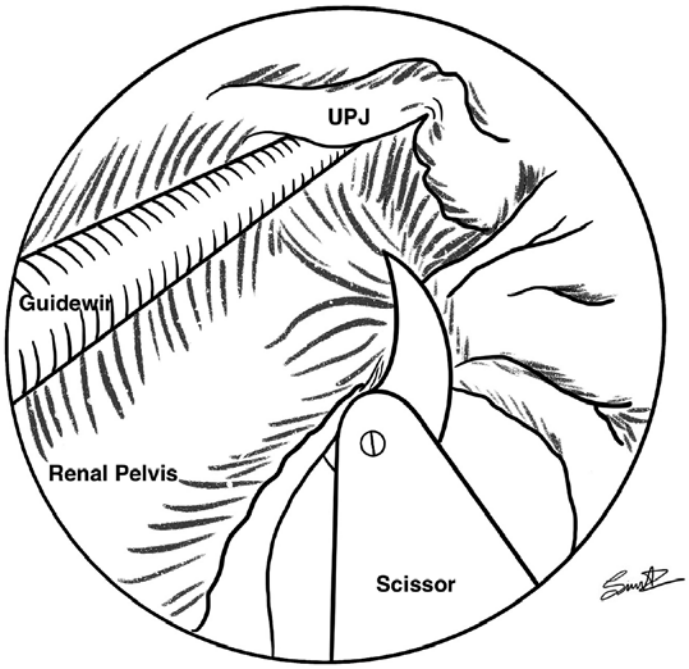

รูปที่ 4 *การผ่าตัด antegrade endopyelotomy โดยใช้กรรไกรขนาดเล็ก (วาดโดย นางศิริมา เกษสุวรรณ)*

การใส่สาย endopyelotomy stent

การใส่สาย endopyelotomy stent หลังการผ่าตัด antegrade endopyelotomy มีประโยชน์เพื่อให้ชั้น urothelium และชั้นกล้ามเนื้อเรียบเจริญล้อมรอบท่อไตใหม่ ตามหลักการของ Davis ดังที่กล่าวไว้เบื้องต้น ซึ่งสายควรมีขนาดใหญ่พอดีที่จะสามารถใส่เข้าได้ และต้องไม่ใหญ่มากจนทำให้เกิดการตายของเนื้อเยื่อท่อไต[2] สาย endopyelotomy stent ที่ใช้มีหลาย 3 รูปแบบ ได้แก่

แบบที่ 1 สาย percutaneous endopyelotomy Smith catheter (รูปที่ 5)

มีส่วนประกอบของ polyurethane โดยที่ตำแหน่งปลายด้านบนเหนือ UPJ และส่วนที่ออกไปด้านนอกผิวหนังมีขนาด 14 Fr และที่ส่วนปลายด้านล่างขดในกระเพาะปัสสาวะมีขนาด 8.2 Fr การใส่สายจะผ่านทางผิวหนัง โดยให้ตำแหน่งที่ใหญ่ที่สุดของสายพาดผ่านตำแหน่งที่กรีด รูที่ระบายข้างสายอยู่เหนือตำแหน่งตีบ ปลายล่างขดในกระเพาะปัสสาวะหนึ่งรอบ

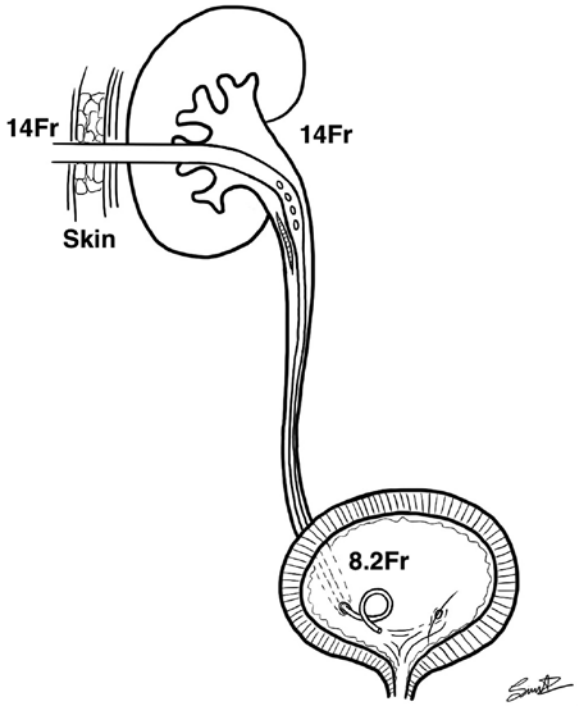

รูปที่ 5 *การใส่ percutaneous endopyelotomy Smith catheter (วาดโดย นางศิริมา เกษสุวรรณ)*

แบบที่ 2 สาย Smith Universal Stent (รูปที่ 6)

มีส่วนประกอบของ silicone ขนาด 8 Fr ตลอดสาย ปลายบนสามารถระบายออกด้านนอก หรือจะปิดเพื่อให้ระบายแค่ภายใน ข้อดีของสาย Smith universal stent คือ มีขนาดเล็กกว่า percutaneous endopyelotomy

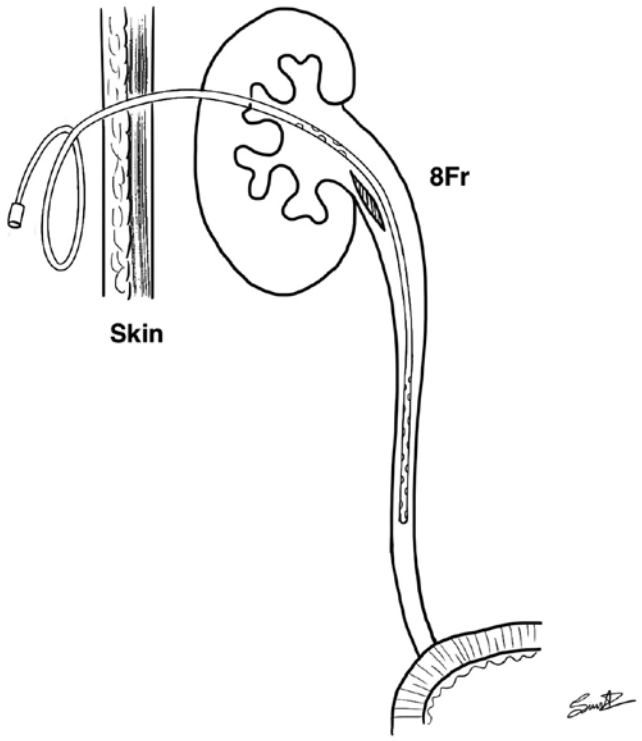

รูปที่ 6 *การใส่ Smith universal stent (วาดโดย นางศิริมา เกษสุวรรณ)*

Smith catheter จึงสามารถใส่ผ่านท่อไตได้โดยง่าย ไม่จำเป็นต้องเตรียมท่อไตโดยการใส่ double J stent ก่อนการผ่าตัด

แบบที่ 3 คือ การใส่ tapered endoureterotomy stent ร่วมกับการใส่สาย nephrostomy tube (รูปที่ 7)

มีส่วนประกอบของ percuflex ที่เป็น copolymer ความยาวตั้งแต่ 22 ซม. ถึง 30 ซม. โดยปลายด้านบนมีขนาด 14 Fr และปลายด้านล่างมีขนาด 7 Fr ข้อเสียของการใส่สายประเภทนี้คือ เมื่อนำสาย nephrostomy tube ออกอาจมีการอุดตันจากลิ่มเลือดภายในกรวยไตได้ หรืออาจมีปลายด้านบนของสาย tapered endoureterotomy stent ออกนอกกรวยไตไปอยู่บริเวณเนื้อเยื่อหลังช่องท้อง

ณ ปัจจุบันยังไม่มีข้อสรุปว่าสายรูปแบบใดมีประโยชน์มากที่สุด แต่มีการพัฒนาการระบายปัสสาวะให้ดีกว่าเดิม โดย Danuser และคณะ[20] รายงานการประยุกต์ใส่สายระบายแผลผ่าตัดขนาด 27 Fr ครอบสาย percutaneous endopyelotomy Smith catheter ขนาด 14/8.2 Fr อีกครั้ง โดยเมื่อติดตามการรักษา 2 ปี สามารถเพิ่มอัตราความสำเร็จของการผ่าตัดสูงถึงร้อยละ 93 การใส่สาย endopyelotomy stent ขนาดใหญ่จำเป็นต้องใส่สาย double J stent ก่อนเพื่อขยายขนาดของท่อไต แต่สามารถลดความยากต่อการใส่สาย endopyelotomy stent ได้ โดยการกรีดไปยังกรวยไตและท่อไตให้ยาวมากกว่าปกติ โดย Danuser และคณะ[20] ใช้ความยาวของการกรีดถึง 3-5 ซม.

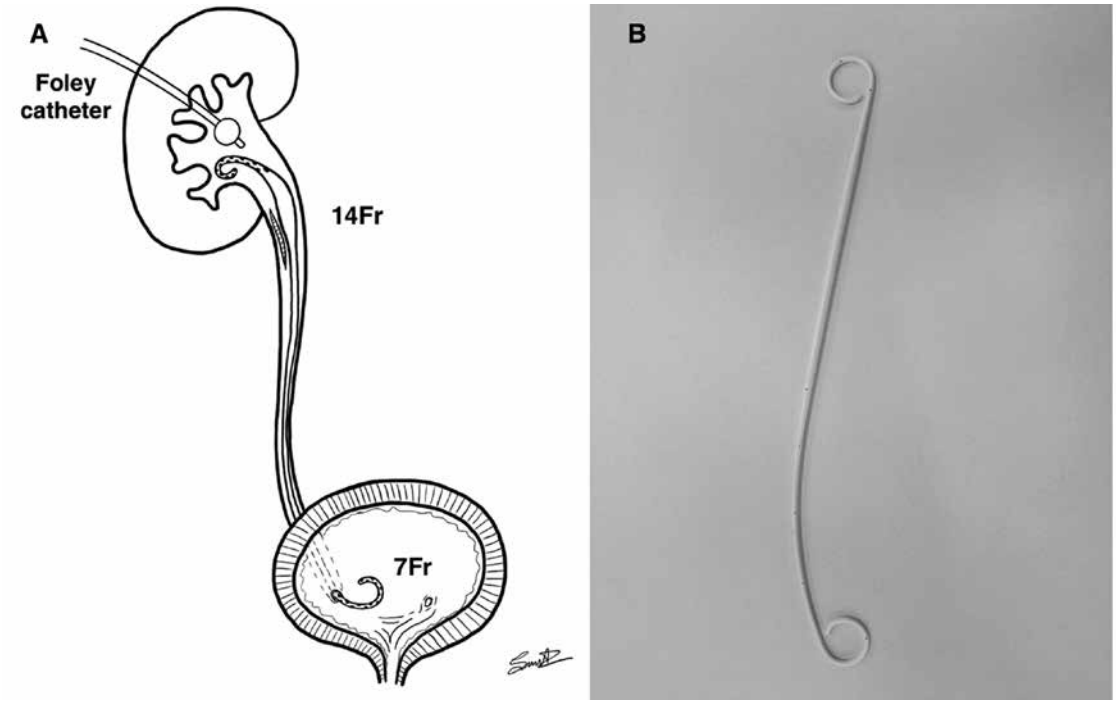

รูปที่ 7 *A การใส่ tapered endoureterotomy stent ร่วมกับการใส่ Foley catheter (วาดโดย นางศิริมา เกษสุวรรณ)*
B สาย tapered endoureterotomy stent (Retromax™ Plus; Boston Scientific Microvasive, Watertown, MA) (ถ่ายภาพโดย นางสาวพงศ์สุภาว์ สุขสมบูรณ์)

การดูแลหลังผ่าตัด

แม้ปัจจุบันมีการผ่าตัดทาง endourology ที่ไม่ใส่ nephrostomy tube หลังผ่าตัด ใส่เพียง double J stent[21] แต่สำหรับการผ่าตัด antegrade endopyelotomy ผู้นิพนธ์แนะนำให้ใส่สาย nephrostomy tube อย่างน้อย 1-2 วัน และทำ antegrade pyelography อีกครั้งเพื่อยืนยันตำแหน่งของสาย endopyelotomy stent ว่าอยู่ในตำแหน่งที่เหมาะสมหรือไม่ โดยจะพบว่าหากอยู่ในตำแหน่งที่เหมาะสมจะไม่มีการกระจายของสารทึบรังสีออกนอกกรวยไตและท่อไต หลังจากนั้นสามารถอุดปลายด้านนอกของ endopyelotomy stent หรือนำสาย nephrostomy tube ออกได้ เมื่อผู้ป่วยกลับบ้าน ผู้นิพนธ์แนะนำให้ผู้ป่วยรับประทานยาปฏิชีวนะทุกวันจนกระทั่งเอาสายออก โดยนัดหลังจากผ่าตัด 6 สัปดาห์ การติดตามหลังผ่าตัดควรพิจารณาส่งตรวจ intravenous pyelography หลังจากที่นำสาย endopyelotomy stent ออกประมาณ 1 เดือน การประสบความสำเร็จของการผ่าตัดหมายถึงผู้ป่วยไม่มีอาการและตรวจพบการทำงานของไตดีกว่าเดิม ผู้ป่วยควรถูกประเมินซ้ำใหม่ทุก ๆ 6-12 เดือน

ผลลัพธ์ของการรักษา

ณ ปัจจุบันยังไม่มีการศึกษาแบบ prospective randomized trial ในการเปรียบเทียบการรักษา UPJO แต่ละ

รูปแบบ โดยการผ่าตัด antegrade endopyelotomy ยังคงได้รับความนิยม ซึ่งมีอัตราความสำเร็จสูงถึงร้อยละ 85-90 น้อยกว่าการผ่าตัดแบบเปิดเพียงร้อยละ 10-15 และอัตราความสำเร็จไม่ได้แตกต่างระหว่างผู้ป่วย primary UPJO และ secondary UPJO[20, 22] ประโยชน์ของการผ่าตัด antegrade endopyelotomy คือ แผลผ่าตัดขนาดเล็ก หลังผ่าตัดมีอาการปวดน้อย นอนโรงพยาบาลสั้นและสามารถกลับไปทำงานได้เร็ว นอกจากนั้น ในผู้ป่วยที่มีลักษณะกายวิภาคไตผิดปกติอื่น ๆ เช่น การมีไตลักษณะเกือกม้าร่วมกับมีภาวะ UPJO สามารถรักษาด้วยการผ่าตัด antegrade endopyelotomy ได้เช่นเดียวกัน[23] แต่อย่างไรก็ตาม ในผู้ป่วยกลุ่มนี้ต้องเตรียมอุปกรณ์พิเศษเพิ่มเติม เช่น Amplaz sheath และกล้อง nephroscope ที่มีความยาวมากกว่าปกติ

ปัจจัยที่ส่งผลต่ออัตราความสำเร็จของการผ่าตัด antegrade endopyelotomy ลดลง ได้แก่ การมี crossing vessel[11] การมีภาวะไตบวมน้ำระดับสูง[11] และระดับของการทำงานของไตต่ำ[10] โดย Knudsen และคณะ[16] ได้เสนอแนวทางการเลือกการผ่าตัด antegrade endopyelotomy เป็นการรักษาวิธีแรกในผู้ป่วย UPJO ที่ไม่มี crossing vessel และมีภาวะไตบวมน้ำระดับต่ำถึงปานกลางเท่านั้น แต่หากมี crossing vessel หรือมีภาวะไตบวมน้ำระดับสูงให้พิจารณาเปลี่ยนการรักษาเป็นการผ่าตัดส่องกล้องวีดิทัศน์เพื่อตกแต่งกรวยไตแทน นอกจากนั้น Ost และคณะ[15] ได้เสนอแนวทางการรักษาคล้ายคลึงกัน แต่พิจารณาเฉพาะปัจจัยการทำงานของไตและระดับภาวะไตบวมน้ำเท่านั้น ซึ่งการศึกษาดังกล่าวพบว่า crossing vessel ไม่ได้ส่งผลต่ออัตราความสำเร็จของการผ่าตัด

ในผู้ป่วยที่ผ่าตัด endopyelotomy ล้มเหลว สามารถผ่าตัดแก้ไขซ้ำด้วยการผ่าตัดแบบเปิดหรือการผ่าตัดส่องกล้องวีดิทัศน์เพื่อตกแต่งกรวยไตโดยไม่ได้มีความยุ่งยากเพิ่มเติม การเกิดการเป็นซ้ำของ UPJO อาจพบได้หลังจากผ่าตัดในทุกช่วงระยะเวลา โดย Gupta และคณะ[10] โดยรายงานว่า ร้อยละ 92 ของความล้มเหลวหลังผ่าตัดเกิดภายในช่วงปีแรก แต่ Kletscher และคณะ[22] ได้พบความแตกต่างโดยพบว่า ความล้มเหลวหลังการผ่าตัดทั้งหมดเกิดเฉพาะภายในช่วง 2 เดือนแรกเท่านั้น ข้อเสียของการผ่าตัด antegrade endopyelotomy ประกอบด้วย หลังผ่าตัดจำเป็นต้องมีสาย nephrostomy tube, มีโอกาสเสียเลือดจนต้องทำ embolization และหากผ่าตัด antegrade endopyelotomy ซ้ำครั้งที่สอง อัตราความสำเร็จจะต่ำ เพียงร้อยละ 50 ผู้ป่วยกลุ่มนี้ควรได้รับการผ่าตัดแบบเปิดหรือการผ่าตัดส่องกล้องวีดิทัศน์ซึ่งเป็นทางเลือกที่เหมาะสมมากกว่า

ภาวะแทรกซ้อน

ภาวะเลือดออกหลังผ่าตัด

การเกิดภาวะเลือดออกหลังผ่าตัด antegrade endopyelotomy เป็นภาวะแทรกซ้อนที่อันตราย แต่อุบัติการณ์พบได้ไม่บ่อย พบอัตราการเกิดภาวะเลือดออกหลังผ่าตัดจนต้องให้เลือดประมาณร้อยละ 0-16[7, 22, 24] ส่วนใหญ่เกิดจากการบาดเจ็บของเนื้อไตหรือเนื้อเยื่อรอบไต มีส่วนน้อยที่เกิดจากการกรีดที่ตำแหน่ง UPJ และบาดเจ็บต่อ crossing vessel โดย Malden และคณะ[25] ได้รายงานการเกิด arteriovenous fistula หลังผ่าตัด antegrade endopyelotomy เนื่องจากทำให้เกิดการบาดเจ็บต่อหลอดเลือดแดงไตที่เลี้ยงขั้วไตด้านล่าง อย่างไรก็ตาม การเกิด

UPJO มักมีภาวะไตบวมน้ำร่วมด้วยเสมอ ทำให้เนื้อไตของผู้ป่วยบางกว่าผู้ป่วยที่ต้องรับการผ่าตัด PCNL ภาวะเลือดออกหลังผ่าตัดจากการบาดเจ็บจากเนื้อไตจึงน้อยกว่า ในกรณีหลังผ่าตัดมีเลือดออกคาสาย nephrostomy tube ปริมาณมาก ผู้นิพนธ์แนะนำให้กดบริเวณผิวหนังรอบสาย nephrostomy พร้อมกับอุดสาย nephrostomy ไว้ เพื่อให้เกิดลิ่มเลือดอุดตันภายในกรวยไตจนแรงดันเพิ่มขึ้นจะหยุดภาวะเลือดออกได้ นอกจากนั้น ผู้ป่วยควรนอนพักที่เตียง ไม่ควรมีกิจกรรม ได้รับสารน้ำเกลือที่เพียงพอ และได้รับเลือด หากมีข้อบ่งชี้ หากรักษาแบบประคับประคองแล้วไม่ได้ผล ควรปรึกษารังสีแพทย์เพื่อพิจารณาทำ embolization

การติดเชื้อทางเดินปัสสาวะ

อุบัติการณ์การเกิดภาวะการติดเชื้อทางเดินปัสสาวะจนมีการติดเชื้อในกระแสเลือดหลังการผ่าตัด antegrade endopyelotomy พบได้น้อย อุบัติการณ์พบต่ำกว่าร้อยละ 4[22] การป้องกันสามารถทำได้โดยการให้ยาปฏิชีวนะป้องกันก่อนผ่าตัด 30 นาที ยาปฏิชีวนะที่แนวทางปฏิบัติของสมาคมศัลยแพทย์ระบบปัสสาวะแห่งประเทศสหรัฐอเมริกา[26] แนะนำ คือ ยากลุ่ม Cephalosporin รุ่นที่ 1 และ 2 หรือยากลุ่ม Aminoglycoside ร่วมกับ Metronidazole หรือ Clindamycin แต่ผู้ป่วยที่มีข้อห้ามในการใช้ยากลุ่มดังกล่าว พิจารณาใช้ยา Ampicillin/Sulbactam หรือ Fluoroquinolone แทน เมื่อผู้ป่วยกลับบ้านควรได้รับยาปฏิชีวนะรูปแบบรับประทานต่อเนื่องจนกระทั่งนำสาย endopyelotomy stent ออก

การบาดเจ็บต่ออวัยวะใกล้เคียง

เนื่องจากมีหลายอวัยวะที่อยู่ใกล้เคียงไต ทำให้มีโอกาสบาดเจ็บต่ออวัยวะสำคัญเหล่านั้นได้ เช่น ตับ ม้าม ลำไส้ เยื่อหุ้มปอด เป็นต้น ซึ่งการเกิดการบาดเจ็บต่อลำไส้ใหญ่พบได้บ่อย และมักเกิดจากการผ่าตัดที่ไตซ้าย[27] หากผู้ป่วยได้รับบาดเจ็บต่อลำไส้ใหญ่และมีอาการปวดท้องรุนแรงจากการอักเสบของเยื่อบุช่องท้องจำเป็นต้องผ่าตัดฉุกเฉินเพื่อทำ colostomy ป้องกันการรั่วของอุจจาระ แต่หากมีอาการไม่มาก สามารถรักษาแบบประคับประคองได้ ซึ่งได้แก่ การเลื่อนตำแหน่งปลายสาย nephrostomy tube ไปยังลำไส้ใหญ่พร้อมกับใส่สาย double J stent หรือสาย PCN ใหม่ สำหรับการบาดเจ็บของเยื่อหุ้มปอดมักจะเกี่ยวข้องกับการผ่าตัดที่เหนือกระดูกซี่โครงที่ 12 (supracostal puncture) ทำให้เกิดภาวะลมรั่วหรือมีน้ำในเยื่อหุ้มปอด การรักษาสามารถทำได้โดยการสังเกตอาการหรือการเจาะระบายน้ำในช่องเยื่อหุ้มปอด แต่หากมีความรุนแรงอาจพิจารณาใส่สายระบายในช่องอกเพื่อระบายลมหรือน้ำ

การผ่าตัดผ่านท่อไตเพื่อกรีดเปิดกรวยไต (retrograde endopyelotomy)

วิวัฒนาการของการผ่าตัด retrograde endopyelotomy

การผ่าตัด retrograde endopyelotomy ได้ถูกคิดค้นและพัฒนาตามหลังการผ่าตัด antegrade endopyelotomy โดยในปี ค.ศ. 1985 Bagley และคณะ[28] ได้รายงานการรักษาผู้ป่วย UPJO 2 ราย โดยการใช้ flexible

ureteroscope ร่วมกับ rigid nephroscope และในปีถัดมา Inglis และ Tolley[29] ได้รายงานการประสบความสำเร็จในการผ่าตัด ureteroscopic pyelolysis ในช่วงระยะเวลาเริ่มต้นของการผ่าตัด retrograde endopyelotomy เนื่องจากกล้อง ureteroscope มีขนาดใหญ่ ทำให้เกิดการบาดเจ็บของท่อไตและเกิดภาวะท่อไตตีบตาม การผ่าตัดดังกล่าวจึงยังไม่เป็นที่นิยม แต่ในปี ค.ศ. 1996 Thomas และคณะ[30] ได้รายงานประสบการณ์การใส่สาย double J stent ก่อนการผ่าตัด จะทำให้ท่อไตขยายตัวและสามารถผ่าตัด ureteroscopic endopyelotomy ได้โดยง่าย หลังจากนั้นมีการพัฒนาอุปกรณ์สำหรับผ่าตัด ได้แก่ ลดขนาดกล้อง rigid/semi-rigid ureteroscope, พัฒนา flexible ureteroscope, การใช้เลเซอร์ชนิดต่าง ๆ รวมทั้ง cutting balloon electrode ทำให้การผ่าตัดแบบ retrograde endopyelotomy กลับมาได้รับความนิยม จนมีอัตราการประสบความสำเร็จสูง และมีภาวะแทรกซ้อนลดลงอย่างมีนัยสำคัญ

ข้อบ่งชี้และข้อห้าม

ผู้ป่วย UPJO ที่ต้องผ่าตัด retrograde endopyelotomy ได้แก่ ผู้ป่วยที่มีอาการและอาการแสดงของ UPJO, การทำงานของไตข้างที่มีการอุดกั้นลดลง สำหรับข้อห้าม ได้แก่ ผู้ป่วยที่มีภาวะติดเชื้อที่ทางเดินปัสสาวะ และผู้ป่วยที่มีปัญหาเรื่องการแข็งตัวของเลือด สำหรับผู้ป่วยที่มีนิ่วในไตพร้อมกับภาวะ UPJO ควรเลือกรักษาด้วย antegrade endopyelotomy แทน เพราะสามารถผ่าตัด PCNL ได้พร้อมกัน

ปัจจัยที่ส่งผลต่อผลลัพธ์การผ่าตัด

Crossing Vessel

ผู้ป่วย UPJO พบอุบัติการณ์การเกิด crossing vessel ได้บ่อย โดยพบว่า เมื่อตรวจผู้ป่วย UPJO ด้วย endoluminal ultrasound พบ crossing vessel ร้อยละ 53[31] แต่เมื่อตรวจด้วย CT scan อุบัติการณ์จะสูงขึ้นเป็นร้อยละ 79[32] มีการศึกษาทางกายวิภาคในไต พบว่า เส้นเลือดที่พาดผ่านตำแหน่ง UPJ มักไม่พาดผ่านทางด้าน lateral[33] ดังนั้น ในการกรีดจากกล้อง ureteroscope ควรกรีดทางด้านดังกล่าว นอกจากนั้น การตรวจพบ crossing vessel จะทำให้อัตราความสำเร็จของการทำ retrograde endopyelotomy ลดลงอย่างมีนัยสำคัญ โดย Parkin และคณะ[34] พบว่า การผ่าตัด retrograde endopyelotomy มีอัตราความสำเร็จเพียงร้อยละ 55 ในผู้ป่วยที่มี crossing vessel แต่จะขึ้นเป็นร้อยละ 85 ในผู้ป่วยที่ไม่มี crossing vessel ในผู้ป่วยที่มี crossing vessel ควรพิจารณาเปลี่ยนเป็นการผ่าตัดแบบเปิดหรือการผ่าตัดส่องกล้องวีดิทัศน์เพื่อตกแต่งกรวยไตแทน

การเกิดภาวะไตบวมน้ำและการทำงานของไต

มีการศึกษาพบว่า หากไตข้างที่มี UPJO มีการทำงานที่ลดลงและเกิดภาวะไตบวมน้ำระดับสูง จะส่งผลให้อัตราความสำเร็จของการผ่าตัดลดลง โดย Lam และคณะ[35] พบว่า ผู้ป่วยที่มีภาวะไตบวมน้ำระดับสูง พบอัตราความสำเร็จจาก retrograde endopyelotomy เพียงร้อยละ 20 โดยสาเหตุอาจเกิดจากไตข้างดังกล่าวมีการสร้าง

ปัสสาวะลดลง ทำให้มีการลดลงของสารที่ทำให้เกิดการแบ่งตัวและการเจริญเติบโตของเซลล์ และทำให้เมื่อกรีดที่รอยโรคแล้วจะไม่เกิดการขยายของแผลจากแรงดันของน้ำปัสสาวะที่ลดลง ทำให้รอยโรคเกิดการหดรัดอีกครั้ง

การผ่าตัดเป็นครั้งที่ 2

ถึงแม้การผ่าตัดแบบเปิดหรือการผ่าตัดส่องกล้องวีดิทัศน์เพื่อตกแต่งกรวยไตเป็นมาตรฐานของการรักษาผู้ป่วย UPJO แต่ยังมีอัตราความล้มเหลวของการผ่าตัดประมาณร้อยละ 5-10[8] ความล้มเหลวดังกล่าวจะทำให้มีพังผืดรอบบริเวณที่ผ่าตัด ซึ่งเกิดจากการอักเสบจากการมีปัสสาวะไหลซึมออกด้านนอก รวมทั้งอาจเกิดการขาดเลือดจากการใส่สาย ureteral stent ซึ่งผู้ป่วยเหล่านี้หากแก้ไขด้วยการผ่าตัดแบบเปิดหรือส่องกล้องวีดิทัศน์อีกครั้งอาจไม่สามารถทำได้และเกิดผิดพลาดจนต้อง nephrectomy แทน ดังนั้น ผู้นิพนธ์แนะนำว่า หากการผ่าตัดตกแต่งกรวยไตไม่ประสบความสำเร็จ ควรพิจารณาเปลี่ยนการผ่าตัดเป็นการผ่าตัด endopyelotomy แทน

Ng และคณะ[36] ได้รายงานอัตราความสำเร็จของการผ่าตัด retrograde endopyelotomy ในครั้งแรกร้อยละ 82 แต่หากล้มเหลวและเลือกการผ่าตัด retrograde endopyelotomy อีกครั้ง อัตราความสำเร็จจะลดลงเหลือเพียงร้อยละ 37.5[36] ตรงข้ามกับ หากผ่าตัด retrograde endopyelotomy ล้มเหลวและแก้ไขอีกครั้งด้วยการผ่าตัดแบบเปิดเพื่อตกแต่งกรวยไต จะสามารถแก้ไขจนประสบความสำเร็จได้สูงถึงร้อย 95[10] ดังนั้น ผู้นิพนธ์แนะนำว่า หากผ่าตัด retrograde endopyelotomy ไม่ประสบความสำเร็จ ควรพิจารณาเปลี่ยนการผ่าตัดเป็นการผ่าตัดตกแต่งกรวยไตแทน

วิธีการผ่าตัด

การเตรียมผู้ป่วยและการจัดท่า

ก่อนผ่าตัดผู้ป่วยทุกราย ศัลยแพทย์ต้องทราบตำแหน่งของการตีบ ความยาวของการตีบ ระดับการอุดตัน การมี crossing vessel และการทำงานของไตข้างนั้น ซึ่งการส่งตรวจ CT scan จะสามารถประเมินลักษณะทางกายวิภาคได้เด่นชัด นอกจากนั้น อาจพิจารณาส่งตรวจ diuretic renogram เพื่อประเมินการทำงานของไต รวมทั้งช่วยวินิจฉัยในกรณีที่ยังไม่แน่ชัด ผู้ป่วยต้องได้รับข้อมูลเกี่ยวกับโรค UPJO ได้แก่ วิธีการผ่าตัด เป้าหมายและข้อจำกัดของการผ่าตัด อาการและอาการแสดงหลังผ่าตัด และภาวะแทรกซ้อนที่อาจเป็นไปได้ ก่อนผ่าตัดทุกราย ผู้ป่วยต้องไม่มีภาวะการติดเชื้อในระบบทางเดินปัสสาวะ ต้องได้รับยาปฏิชีวนะเพื่อป้องกันการติดเชื้อก่อนการผ่าตัด ซึ่งตามแนวทางของสมาคมศัลยแพทย์ระบบปัสสาวะของประเทศสหรัฐอเมริกา[26] ได้แนะนำให้ใช้ยากลุ่ม Fluoroquinolone หรือ Trimethoprim/sulfamethoxazole ถึงแม้จะเป็นยาที่แนะนำ แต่หากมีข้อจำกัดในการใช้ยากลุ่มดังกล่าวให้พิจารณาใช้กลุ่มอื่น เช่น Aminoglycoside ร่วมกับยา Ampicillin, Cephalosporin รุ่นที่ 1 หรือ 2 หรือ Amoxicillin/Clavulanate และเมื่อผู้ป่วยกลับบ้าน ผู้นิพนธ์แนะนำให้รับประทานยาปฏิชีวนะจนกระทั่งนำสาย tapered endoureterotomy stent ออก ณ ปัจจุบัน การผ่าตัด retrograde endopyelotomy สามารถผ่าตัดได้ 3 รูปแบบ ได้แก่

1. การใช้ rigid/semi-rigid ureteroscope ร่วมกับ cold-knife, electrocautery หรือเลเซอร์
2. การใช้ flexible ureteroscope ร่วมกับ electrocautery หรือเลเซอร์
3. การใช้ Acucise cutting balloon catheter

การผ่าตัดจะเริ่มจากการจัดท่า lithotomy โดยในการจัดท่าต้องระวังตำแหน่งการกดทับ เช่น ข้อเข่า, ข้อศอก เป็นต้น ควรมีเบาะยางรองรับ และพิจารณาใส่ pneumatic cuff ในผู้ป่วยที่เสี่ยงต่อภาวะลิ่มเลือดอุดตันสูง อุปกรณ์ทั่วไปที่จำเป็นสำหรับผ่าตัด ประกอบด้วย กล้อง cystoscope มุม 30 และ 70 องศา, hybrid guidewire, สารทึบแสง และสาย tapered endoureterotomy stent สำหรับการผ่าตัดโดยใช้เลเซอร์จะใช้กล้อง rigid/semi-rigid ureteroscope หรือ flexible ureteroscope ร่วมกับใช้สายเลเซอร์ขนาด 200 หรือ 365 ไมโครเมตร และการผ่าตัดโดยใช้ electrocautery หรือ cold-knife จะใช้กล้อง rigid/semi-rigid ureteroscope ขนาด 11.5 Fr

วิธีการส่องกล้องเพื่อเข้าสู่ตำแหน่งที่ตีบ

กล้อง rigid/semi-rigid ureteroscope

เริ่มต้นจากการสอดกล้อง cystoscope และใส่สาย ureteral catheter ปลายเปิดเข้าไปยังรูเปิดท่อไต ในขั้นตอนนี้หากไม่สามารถใส่ได้ ผู้นิพนธ์แนะนำให้ระบายปัสสาวะทั้งหมดออกก่อน และใช้ hybrid guidewire สอดเข้ารูเปิดท่อไตอีกครั้ง หลังจากนั้นค่อยใส่ ureteral catheter ปลายเปิดตามเข้าไป วิธีดังกล่าวจะไม่ทำให้รูเปิดท่อไตถูกกดจากการที่ปัสสาวะเต็มกระเพาะปัสสาวะ การพยายามฝืนใส่ ureteral catheter นานเกินไปจะทำให้เกิดการบาดเจ็บต่อรูเปิดท่อไตจนเกิดภาวะตีบตามมา เมื่อใส่สาย ureteral catheter ได้แล้วให้ทำ retrograde pyelography โดยใส่สารทึบแสงผสมสารน้ำเกลือ อัตราส่วน 1 : 1 จะสามารถระบุตำแหน่งและความรุนแรงของการตีบได้ และใส่ hybrid guidewire โดยให้ผ่านตำแหน่งที่ตีบและขดที่กรวยไต หลังจากนั้นให้นำสาย ureteral catheter และกล้อง cystoscope ออก โดยที่ guidewire อยู่ที่ตำแหน่งเดิม เริ่มขยายตำแหน่งตีบโดยการใส่ ureteral balloon dilator ขนาด 15 Fr ฉีดสารทึบแสงผ่านเข้า balloon เพื่อให้เห็นการขยายตัวได้ชัด ตำแหน่งที่ตีบจะกดรัด balloon จนเกิดรอยขอด แต่เมื่อเพิ่มแรงดันจนได้ 20 ATM นาน 3 นาที รอยคอดของ balloon จะหายไป หลังจากนั้นให้ลดแรงดันและนำ balloon ออก

กล้อง flexible ureteroscope

เนื่องจากลักษณะกายวิภาคของเพศชายและหญิงมีความแตกต่างกัน การผ่าตัดโดยการใช้ rigid/semi-rigid ureteroscope ในผู้ป่วยชายมักทำได้ยาก เนื่องจากความยาวท่อไตและท่อปัสสาวะของผู้ชายรวมกันจะยาวกว่าของผู้หญิงมาก ทำให้บ่อยครั้งกล้อง rigid/semi-rigid ureteroscope จะไม่สามารถผ่าตัดที่ตำแหน่ง UPJ ได้ จำเป็นต้องใช้กล้อง flexible ureteroscope แทน การผ่าตัดด้วยกล้อง flexible ureteroscope จำเป็นต้องใช้ access sheath ควบคู่กัน เพราะจะช่วยลดแรงดันในระบบทางเดินปัสสาวะและยังสามารถใส่กล้องเข้าออกได้โดยง่าย ในปัจจุบันมี

access sheath ที่ใช้สำหรับกล้อง flexible ureteroscope หลายขนาด ผู้นิพนธ์นิยมใช้ขนาด 11/13 Fr มากกว่า 12/14 Fr เนื่องจากประสบการณ์ของผู้นิพนธ์พบว่า ท่อไตของผู้ป่วยชาวไทยมักมีขนาดเล็กกว่าชาวตะวันตก การใส่ access sheath ที่มีขนาดใหญ่จะยากกว่าปกติ นอกจากนั้น ผู้นิพนธ์แนะนำให้พิจารณาใช้ access sheath ตัวใหม่ทุกครั้งพร้อมกับใช้ผ้าก๊อซชุบสารน้ำเกลือลูบด้านนอกของ access sheath ให้มากที่สุด เพราะคุณสมบัติพิเศษของ access sheath คือการเคลือบสารหล่อลื่นที่ผิวด้านนอก หากมีการนำมาใช้ซ้ำหลายครั้ง สารหล่อลื่นดังกล่าวจะลดลง และการลูบด้วยสารน้ำเกลือจะทำให้คุณสมบัติการหล่อลื่นออกมาได้มากที่สุด นอกจากนั้น ก่อนที่จะใส่ access sheath ผู้นิพนธ์แนะนำให้ระบายปัสสาวะในกระเพาะปัสสาวะออกให้หมด ลดการบีบรูเปิดท่อไตจากปริมาณปัสสาวะที่เต็มกระเพาะปัสสาวะ ระหว่างที่ใส่ access sheath ควรต้อง fluoroscope ด้วยเสมอ หากได้ตำแหน่งที่เหมาะสมแล้วให้ถอดแกนด้านในและ guidewire ออก ใส่กล้อง flexible ureteroscope โดยปรับแรงดันของสารน้ำเกลือที่ระดับ 40 ซม.น้ำ หากใช้แรงดันมากเกินไปจะเพิ่มความเสี่ยงต่อการเกิดภาวะติดเชื้อในกระแสเลือดได้

การกรีดที่ตำแหน่ง UPJ

การใช้เลเซอร์

ปัจจุบันมีเลเซอร์หลายชนิดที่ใช้ในการผ่าตัด retrograde endopyelotomy ได้แก่ holmium: YAG, neodymium YAG และ thulium fiber (37) แต่ holmium: YAG ยังเป็นเลเซอร์ที่ใช้แพร่หลายมากที่สุด เนื่องจากราคาถูก สามารถใช้ได้ทั้งกล้อง flexible และ rigid/semi-rigid ureteroscope กรีดได้อย่างแม่นยำ ขนาดสายเลเซอร์ที่สามารถใช้ได้ประกอบด้วยขนาด 200 และ 365 ไมโครเมตร การใช้สายเลเซอร์ขนาดใหญ่จะทำให้การผ่าตัดเร็วขึ้น แต่มีข้อเสียคือการโค้งงอของกล้องจะลดลง และการไหลเวียนของสารน้ำเกลือออกจากกล้องลดลง อาจทำให้การมองเห็นภาพไม่ชัดเจน ระหว่างผ่าตัดควรให้ส่วนปลายสายเลเซอร์อยู่ที่ประมาณ ¼ ของภาพหน้าจอ ซึ่งเทียบได้กับระยะห่างออกจากหน้ากล้องประมาณ 3 มม. เป็นระยะที่ปลอดภัยจากการที่เลเซอร์จะทำลายหน้าเลนส์ของกล้อง การตั้งเครื่องเลเซอร์ ผู้นิพนธ์แนะนำให้ตั้งเริ่มต้นที่พลังงาน 1 จูล และความถี่ 15 เฮิรตซ์ หรือพลังงานรวมเท่ากับ 15 วัตต์ การกรีดควรเริ่มกรีดที่ตำแหน่งเลยเข้าไปในกรวยไตประมาณ 1 ซม. และกรีดลงมาที่ท่อไตอีก 1 ซม. กรีดด้วยความประณีต ช้า ๆ โดยให้ขาดทะลุทุกชั้นจนผ่านไปยังเนื้อเยื่อไขมันรอบไตและรอบท่อไต หลังจากนั้นให้นำสายเลเซอร์ออกพร้อมกับฉีดสารทึบแสงผ่านกล้อง ureteroscope อีกครั้ง โดยจะพบว่ามีสารทึบแสงกระจายออกนอกระบบทางเดินปัสสาวะ เมื่อนำกล้องออกให้ใส่สาย tapered endoureterotomy stent พร้อมกับคาสายปัสสาวะอย่างน้อย 3 วัน เพื่อป้องกันการย้อนกลับของปัสสาวะไปยังตำแหน่งที่กรีด

การใช้ cold-knife

วิธีการกรีดด้วย cold-knife จำเป็นต้องกรีดผ่าน rigid/semi-rigid ureteroscope ขนาด 11.5 Fr (รูปที่ 8) ซึ่งเป็นกล้องขนาดใหญ่ ควรเตรียมท่อไตด้วยการใส่ double J stent อย่างน้อย 1 สัปดาห์ ลักษณะของ cold-knife ที่ใช้ในการกรีด ประกอบด้วย 3 รูปแบบ คือ แบบตรง, แบบรูปเคียว และแบบครึ่งวงกลม การกรีดที่ตำแหน่งตีบทุกครั้ง

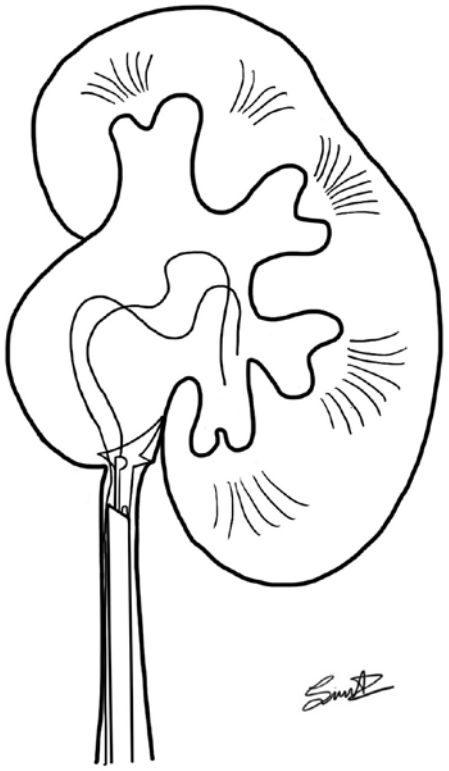

รูปที่ 8 *การกรีดตำแหน่ง UPJ ด้วย cold-knife (วาดโดย นางศิริมา เกษสุวรรณ)*

ต้องมองเห็นกายวิภาคบริเวณนั้นชัดเจนก่อนค่อยกรีด แต่อย่างไรก็ตาม เนื่องจากในผู้ป่วยชายที่ท่อไตและท่อปัสสาวะมีความยาวกว่าผู้หญิง มักไม่สามารถผ่าตัดด้วยวิธีดังกล่าวได้ ประกอบกับพบอุบัติการณ์การเกิดภาวะเลือดออกหลังผ่าตัดสูง ทำให้ปัจจุบันการผ่าตัดดังกล่าวได้ถูกลดบทบาทลง

การใช้ electrocautery

การใช้ cutting electrode กรีดที่ตำแหน่ง UPJ จะใช้หลักการเดียวกับการใช้เลเซอร์ โดย cutting electrode ที่ใช้ในการผ่าตัด retrograde endopyelotomy มีขนาด 2-3 Fr โดยทุกครั้งต้องร้อยสาย cutting electrodes เข้าใน ureteral catether ปลายเปิดก่อนเสมอ เพื่อป้องกันการสัมผัสระหว่างสาย electrode กับ guidewire การกรีดต้องกรีดให้ทะลุทุกชั้น โดยเลยไปด้านเหนือและต่ำกว่าตำแหน่งที่ตีบอย่างน้อย 1 ซม. เมื่อกรีดเรียบร้อยแล้วให้ฉีดสารทึบรังสี โดยสารทึบรังสีควรต้องกระจายออกนอกกรวยไต หลังจากนั้นให้ใส่สาย tapered endoureterotomy stent พร้อมสายสวนปัสสาวะ

การใช้ Acucise cutting balloon catheter

Acucise cutting balloon catheter เป็นอุปกรณ์ที่ใช้สำหรับการกรีดที่ตำแหน่ง UPJ โดยไม่จำเป็นต้อง

ใช้กล้อง ureteroscope ปลายด้านบนมีลักษณะเป็น balloon ปริมาตร 8 มล. มี cutting wire อยู่ด้านข้าง และมีเส้นผ่าศูนย์กลางขนาด 150 ไมโครเมตร และขนาดแกนกลางเท่ากับ 7 Fr สามารถร้อย guide wire ขนาด 0.035 นิ้วได้ (รูปที่ 9A)[38] ก่อนผ่าตัดควรใส่สาย double J stent อย่างน้อย 1 สัปดาห์ เพื่อให้มีการขยายของท่อไตเช่นเดียวกัน แต่หากไม่ได้ใส่ก่อนอาจจำเป็นใช้อุปกรณ์อื่น ๆ ช่วยขยายท่อไต การผ่าตัดเริ่มจากจัดผู้ป่วยในท่า lithotomy ใส่สาย ureteral catheter เพื่อฉีดสารทึบแสงไปยังท่อไตด้านที่ตีบ จะเห็นลักษณะกายวิภาคของกรวยไตและท่อไต ร้อย hybrid guidewire ผ่าน ureteral catheter ให้เลยตำแหน่งที่ตีบ นำ ureteral catheter ออก สอด Acucise cutting balloon catheter ผ่านทาง guidewire จนกระทั่งตำแหน่ง balloon คร่อมรอยตีบ (รูปที่ 9B) ระหว่างที่ทำหัตถการ ควร fluoroscopy ตลอดเพื่อความปลอดภัย หมุน Acucise cutting balloon catheter จนกระทั่ง cutting wire อยู่ในแนว posterolateral เริ่มปล่อยกระแสไฟฟ้าพร้อมกับการเพิ่มขนาด balloon ทุก ๆ 2 มล. ไปพร้อม ๆ กัน การเพิ่มขนาด balloon จะใช้สารทึบแสงผสมสารน้ำเกลือ อัตราส่วน 1 : 1 โดยขณะ fluoroscope จะเห็นรอยขอดที่เกิดขึ้นค่อย ๆ หายไปพร้อมกับพบสารทึบแสงกระจายออกนอกทางเดินปัสสาวะ หลักจากนั้นเก็บสาย Acucise cutting balloon catheter โดยการดูดสารทึบแสงใน balloon ใส่ tapered endoureterotomy stent พร้อมกับใส่สายสวนปัสสาวะ

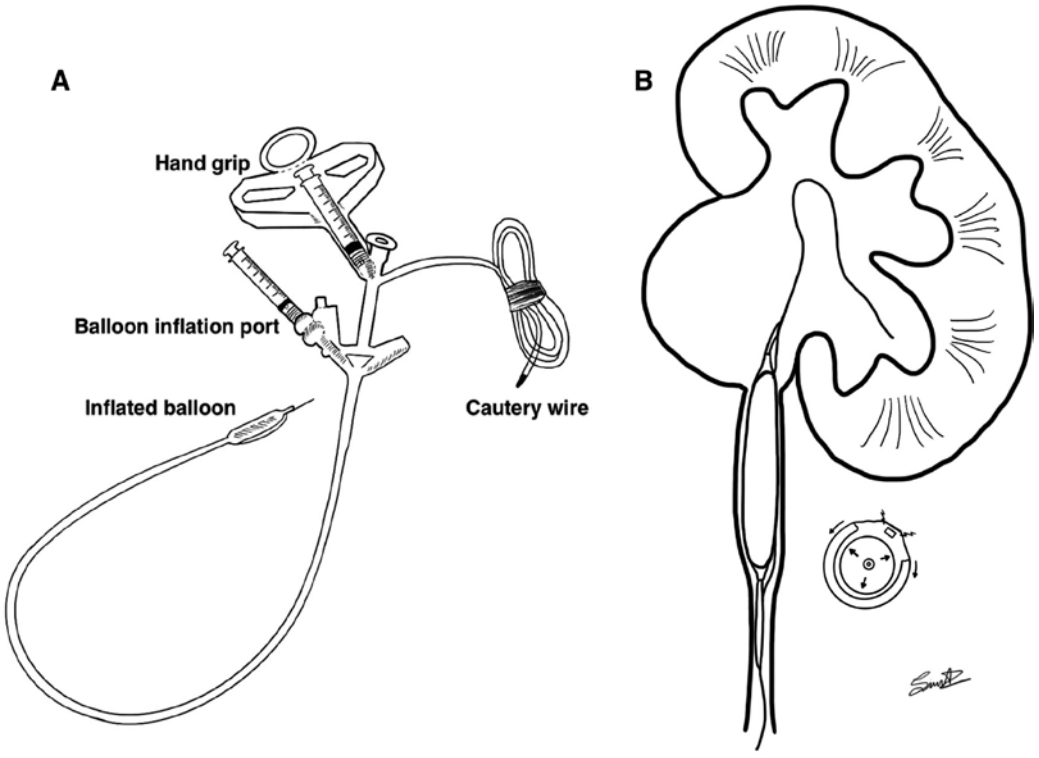

รูปที่ 9 *A ชุดอุปกรณ์ Acucise cutting balloon catheter*

B ภาพวาดการกรีดตำแหน่ง UPJ ด้วย Acucise cutting balloon catheter (วาดโดย นางศิริมา เกษสุวรรณ)

การใส่สาย ureteral stent

การใส่ stent ก่อนการผ่าตัด

ในช่วงเริ่มแรกของการผ่าตัดแบบ retrograde ureteroscopic endopyelotomy มีความจำเป็นอย่างยิ่งที่จะต้องใส่สาย double J stent ก่อนการผ่าตัดอย่างน้อย 1 สัปดาห์ เพื่อให้ท่อไตขยายตัว การพยายามผ่าตัดฝืนขึ้นไปยังตำแหน่ง UPJO จะทำให้เกิดการบาดเจ็บต่อท่อไต และเกิดภาวะท่อไตตีบตามมาได้ แต่ในปัจจุบันมีการพัฒนาเครื่องมือให้กล้อง ureteroscope มีขนาดเล็กลง และพัฒนาการใช้กล้อง flexible ureteroscope ทำให้ไม่มีความจำเป็นที่จะต้องใส่ stent ก่อนผ่าตัด ซึ่ง Conlin และ Bagley[39] ได้ผ่าตัด ureteroscopic endopyelotomy ในผู้ป่วย 21 ราย ที่ไม่มีการใส่สาย double J stent ก่อนการผ่าตัดพบอัตราความสำเร็จสูงถึงร้อยละ 81 โดยไม่มีภาวะแทรกซ้อนที่เป็นอันตรายต่อผู้ป่วย

การใส่สาย stent หลังการผ่าตัด

การผ่าตัด endopyelotomy จะใช้หลักการของ Davis โดยมีการกรีดตามยาวของท่อไตในตำแหน่งที่ตีบโดยให้ลึกผ่านทุกชั้น มีการศึกษาถึงผลลัพธ์ของการใส่สาย stent ขนาดแตกต่างกันหลังผ่าตัด ตั้งแต่ 5 Fr ถึง 16 Fr ซึ่งผู้เชี่ยวชาญบางท่านเชื่อว่าการใช้สายขนาดใหญ่จะทำให้ท่อไตขยายขนาดใหญ่ขึ้นมาก แต่บางท่านเชื่อว่าสาย stent ขนาดใหญ่จะทำให้ปริมาณเลือดไปเลี้ยงท่อไตลดลง และทำให้การใส่ stent ยากกว่าปกติ โดย Moon และคณะ[40] พบว่า สาย ureteral stent ขนาด 7 Fr ให้ผลลัพธ์การผ่าตัดเทียบเท่ากับ tapered endoureterotomy stent ขนาด 14 Fr[40] สำหรับระยะเวลาที่ใส่ ควรใส่นาน 4-6 สัปดาห์ บางการศึกษาพบว่า อัตราความสำเร็จใกล้เคียงกันระหว่างระยะเวลาของการใส่สาย stent ที่ปกติ กับระยะเวลาที่สั้นลง[41] การใส่สาย ureteral stent ที่นานเกินไปจะทำให้มีการอักเสบบริเวณที่ผ่าตัดมากขึ้น ก่อให้เกิดพังผืดบีบรัดตำแหน่งที่กรีดอีกครั้ง

ผลการผ่าตัด

การใช้ ureteral balloon dilator เพื่อขยายท่อไตตีบเพียงอย่างเดียวมีอัตราความสำเร็จต่ำและจำเป็นต้องผ่าตัดหลายรอบ และการขยายท่อไตด้วยวิธีดังกล่าวไม่สามารถทำให้เกิดการสร้างของเนื้อเยื่อ urothelium และกล้ามเนื้อเรียบภายในท่อไตได้ใหม่ จำเป็นต้องมีการกรีดที่ตำแหน่งตีบเพิ่มเติม อัตราความสำเร็จของการผ่าตัด ureteroscopic endopyelotomy โดยการใช้เลเซอร์ หรือ electrotrode ในผู้ป่วยที่เป็น primary และ secondary UPJO พบร้อยละ 79-94 ใช้ระยะเวลาผ่าตัดเฉลี่ย 90-179 นาที[30, 42] อัตราความสำเร็จของการใช้ Acucise cutting balloon catheter โดยพิจารณาจากการไม่มีการอุดกั้นเมื่อตรวจด้วย diuretic renogram และไม่พบอาการปวด พบอัตราความสำเร็จร้อยละ 62-93[38, 43]

การดูแลหลังผ่าตัด

การศึกษาโดยส่วนใหญ่พบว่า ช่วง 12 เดือนแรกหลังการผ่าตัดเป็นช่วงที่พบความล้มเหลวจากการผ่าตัดมากที่สุด และระยะเวลาหลังจาก 36 เดือน เป็นช่วงเวลาที่มักไม่พบความล้มเหลวจากการผ่าตัดแล้ว ทำให้การติดตามขั้นต่ำของการผ่าตัด retrograde endopyelotomy คือ 3 ปี จากข้อมูลทั้งหมด ผู้นิพนธ์แนะนำว่า ควรติดตามผู้ป่วยด้วย intravenous pyelography หรือ diuretic renogram ทุก ๆ 6 เดือน เป็นเวลาอย่างน้อย 3 ปี

การใช้วิธีทาง endoscopy ช่วยผ่าตัดที่เกี่ยวข้องกับผู้ป่วย UPJO

เนื่องจากการผ่าตัดแบบเปิดหรือการผ่าตัดแบบส่องกล้องวีดิทัศน์เพื่อตกแต่งกรวยไตต้องมีการใส่สาย ureteral stent หรือสาย double J stent หลังผ่าตัด เพื่อป้องกันตำแหน่ง anastomosis มีการอุดกั้น และบางครั้งอาจเกิดการเลื่อนของตำแหน่งสาย ureteral stent ขึ้นไปในท่อไตทั้งหมด ทำให้ไม่สามารถเอาออกได้ โดยพบอุบัติการณ์ร้อยละ 2[44] การแก้ไขภาวะดังกล่าวมีหลายรูปแบบ เช่น การส่องกล้อง ureteroscope เข้าท่อไต และใช้ Fogarty catheter, stone forceps หรือ basket คีบสาย ureteral stent ออก แต่หากเป็นผู้ป่วยเด็กซึ่งมีขนาดท่อไตเล็กมากจะไม่สามารถใช้วิธีดังกล่าวได้ ผู้นิพนธ์แนะนำให้ใช้การผ่าตัดที่เรียกว่า supine percutaneous nephroscopic

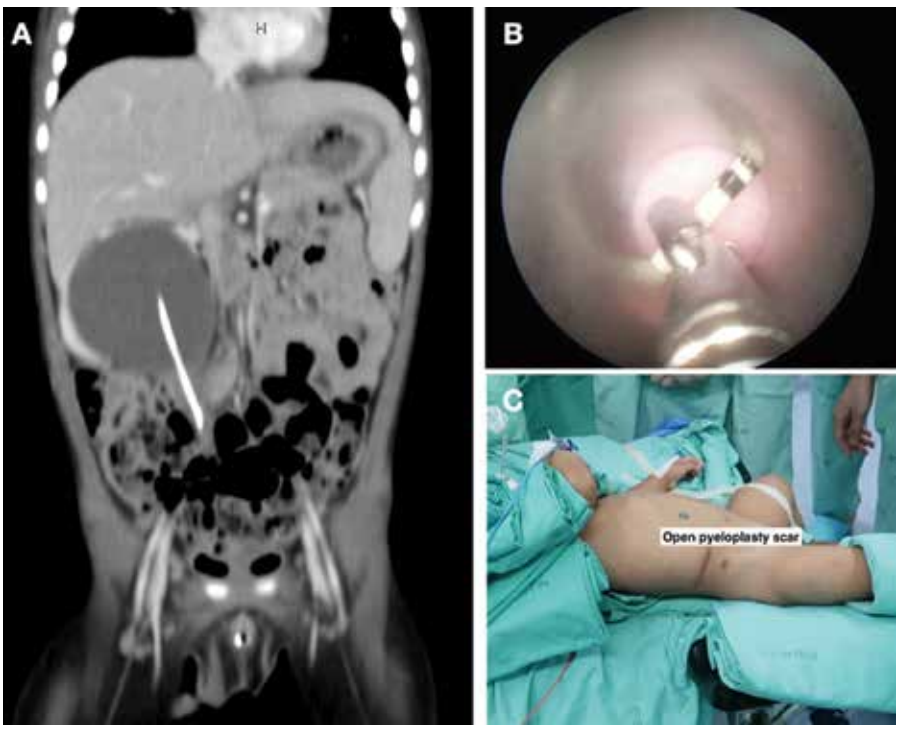

รูปที่ 10 *A CT scan แสดงสาย ureteral stent ค้างในท่อไตขวา (รูปต้นฉบับ)*
B การคีบสาย ureteral stent (ถ่ายภาพโดย นายชินเขต เกษสุวรรณ)
C การจัดท่า GMSV (ถ่ายภาพโดย นายชินเขต เกษสุวรรณ)

surgery (PNS) โดยจัดท่าผู้ป่วยแบบ Galdakao-modified supine Valdivia (GMSV) โดยใช้กล้อง miniaturized nephroscope ผ่านผิวหนังเข้าไปยังกรวยไตเพื่อนำสายออก จะทำให้เกิดการบาดเจ็บต่อเนื้อเยื่อไตน้อย ลดภาวะเลือดออกหลังผ่าตัด และยังสามารถใส่สาย double J stent จากกรวยไตลงมายังกระเพาะปัสสาวะได้

สรุป

การผ่าตัด antegrade endopyelotomy และ retrograde endopyelotomy เป็นทางเลือกสำหรับการรักษา primary และ secondary UPJO ที่สำคัญ เนื่องจากเป็นการผ่าตัดที่ปลอดภัยและมีความรุนแรงน้อย แต่อย่างไรก็ตาม การรักษาที่เป็นมาตรฐานของการรักษา UPJO คือ การผ่าตัดแบบเปิดหรือการผ่าตัดส่องกล้องวีดิทัศน์เพื่อตกแต่งกรวยไต แต่หากผู้ป่วยเลือกการผ่าตัดแบบ endopyelotomy แม้อัตราความสำเร็จจะต่ำกว่าเล็กน้อย แต่ผู้ป่วยจะมีระยะเวลานอนโรงพยาบาลสั้น และฟื้นตัวกลับไปใช้ชีวิตประจำวันได้เร็ว

เอกสารอ้างอิง

1. Van Cangh PJ, Nesa S, Tombal B. The role of endourology in ureteropelvic junction obstruction. Curr Urol Rep 2001;2 (2):149-53.
2. Davis DM. Intubated ureterostomy: a new operation for ureteral and ureteropelvic strictures. Surg Gynecol Obstet 1943;76:513.
3. Oppenheimer R, Hinman F. Ureteral Regeneration: Contracture Vs. Hyperplasia of Smooth Muscle. J Urol 1955;74(4): 476-84.
4. Goodwin WE, Casey WC, Woolf W. Percutaneous trocar (needle) nephrostomy in hydronephrosis. J Am Med Assoc 1955;157(11):891-4.
5. Fernström I, Johansson B. Percutaneous pyelolithotomy: a new extraction technique. Scand J Urol Nephrol Suppl 1976;10(3):257-9.
6. Ramsay JW, Miller RA, Kellett MJ, Blackford HN, Wickham JE, Whitfield HN. Percutaneous pyelolysis: indications, complications and results. Br J Urol 1984;56(6):586-8.
7. Badlani G, Eshghi M, Smith AD. Percutaneous Surgery for Ureteropelvic Junction Obstruction (Endopyelotomy): Technique and Early Results. J Urol 1986;135(1):26-8.
8. Khan F, Ahmed K, Lee N, Challacombe B, Khan MS, Dasgupta P. Management of ureteropelvic junction obstruction in adults. Nat Rev Urol 2014;11(11):629-38.
9. Streem SB. Percutaneous endopyelotomy. Urol Clin North Am 2000;27(4):685-93,ix.

10. Gupta M, Tuncay OL, Smith AD. Open Surgical Exploration After Failed Endopyelotomy: A 12-year Perspective. J Urol 1997;157(5):1613-9.

11. Van Cangh PJ, Wilmart JF, Opsomer RJ, Abi-Aad A, Wese FX, Lorge F. Long-term results and late recurrence after endoureteropyelotomy: a critical analysis of prognostic factors. J Urol 1994;151(4):934-7.

12. Gerber GS, Lyon ES. Endopyelotomy: patient selection, results, and complications. Urology 1994;43(1):2-10.

13. Patel T, Kellner CP, Katsumi H, Gupta M. Efficacy of endopyelotomy in patients with secondary ureteropelvic junction obstruction. J Endourol 2011;25(4):587-91.

14. Van Cangh PJ, Nesa S, De Groote P. Current indications for endopyelotomy. Braz J Urol 2000;26:54-63.

15. Ost MC, Kaye JD, Guttman MJ, Lee BR, Smith AD. Laparoscopic pyeloplasty versus antegrade endopyelotomy: Comparison in 100 patients and a new algorithm for the minimally invasive treatment of ureteropelvic junction obstruction. Urology 2005;66(5):47-51.

16. Knudsen BE, Cook AJ, Watterson JD, Beiko DT, Nott L, Razvi H, et al. Percutaneous antegrade endopyelotomy: long-term results from one institution. Urology 2004;63(2):230-4.

17. Alotaibi KM. Percutaneous retropelvic endopyelotomy for treatment of ureteropelvic junction obstruction. Urol Ann 2018;10(4):358-62.

18. Ketsuwan C, Pimpanit N, Phengsalae Y, Leenanupunth C, Kongchareonsombat W, Sangkum P. Peri-Operative Factors Affecting Blood Transfusion Requirements During PCNL: A Retrospective Non-Randomized Study. Res Rep Urol 2020; 12:279-85.

19. Rassweiler JJ, Subotic S, Feist-Schwenk M, Sugiono M, Schulze M, Teber D, et al. Minimally Invasive Treatment of Ureteropelvic Junction Obstruction: Long-Term Experience With an Algorithm for Laser Endopyelotomy and Laparoscopic Retroperitoneal Pyeloplasty. J Urol 2007;177(3):1000-5.

20. Danuser H, Ackermann DK, Böhlen D, Studer UE. Endopyelotomy for primary ureteropelvic junction obstruction: risk factors determine the success rate. J Urol 1998;159(1):56-61.

21. Lojanapiwat B, Soonthornphan S, Wudhikarn S. Tubeless percutaneous nephrolithotomy in selected patients. J Endourol 2001;15(7):711-3.

22. Kletscher BA, Segura JW, LeRoy AJ, Patterson DE. Percutaneous Antegrade Endoscopic Pyelotomy: Review of 50 Consecutive Cases. J Urol 1995;153(3):701-3.

23. Bellman GC, Yamaguchi R. Special considerations in endopyelotomy in a horseshoe kidney. Urology 1996;47(4): 582-6.

24. Gerber GS, Lyon ES. Endopyelotomy: Patient selection,results, and complications. Urology 1994;43(1):2-10.

25. Malden ES, Picus D, Clayman RV. Arteriovenous Fistula Complicating Endopyelotomy. J Urol 1992;148(5, Part 1): 1520-3.

26. Lightner DJ, Wymer K, Sanchez J, Kavoussi L. Best Practice Statement on Urologic Procedures and Antimicrobial Prophylaxis. J Urol 2020;203(2):351-6.

27. Symons SJ, Palit V, Biyani CS, Cartledge JJ, Browning AJ, Joyce AD. Minimally invasive surgical options for ureteropelvic junction obstruction: A significant step in the right direction. Indian J Urol 2009;25(1):27-33.

28. Bagley DH, Huffman J, Lyon E, McNamara T. Endoscopic Ureteropyelostomy: Opening the Obliterated Ureteropelvic Junction with Nephroscopy and Flexible Ureteropyeloscopy. J Urol 1985;133(3):462-4.

29. Inglis JA, Tolley DA. Ureteroscopic pyelolysis for pelviureteric junction obstruction. Br J Urol 1986;58(3):250-2.

30. Thomas R, Monga M, Klein EW. Ureteroscopic retrograde endopyelotomy for management of ureteropelvic junction obstruction. J Endourol 1996;10(2):141-5.

31. Endoluminal Sonography in Evaluation of the Obstructed Ureteropelvic Junction*. J Endourol 1994;8(4):287-92.

32. Nakada SY, Wolf JS Jr, Brink JA, et al. Retrospectiveanalysis of the effect of crossing vessels on successful retro-grade endopyelotomy outcomes using spiral computerized to-mography angiography. J Urol 1998;159:62-5.

33. Sampaio FJ: Vascular anatomy at the ureteropelvicjunction. Urol Clin North Am 1998;25(2):251-8.

34. Parkin J, Evans S, Kumar PVS, Timoney AG, Keeley Jr FX. Endoluminal ultrasonography before retrograde endo-pyelotomy: can the results match laparoscopic pyeloplasty? BJU Int 2003;91(4):389-91.

35. Lam JS, Cooper KL, Greene TD, Gupta M. Impact of hydronephrosis and renal function on treatment outcome: antegrade versus retrograde endopyelotomy. Urology 2003;61(6):1107-11;discussion 11-2.

36. Ng CS, Yost AJ, Streem SB. Management of failed primary intervention for ureteropelvic junction obstruction: 12-year, single-center experience. Urology 2003;61(2):291-6.

37. Martov AG, Golubev MY, Ergakov DV, Golubev PM, Baykov NA, Andronov AS, et al. [Transurethral endopyelotomy using thulium fiber laser]. Urologiia 2020;(3):63-8.

38. Gelet A, Combe M, Ramackers JM, Ben Rais N, Martin X, Dawahra M, et al. Endopyelotomy with the Acucise Cutting Balloon Device. Eur urol 1997;31:389-93.

39. Conlin MJ, Bagley DH: Ureteroscopic endopyelo- tomy at a single setting. J Urol 1998;159(3):727-31.

40. Moon YT, Kerbl K, Pearle MS, Gardner SM, McDougall EM, Humphrey P, et al. Evaluation of optimal stent size after endourologic incision of ureteral strictures. J Endourol 1995;9(1):15-22.

41. Endopyelotomy: Long-Term Follow-Up of 143 Patients. J Endourol 1990;4(2):109-16.

42. Meretyk I, Meretyk S, Clayman RV. Endopyelotomy: comparison of ureteroscopic retrograde and antegrade percutaneous techniques. J Urol 1992;148(3):775-82;discussion 82-3.

43. Biyani CS, Minhas S, Cast JE, Almond DJ, Cooksey G, Hetherington JW. The Role of Acucise® Endopyelotomy in the Treatment of Ureteropelvic Junction Obstruction. Eur urol 2002;41(3):305-11.

44. Breau RH, Norman RW. Optimal prevention and management of proximal ureteral stent migration and remigration. J Urol 2001;166(3):890-3.

บทที่ 3

การผ่าตัดผ่านกล้องเพื่อตกแต่งแก้ไขภาวะอุดกั้นบริเวณกรวยไต

Laparoscopic Pyeloplasty

ธเนศ ไทยดำรงค์

มีรายงานการผ่าตัด laparoscopic pyeloplasty ครั้งแรก ในปี ค.ศ.1993 โดย Schuessler และคณะ[1] ทำให้เกิดการพัฒนาการผ่าตัดวิธีการผ่าตัดแบบ laparoscopic pyeloplasty อย่างแพร่หลาย เพื่อทดแทนวิธีการผ่าตัดแบบเปิดช่องท้องและการส่องกล้องผ่านท่อไต (open pyeloplasty และ endopyelotomy) โดย laparoscopic pyeloplasty มีวิธีการผ่าตัดที่ต้องอาศัยเทคนิคที่ซับซ้อน ร่วมกับการฝึกฝนการผ่าตัดผ่านกล้อง การผ่าตัด Laparoscopic pyeloplasty มีผลการศึกษาพบว่า มีภาวะแทรกซ้อนต่ำ ระยะเวลาการนอนโรงพยาบาลสั้น เนื่องจากมีการฟื้นตัวที่เร็วกว่าวิธีผ่าตัดแบบเปิด (open pyeloplasty) โดยเฉพาะผลการศึกษาในศัลยแพทย์ที่มีประสบการณ์การผ่าตัด laparoscopic pyeloplasty พบว่าผลสำเร็จสูงถึงร้อยละ 90 เมื่อเทียบกับ open pyeloplasty[2] ในการศึกษาเก็บรวบรวมข้อมูลจากหลายงานวิจัยมาทำการเปรียบเทียบระหว่าง laparoscopic pyeloplasty และ open pyeloplasty โดย Antorino และคณะ[2] พบว่าผลสำเร็จการรักษา และภาวะแทรกซ้อนทั้ง 2 วิธีไม่แตกต่างกัน แต่พบว่าระยะเวลาการพักรักษาตัวในโรงพยาบาล 2.68 วัน ในกลุ่ม laparoscopic pyeloplasty สั้นกว่าในกลุ่ม open pyeloplasty แต่ open pyeloplasty และ laparoscopic pyeloplasty มีอัตราผลสำเร็จในการผ่าตัดเหนือกว่า Endopyelotomy โดยเฉลี่ยร้อยละ 10 และร้อยละ 30 ตามลำดับ เนื่องจากมีลักษณะทางกายวิภาคการผ่าตัดที่คล้ายกัน โดยการศึกษาดังกล่าวเก็บรวบรวมข้อมูลในผู้ป่วย laparoscopic pyeloplasty กว่า 100 ราย พบว่าผลสำเร็จในการผ่าตัดรักษาสูงถึงร้อยละ 94 ถึง 100

การผ่าตัด Laparoscopic pyeloplasty

เป้าหมายหลักของการผ่าตัด laparoscopic pyeloplasty คือการลดอาการจากภาวการณ์อุดกั้นบริเวณกรวยไต (ureteropelvic junction obstruction; UPJO) และส่งเสริมการทำงานของไตให้ดีขึ้น บนพื้นฐานของการผ่าตัด pyeloplasty แบบ tension free และการตกแต่งกรวยไตที่มีลักษณะรูปร่างผิดปกติให้เป็นรูป funnel-shaped ช่วยส่งเสริมให้สามารถระบายน้ำปัสสาวะจากกรวยไตสู่ท่อไตได้ดีขึ้น โดยมีข้อบ่งชี้ และข้อห้ามในการผ่าตัดดังนี้

ข้อบ่งชี้ในการผ่าตัด (indication)

1. ภาวะ UPJO ที่แสดงอาการ เช่น การปวดสีข้าง หรือปวดมากขึ้นสัมพันธ์กับการดื่มแอลกอฮอล์
2. มีแนวโน้มของภาวะการทำงานของไตที่แย่ลง
3. มีภาวะแทรกซ้อนจากภาวะ UPJO เช่น การเกิดนิ่วที่กรวยไต หรือ ภาวะไตและกรวยไตอักเสบเฉียบพลัน (acute pyelonephritis)

ข้อห้ามในการผ่าตัด (contraindication)

1. ภาวะการแข็งตัวของเลือดที่ผิดปกติ ที่ไม่ได้รับการแก้ไข
2. ภาวะติดเชื้อทางเดินปัสสาวะที่ไม่ได้รับการรักษาที่เหมาะสมก่อนผ่าตัด
3. ภาวะผิดปกติของระบบหัวใจ และปอด ที่ไม่เหมาะสมกับการผ่าตัด laparoscopy

Laparoscopic pyeloplasty approach

ในการผ่าตัด laparoscopic pyeloplasty มีวิธี approach เพื่อแก้ไขภาวะ UPJO หลากหลายช่องทาง ดังนี้

1) Transperitoneal laparoscopic approach
2) Retroperitoneal laparoscopic approach
3) Anterior extraperitoneal laparoscopic approach
4) Transmesenteric modification of the trsnsperitoneal approach
5) Laparoendoscopic single-site surgery approach (LESS)
6) Vascular Transposition

Laparoscopic pyeloplasty surgical technique

มีหลากหลายวิธีในการตกแต่งกรวยไตที่ผิดรูปดังนี้

1. Dismembered pyeloplasty (Anderson-Hynes dismembered pyeloplasty)
2. Non-dismembered pyeloplasty
   - 2.1. Flap Procedure pyeloplasty
     - 2.1.1. Foley Y-V flap pyeloplasty
     - 2.1.2. Culp-DeWeerd spiral flap pyeloplasty
     - 2.1.3. Scardino-Prince vertical flap pyeloplasty
     - 2.1.4. Intubated ureteromy pyeloplasty
   - 2.2. Vascular procedure
     - 2.2.1. Vascular transposition

Transperitoneal laparoscopic approach

รายงานครั้งแรกในปี ค.ศ.1993 โดย Schuessler[1] และ Kavoussi[3] วิธีการผ่าตัดชนิดนี้ได้รับความนิยมอย่างแพร่หลาย เนื่องจากมีพื้นที่ในการผ่าตัดกว้างกว่าวิธีอื่น ๆ และศัลยแพทย์มีประสบการณ์การผ่าตัดที่คุ้นเคยกับลักษณะกายวิภาคที่ใกล้เคียงกับวิธีผ่าตัดแบบเปิด

โดยก่อนเริ่มการผ่าตัด laparoscopic pyeloplasty ควรทำ cystoscopy และ retrograde pyelography เพื่อดูลักษณะ anatomy ตำแหน่งและความยาวบริเวณที่มีการตีบเพื่อยืนยันการวินิจฉัย และสอดคล้องกับการวางแผนการรักษาไว้หรือไม่ หลังจากทำ retrograde pyelography แล้วควรทำการใส่ ureteric stent และ Foley catheter แต่ในศัลยแพทย์บางท่านอาจใส่ ureteric stent แบบantegrade ผ่านทางlaparoscopy ภายหลังตัดบริเวณ uretero-

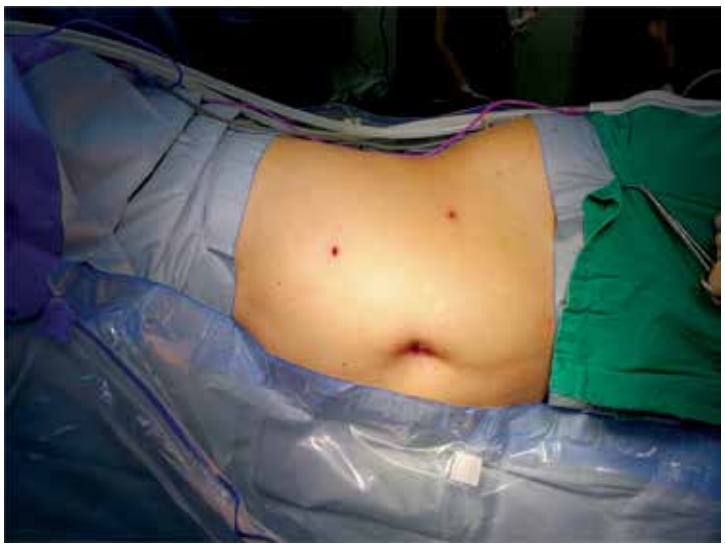

รูปที่ 1 *True lateral decubitus*

pelvic junction (UPJ) และเย็บฝาหลังในการเชื่อมต่อกรวยไต การจัดท่าผู้ป่วยควรจัดในท่า lateral decubitus ทำมุมกับเตียง 45 องศา แต่ความเห็นของผู้เขียน แนะนำการจัดท่าแบบ true lateral decubitus โดยทำมุมตั้งฉากกับเตียงเพื่อให้ลำไส้ไม่มาบังบริเวณที่ทำการผ่าตัด เนื่องจากผู้เขียนใส่ 30 degree laparoscope ผ่านทาง umbilical trocar ดังแสดงรูปที่ 1

ขั้นตอนการผ่าตัดมีดังนี้

1. การเปิด first trocar สำหรับ laparoscope มี 2 เทคนิค คือ

1.1. Closed technique (Veress needle access technique) โดยใช้ Veress needle แทงผ่านเข้าช่องท้องแล้วทำการเปิดก๊าซ CO_2 เพื่อให้เกิด pneumoperitoneal เสียก่อนจึงทำการใส่ first trocar สำหรับใส่ laparoscope บริเวณสะดือ แล้วตามด้วย trocar อื่น ๆ เข้าช่องท้องโดยมองผ่านกล้อง laparoscope เพื่อป้องกันการบาดเจ็บของอวัยวะภายในช่องท้อง ดังแสดงในรูปที่ 2

1.2. Opened technique (Hassan access technique) โดยการลง incision บริเวณสะดือ แล้วเปิดหน้าท้องทีละชั้นจนเข้าช่องท้อง จากนั้นจึงใส่ trocar แรกแล้ว เปิดก๊าซ CO_2 เพื่อให้เกิด pneumoperitoneal เสียก่อน แล้วตามด้วย trocar อื่น ๆ เข้าช่องท้องโดยมองผ่านกล้อง laparoscope เพื่อป้องกันการบาดเจ็บของอวัยวะภายในช่องท้อง ดังแสดงในรูปที่ 2

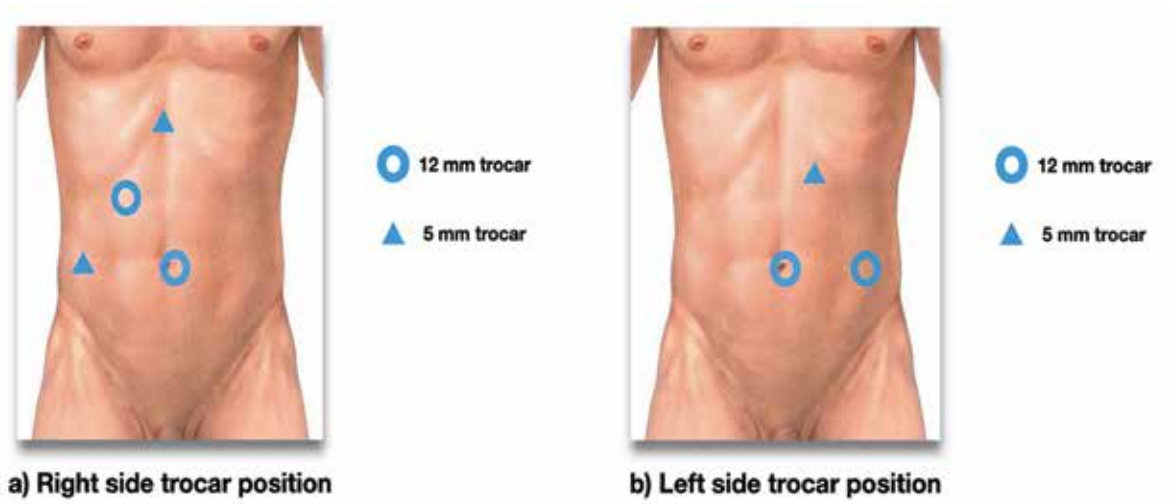

รูปที่ 2 *การวางตำแหน่งของ trocar ในการผ่าตัด transperitoneal laparoscopic pyeloplasty a) right laparoscopic pyeloplasty b) left laparoscopic pyeloplasty*

Transmesenteric modification of the transperitoneal approach

ในผู้ป่วยที่มีภาวะ UPJO ร่วมกับมีภาวการณ์ขยายของกรวยไตอย่างมากทำให้สามารถมองเห็นได้ผ่าน mesen-

tery ของลำไส้ใหญ่ได้ ทำให้สามารถผ่าตัด pyeloplasty ได้โดยไม่จำเป็นต้องเลาะลำไส้ใหญ่ที่อยู่บริเวณหน้าไต เพื่อเข้าไปหา UPJ[4-6] ขั้นตอนการผ่าตัดเริ่มด้วย การเปิด mesentery ของลำไส้ใหญ่เข้าไปหาตำแหน่ง UPJ โดยต้องระวังคือ mesenteric vessel และ ภาวะ crossing vessel ที่ทอดผ่าน UPJ โดยเทคนิคดังกล่าวมีข้อดีตรงที่สามารถลดเวลาการผ่าตัดเนื่องจากไม่ต้องเลาะลำไส้เพื่อค้นหาตำแหน่งของ UPJ และเป็นผลให้ผู้ป่วยมีการฟื้นตัวในการทำงานของลำไส้ได้ไวขึ้น[4,5,7]

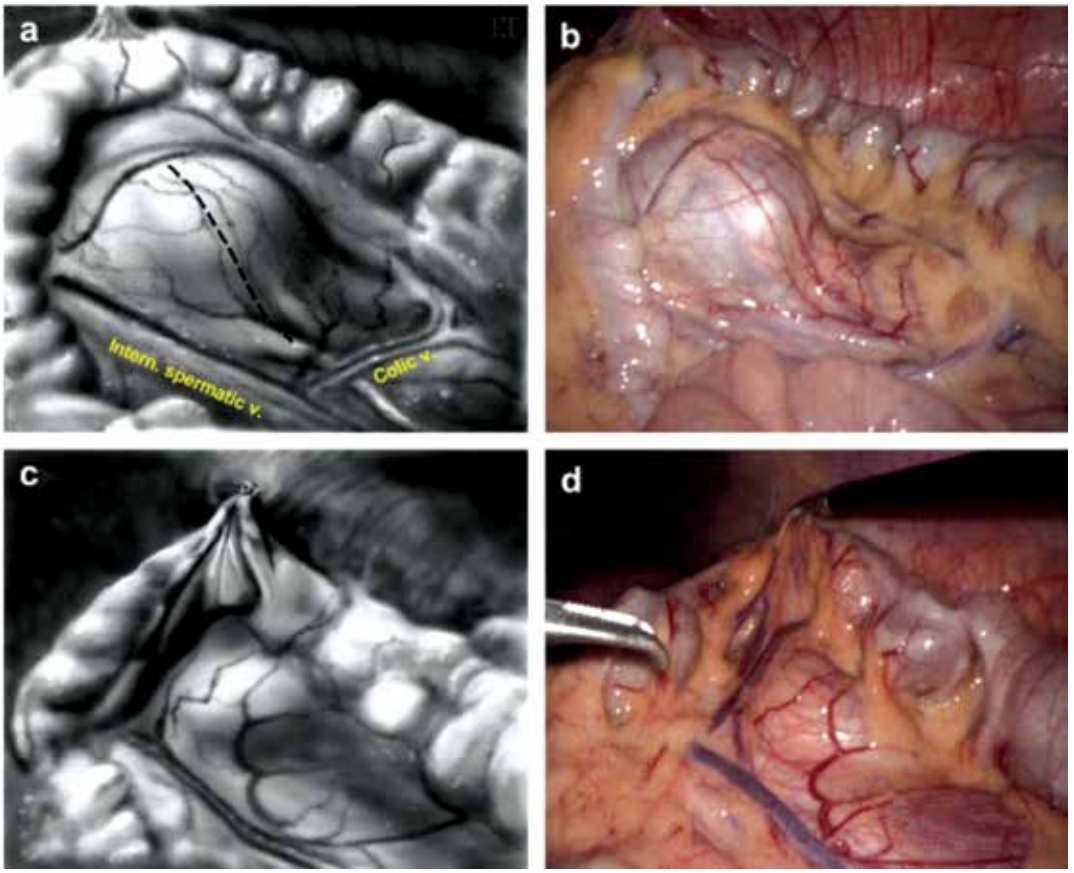

รูปที่ 3 *การผ่าตัด Transmesenteric modification of the transperitoneal approach*[8]

Retroperitoneal laparoscopic approach

ในปี ค.ศ. 1996 มีรายงานการผ่าตัด retroperitoneal approach laparoscopic pyeloplasty โดย Janetscheck และคณะ[9] โดยมีขั้นตอนการผ่าตัดที่เริ่มด้วย cystoscopy และ retrograde pyelography จากนั้นทำการใส่ ureteral stent ในการจัดท่าผู้ป่วยให้อยู่ในท่า flank position ร่วมกับการจัดเตียงเพื่อดันให้ไตสูงขึ้น จากนั้นทำการเปิด trocar แรกโดย Hassan access technique เพื่อเข้าสู่ retroperitoneal space แล้วใช้ balloon dissector ในการสร้าง retroperitoneal space เมื่อได้ช่องที่เหมาะสมทำการใส่ก๊าซ CO_2 เพื่อให้เกิด pneumoperitoneal

ขั้นตอนต่อไปจะทำการใส่ trocar เพิ่มอีก 3-4 ตัวเพื่อเป็นช่องใส่เครื่องมือผ่าตัดในการทำ laparoscopic pyeloplasty โดยเริ่มจากการหา ureter ก่อนทำการเลาะจนถึง UPJ โดยขั้นตอนอื่น ๆ ขึ้นกับเทคนิค pyeloplasty ที่วางแผนไว้

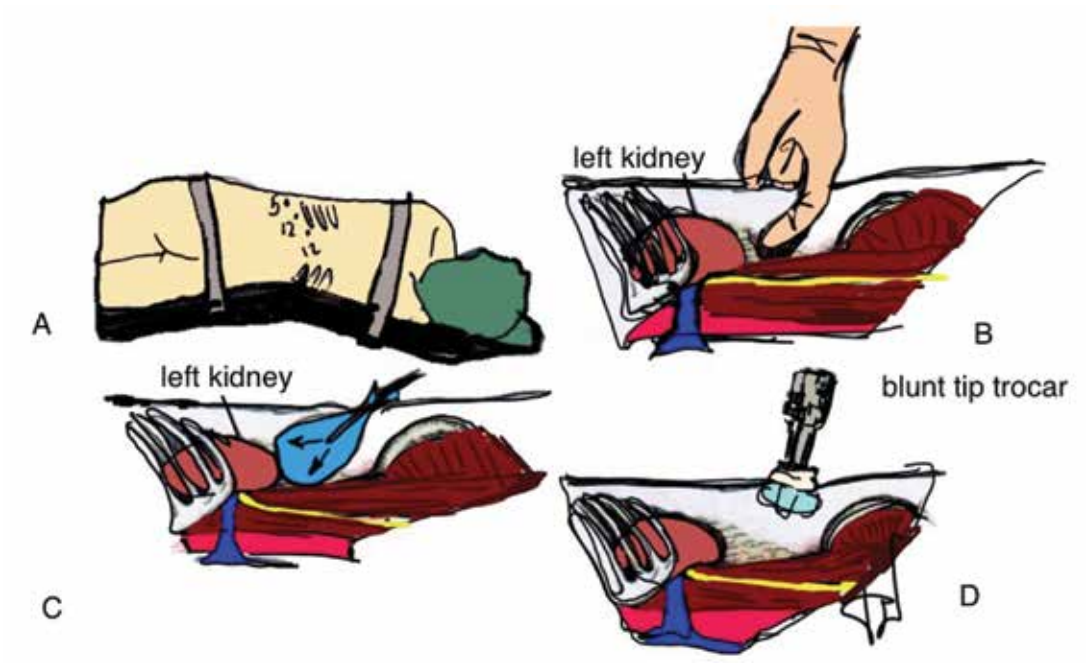

รูปที่ 4 *Trocar placement for retroperitoneal surgery. (A) With the patient in the full lateral position, the hips flexed, and the kidney rest elevated, a 15-mm incision is made 2 cm below the tip of the 12th rib, between the rib and the anterior superior iliac spine. (B) The index finger is inserted through the incision and used for blunt dissection to create a hole from the skin through the muscle into the retroperitoneal space. If the finger is in the correct position, the surgeon should feel the smooth surface of psoas muscle and the lower pole of the kidney covered by Gerota fascia. (C) To quickly create the working space, insert a balloon created from the finger of a size 8 or 9 glove, secured with silk suture over a simple red rubber catheter. The balloon is then filled with 600 to 800 mL of saline. (D) A blunt tip trocar (US Surgical, Norwalk, CT) is used to seal the trocar site. Because of its low profile, it will not obstruct the view or take up useful space in the retroperitoneum. The balloon and collar configuration eliminates the need for sutures and allows 360-degree rotation.*
Modified From Campbell Walsh 12th

Anterior extraperitoneal laparoscopic approach

ในปี ค.ศ. 2003 มีรายงานการผ่าตัด anterior extraperitoneal laparoscopic approach โดย HSU และคณะ[10] มีขั้นตอนการผ่าตัดโดยเริ่มจากการส่องกล้อง cystoscopy และ ใส่สาย urethral stent สำหรับวิธีการสร้าง anterior extraperitoneal space โดยการ Mobilize peritoneal sac พร้อมด้วยลำไส้แบบ en bloc เพื่อเข้าไปยัง

บริเวณด้านหน้าของ retroperitoneal space บริเวณหน้าต่อ ureter และไต จากนั้นทำการเลาะเพื่อหา ureter และ UPJ จากนั้นทำการผ่าตัดเช่นเดียวกับวิธี retroperitoneal approach โดย anatomy จะสลับกับการผ่าแบบ transperitoneal laparoscopic approach

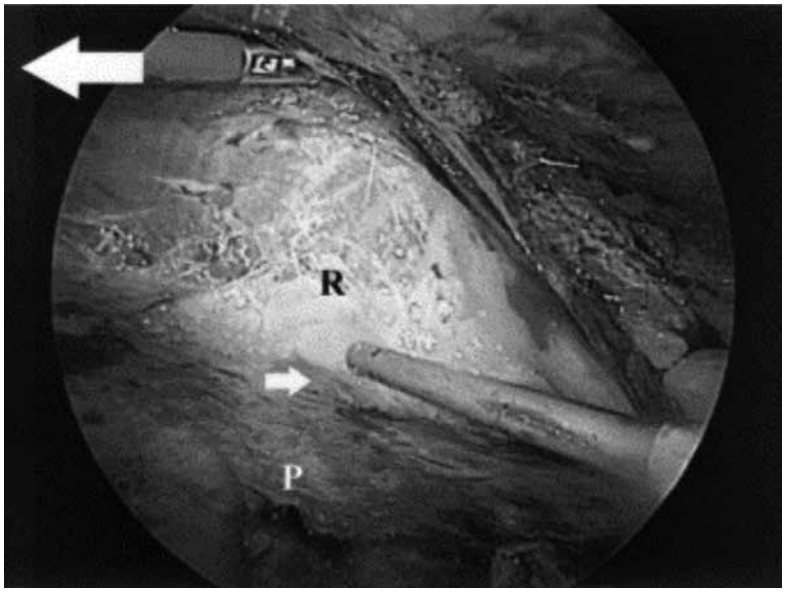

รูปที่ 5 *Anterior extraperitoneal laparoscopic approach*[10]

Laparoendoscopic single-site surgery approach (LESS)

ในยุคที่ laparoscopy มีการพัฒนาอย่างต่อเนื่อง เทคนิคการผ่าตัดแบบ LESS ก็ได้มีการพัฒนาขึ้นอย่างต่อเนื่องเพื่อลดการบาดเจ็บจากการผ่าตัดและลดภาวะแทรกซ้อน โดยจุดเด่นของ LESS ที่สำคัญคือด้าน cosmetic เนื่องจากการลดจำนวน trocar ลงเหลือเพียงจุดเดียวบริเวณสะดือของผู้ป่วย โดยเครื่องมือทั้งหมดจะถูกสอดผ่าน trocar บริเวณเดียวคือที่สะดือแต่วิธีนี้จะแตกต่างจากหลักการ triangulation ของ conventional laparoscopic technique ในการวางตำแหน่ง trocar ทำให้เกิดความท้าทายอย่างมากในขณะทำการผ่าตัดจากการขัดกันของเครื่องมือผ่าตัดในระหว่างผ่าตัด ถึงแม้ว่าการผ่าตัดเทคนิค LESS จะมีความซับซ้อนแต่ในศัลยแพทย์ที่มีประสบการณ์พบว่าภาวะแทรกซ้อนไม่แตกต่างจากวิธีผ่าตัดแบบ minimally invasive เทคนิคอื่น ๆ การผ่าตัด laparoscopic pyeloplaty ดูเหมือนว่าจะเหมาะสมกับการผ่าตัดด้วยเทคนิค LESS เนื่องจากไม่ต้องกังวลเรื่องขนาดของแผลที่จะขยายเพิ่มเพื่อนำชิ้นเนื้อออกเหมือนการผ่า laparoscopic radical nephrectomy ส่วนการทำ laparoscopic intracorporeal suturing เป็นอีกหนึ่งความท้าทายในการผ่าตัด LESS โดยในศัลยแพทย์บางท่านจะทำการเปิด trocar เพิ่มในขั้นตอนการเย็บ pyeloplasty

ขบวนการผ่าตัดเริ่มจากการลง incision ขนาด 2.5 ถึง 3 เซนติเมตร จากนั้นใช้ Hassan technique ในการเปิด trocar บริเวณสะดือ โดย umbilical trocar มีหลากหลายรูปแบบมีทั้งแบบสำเร็จรูป และแบบดัดแปลงตามความถนัดของแพทย์ ดังแสดงในรูปที่ 5 การเลือก laparoscope ส่วนใหญ่นิยมใช้ขนาด 5-10 มิลลิเมตร ร่วมกับคุณลักษณะที่มีการรวมสายเชื่อมต่อกล้องและสายใยแก้วนำแสงรวมเป็นสายเดียวกัน เพื่อลดการขัดกันระหว่างสายไฟและเครื่องมือผ่าตัด สวนเครื่องมือในการผ่าตัดมีทั้งแบบตรงและแบบโค้งงอเพื่อลดการขัดกันของเครื่องมือ (sward fighting) ภายในช่องท้องระหว่างผ่าตัด

รูปที่ 6 *Umbilical trocar in LESS*

เทคนิคการผ่าตัดผ่านกล้องในการแก้ไขภาวะ UPJO

ในการผ่าตัด laparoscopic pyeloplasty เพื่อแก้ไขภาวะ UPJO นั้น ถึงแม้ว่าวิธี Anderson – Hynes dismembered pyeloplasty จะเป็นที่นิยมในการผ่าตัดแก้ไขภาวะ UPJO แต่ก็มีเทคนิคอื่น ๆ ที่น่าสนใจในการเลือกใช้ในสถานการณ์ที่มีความผิดปกติของกายวิภาคของ renal pelvis และ crossing vessel เพื่อเป็นทางเลือกในระหว่างผ่าตัดในสถานการณ์ดังกล่าว เพื่อศัลยแพทย์นำไปปรับใช้ในระหว่างผ่าตัดโดยแบ่งเทคนิคเป็น 2 กลุ่มใหญ่ ๆ ดังนี้

Laparoscopic pyeloplasty surgical technique

1. Dismembered pyeloplasty (Anderson – Hynes dismembered pyeloplasty)
2. Non-dismembered pyeloplasty
   - 2.1. Flap procedure
     - 2.1.1. Foley Y-V flap pyeloplasty

2.1.2. Culp – DeWeerd spiral flap pyeloplasty

2.1.3. Scardino – Prince vertical flap pyeloplasty

2.1.4. intubated ureteromy pyeloplasty

2.2. Vascular procedure

2.2.1. vascular transposition

Dismembered pyeloplasty

Anderson - Hynes dismembered pyeloplasty เป็นวิธีที่ได้รับความนิยมแพร่หลายในปัจจุบัน โดยมีขั้นตอนการผ่าตัดมีดังนี้

1. การเปิด first trocar สำหรับ laparoscope มี 2 เทคนิค คือ

1.1. Closed technique (Veress needle access technique) โดยใช้ Veress needle แทงผ่านเข้าช่องท้องแล้วทำการเปิดก๊าซ CO_2 เพื่อให้เกิด pneumoperitoneal เสียก่อนจึงทำการใส่ first trocar สำหรับใส่ laparoscope บริเวณสะดือ แล้วตามด้วย trocar อื่น ๆ เข้าช่องท้องโดยมองผ่านกล้อง laparoscope เพื่อป้องกันการบาดเจ็บของอวัยวะภายในช่องท้อง ดังแสดงในรูปที่ 7

1.2. Opened technique (Hassan access technique) โดยการลง incision บริเวณสะดือ แล้วเปิดหน้าท้องทีละชั้นจนเข้าช่องท้อง จากนั้นจึงใส่ trocar แรกแล้ว เปิดก๊าซ CO_2 เพื่อให้เกิด pneumoperitoneal เสียก่อนแล้วตามด้วย trocar อื่น ๆ เข้าช่องท้องโดยมองผ่านกล้อง laparoscope เพื่อป้องกันการบาดเจ็บของอวัยวะภายในช่องท้อง ดังแสดงในรูปที่ 7

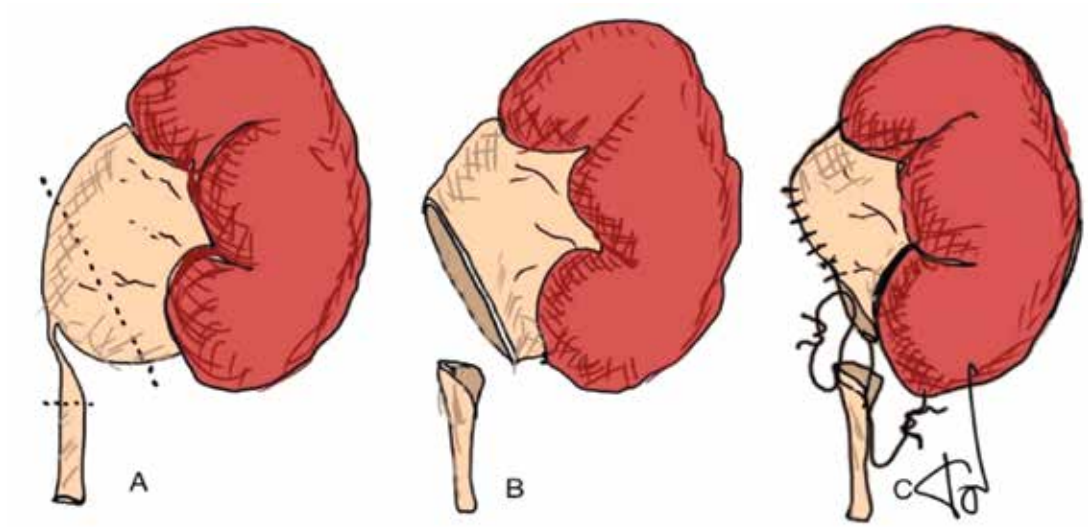

รูปที่ 7 Anderson - Hynes dismembered pyeloplasty

2. Mobilize Colon โดยการ incision บริเวณ Line of Told ตลอดแนวลำไส้ใหญ่เพื่อตลบลำไส้ไปทางด้าน Medial ต่อไตของผู้ป่วย

3. Mobilize ureter และ renal pelvis ทำการเลาะ ureter ไปจนถึง UPJ โดยไม่ควรเลาะชิด ureter มากเกินไปและหลีกเลี่ยงการใช้การจี้ด้วยไฟฟ้าที่ใกล้ ureter เพราะจะทำให้เกิดภาวะ necrosis ได้ ดังแสดงในรูปที่ 8

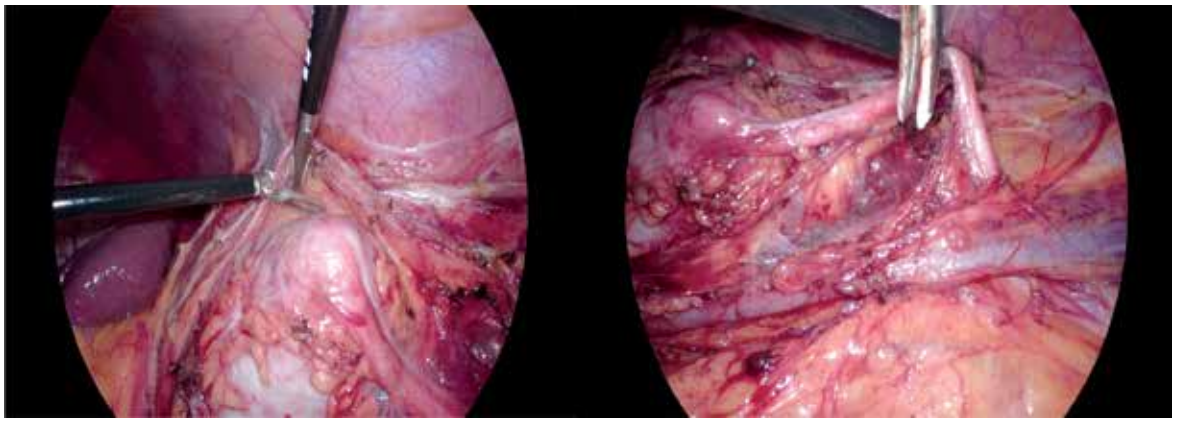

รูปที่ 8 *การ dissected and identified UPJO*

4. Dismembered pyeloplasty หลังจากหาตำแหน่ง UPJO แล้วทำการใช้กรรไกรตัดบริเวณตำแหน่ง UPJO และspatulated บริเวณ proximal ureter ดังแสดงในรูปที่ 9 กรณีมีภาวะที่มีเส้นเลือดทอดผ่าน (crossing vessel) บริเวณ UPJO ก่อนทำการเย็บเชื่อมต่อท่อไตกับกรวยไตควรทำการ transposition บริเวณ proximal ureter และ renal pelvis โดยให้มาอยู่ในตำแหน่งที่เหนือ crossing vessel ก่อนทำการเย็บเชื่อมต่อ ureter และ renal pelvis ดังแสดงในรูปที่ 10 ในกรณีที่มี renal pelvis ที่ขนาดขยายใหญ่ผิดรูปจากภาวะ UPJO ควรทำการตกแต่งลดขนาด renal pelvis ให้มีขนาดที่เล็กลง (redundant renal pelvis reduction) ก่อนทำการเย็บเชื่อมต่อในตำแหน่ง UPJ เพื่อเพิ่มประสิทธิภาพการระบายน้ำปัสสาวะจากกรวยไตลงไปสู่ท่อไตให้ดีขึ้น ดังแสดงในรูปที่ 11 เมื่อทำการตัดแต่งลดขนาด renal pelvis เรียบร้อย แล้วจึงทำการเย็บเชื่อมต่อ ureter และ renal pelvis เข้าด้วยกันโดยเริ่มที่ผนัง renal pevis ด้าน posterior wall ก่อน โดยใช้ absorbable suture ขนาด 3/0 แบบ monofilament, multi-filament หรือ barb suture ขึ้นกับความถนัดของศัลยแพทย์ ดังแสดงในรูปที่ 12 ควรนำปลายของ ureteric stent ใส่เข้าภาย renal pelvis หรือ ใส่ ureteric stent เส้นใหม่ผ่าน trocar ผ่าน UPJ ลงกระเพาะปัสสาวะ ขึ้นกับความถนัดของศัลยแพทย์ ก่อนทำการเย็บปิด anterior wall ของ renal pelvis ดังแสดงในรูปที่ 13 และ 14

5. Surgical drain placement ทำการใส่ท่อระบายน้ำเหลืองผ่าน trocar ขนาด 5 mm

6. Trocar closure ทำการเย็บปิดช่องท้องและผิวหนัง

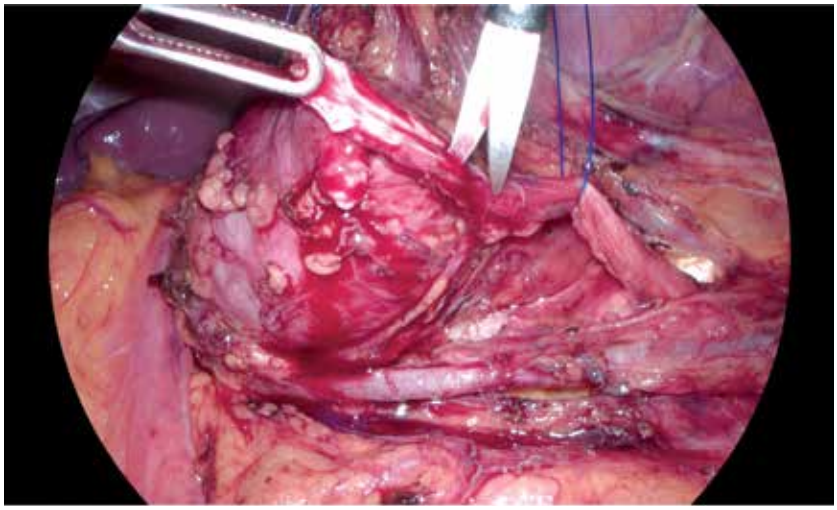

รูปที่ 9 *การ transection UPJO and spatulated proximal ureter*

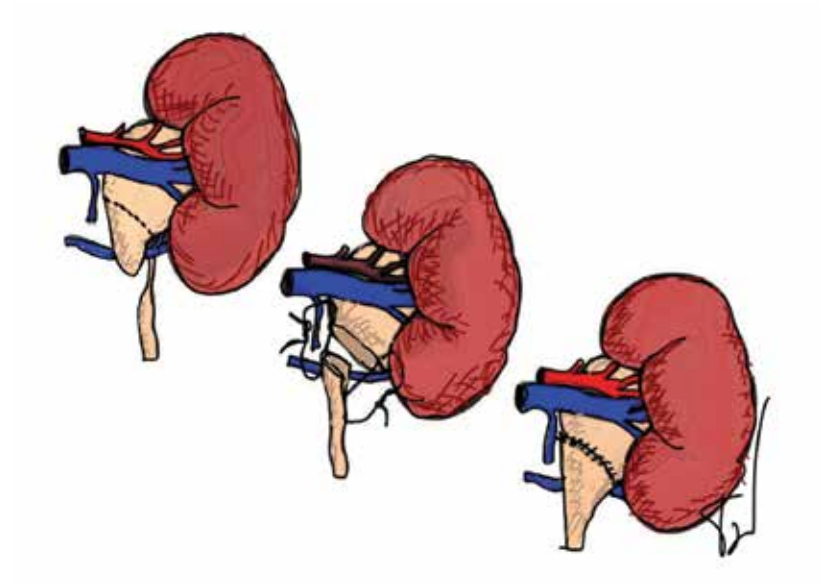

รูปที่ 10 *การแก้ไขภาวะ crossing vessel (Modified From Campbell Walsh 12th)*

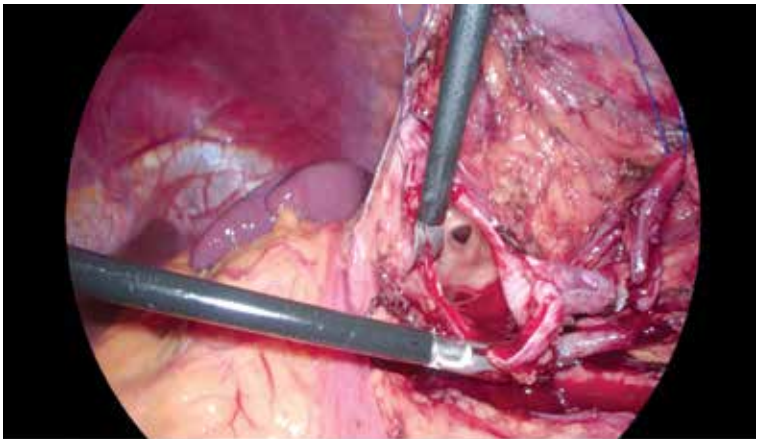

รูปที่ 11 *การตกแต่ง renal pelvis ที่มีขนาดใหญ่ให้เป็นรูป cone shape*

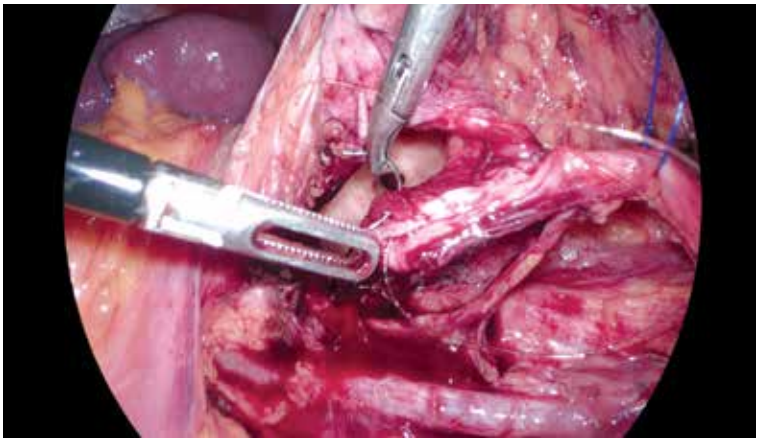

รูปที่ 12 *การเย็บเชื่อมต่อ posterior wall ระหว่าง ureter and renal pelvis*

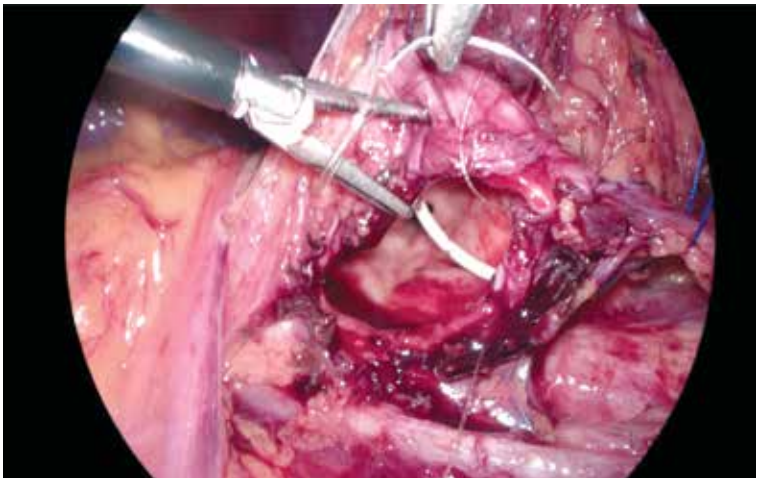

รูปที่ 13 *การเย็บเชื่อมต่อ anterior wall ระหว่าง ureter and renal pelvis ภายหลังใส่ ureteral stent*

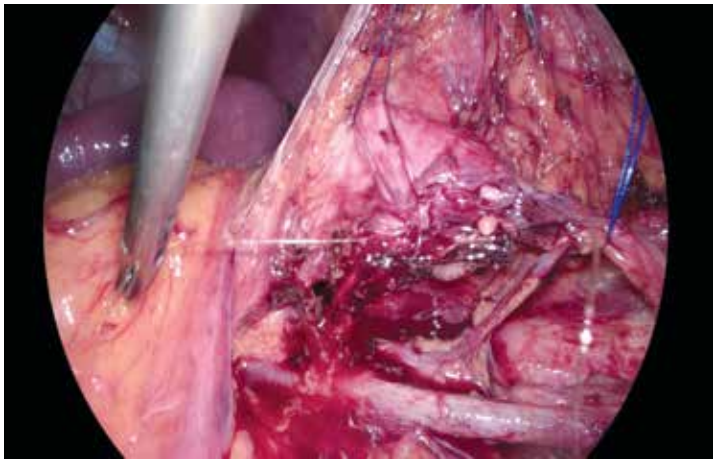

รูปที่ 14 *การเย็บปิด anterior wall*

Non-dismembered pyeloplasty

ถึงแม้ว่าเทคนิค Anderson – Hynes Dismembered pyeloplasty จะได้รับความนิยมอย่างแพร่หลายในการผ่าตัด pyeloplasty ในภาวะ UPJO แต่ก็มีเทคนิคอื่น ๆ (Non-dismembered pyeloplasty) ที่น่าสนใจในการเลือกใช้ในบางสถานการณ์ที่มีความผิดปกติ anatomy ของ renal pelvis นอกเหนือจากเทคนิค Dismembered pyeloplasty

1. Flap Procedure Pyeloplasty

คือการตกแต่งกรวยไตโดยอาศัยการสร้าง flap จากเนื้อเยื่อ renal pelvis ที่ขยายขนาดจากภาวะ UPJO ในกรณีที่มีsegment การตีบที่ยาว การสร้าง flap จะช่วยลดแรงตึงในการanastomosis เพื่อลดภาวะการรั่วของปัสสาวะ การเกิดภาวะขาดเลือดบริเวณที่มี tension ซึ่งนำไปสู่ภาวการณ์เกิด fibrosis และการเกิดการตีบซ้ำหลังการผ่าตัดได้ ดังนั้น flap procedure จึงเป็นอีกทางเลือกในการผ่าตัดในกรณีดังกล่าวมีหลายวิธีดังนี้

1.1. Foley Y-V flap pyeloplasty

การผ่าตัด pyeloplasty เทคนิคนี้มีข้อบ่งชี้ในกรณีภาวะ UPJO ที่มีสาเหตุจากภาวะ high insertion ของ ureter ที่มีต่อ renal pelvis แต่เทคนิคนี้จะไม่เหมาะกับผู้ป่วยที่มี crossing vessel บริเวณ lower pole ของไต เพราะต้องอาศัยการ transposition ของ ureter ซึ่งไม่เหมาะกับวิธี Y-V flap pyeloplasty กรณีหากต้องการทำการลดขนาดของ renal pelvis ในกรณีredundant renal pelvis วิธี Y-V flap pyeloplasty จะไม่สามารถทำได้

ขั้นตอนการผ่าตัดมีดังนี้ หลังจากการหาตำแหน่ง UPJO แล้วจะทำการลง incision ผ่านตำแหน่ง UPJO เป็นรูปร่างตัวอักษร Y แล้วจึงทำการเย็บตกแต่ง renal pelvis กลับเป็นรูปตัว V (V shape flap) ดังแสดงในรูปที่ 15a, 15b โดยเริ่มจากการใช้มุมล่างสุดของ V flap เย็บเข้ากับมุมล่างสุดของ ureter ที่ spatulated จากนั้นใช้ absorbable

suture เย็บบริเวณ posterior wall ของ renal pelvis ก่อนโดยใช้การเย็บแบบ interrupted หรือ running suture และทำการใส่ ureteral stent ก่อนทำการเย็บปิด anterior wall ของ V flap

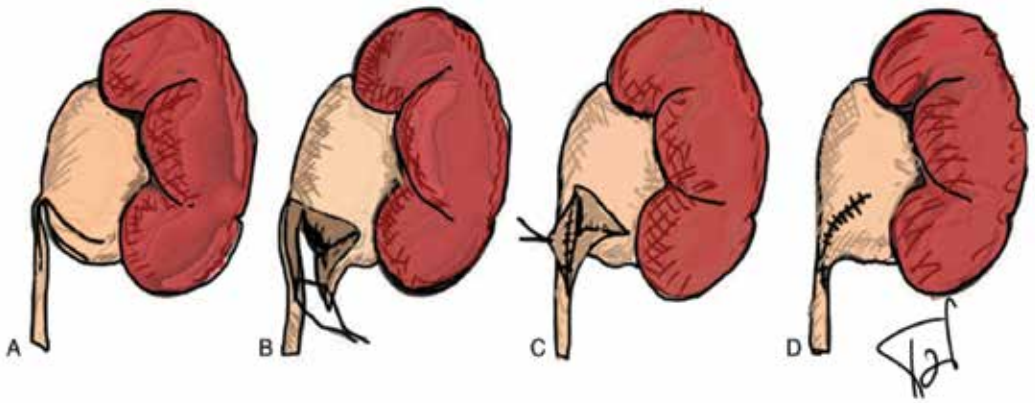

รูปที่ 15A *แสดง Foley Y-V flap pyeloplasty (Modified From Campbell Walsh 12th)*

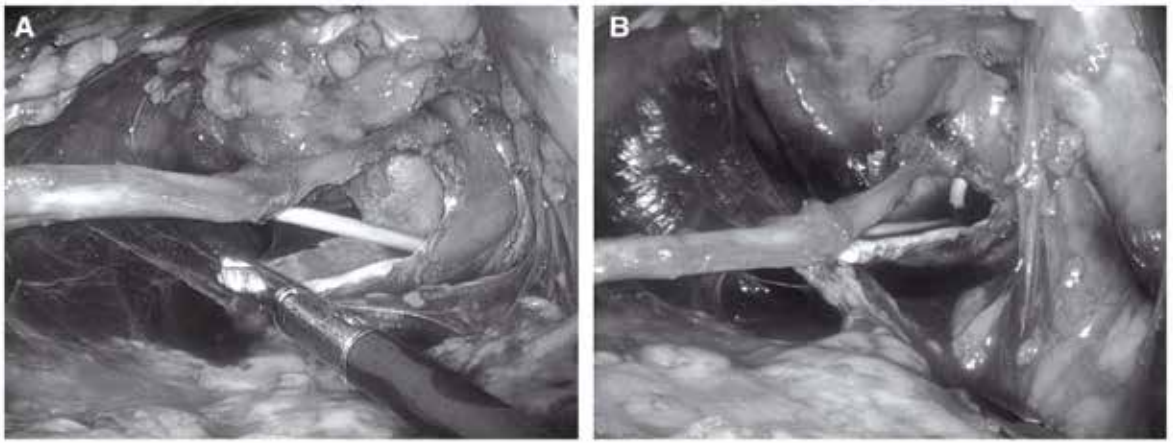

รูปที่ 15B *แสดง Foley Y-V flap pyeloplasty*[11]

1.2. Culp - DeWeerd Spiral Flap Pyeloplasty

วิธีการผ่าตัดชนิดนี้เหมาะกลับกรณี UPJO และมีการขยาย renal pelvis ที่มีขนาดใหญ่เหมาะสำหรับผู้ป่วยที่มี UPJO ที่ช่วงการตีบที่ยาว

ขั้นตอนการผ่าตัดหลังจากใส่ ureteral stent ทำการหาตำแหน่ง UPJO ทำการออกแบบการสร้าง spiral flap โดยขึ้นกับรูปร่างของ renal pelvis โดยคำนึงถึง blood supply โดยบริเวณฐานของ Flap จะอยู่ lateral ต่อ UPJ และมีอยู่ระหว่าง ureteral insertion และ renal parenchyma โดยปลายของ Flap จะโค้งไปด้าน posterior โดยมีอัตราส่วนระหว่างความยาวต่อความกว้างของ flap อยู่ที่อัตราส่วน 3 ต่อ 1 จากนั้นทำการเย็บปลายมุมยอดของ Flap

ให้ชนกับปลาย incision ล่างสุดของ ureter จนกระทั่ง posterior wall เสร็จจึงใส่สาย ureteral stent ก่อนปิด anterior wall ของ spiral flap ดังแสดงในรูปที่ 16

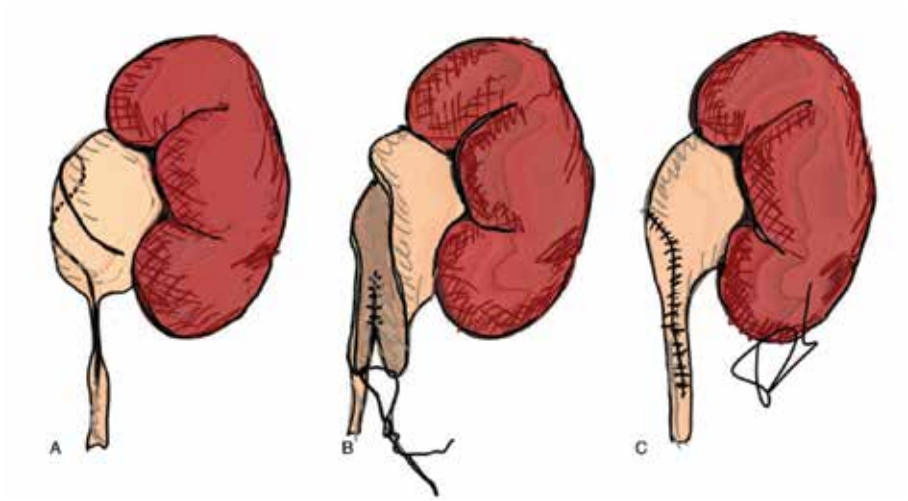

รูปที่ 16 *แสดง Culp - DeWeerd Spiral Flap Pyeloplasty (Modified From Campbell Walsh 12th)*

1.3. Scardino - Prince Vertical Flap Pyeloplasty

เทคนิคนี้ใช้ได้เฉพาะผู้ป่วยที่มีrenal pelvis ที่มีขนาดใหญ่ และมี medial margin ขนาดใหญ่รูปร่างคล้ายกล่องสี่เหลี่ยม (box- shaped) วิธีนี้ถูกแทนที่ด้วย Dismembered pyeloplasty ถึงแม้ว่าจะเหมาะกับภาวะที่มี long segment stenosis แต่ vertical flap ก็ไม่สามารถแก้ไขภาวะ UPJO ได้ดีเท่า spiral flap โดยเทคนิคการผ่าตัดส่วนใหญ่เหมือน spiral flap แต่แตกต่างตรงที่เทคนิคการออกแบบ flap จะเป็นลักษณะ vertical flap โดยความยาว flap ขึ้นกับระยะความยาวของ UPJO ดังแสดงในรูปที่ 17

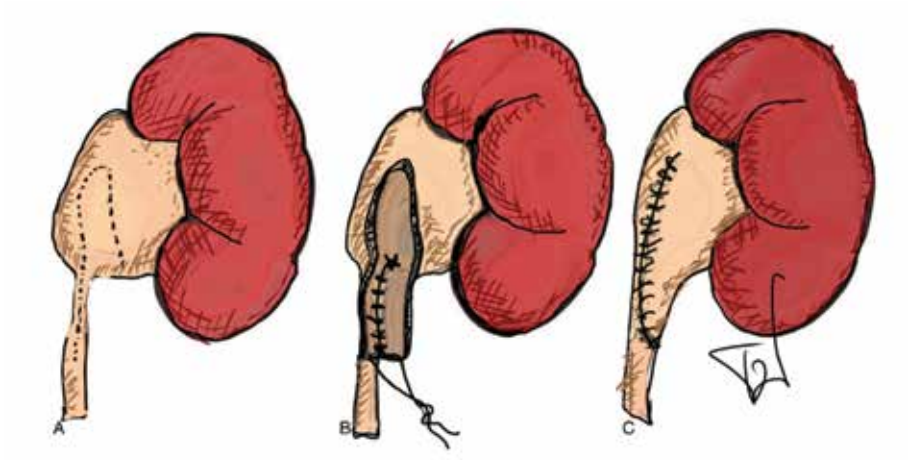

รูปที่ 17 *Scardino - Prince Vertical Flap Pyeloplasty (Modified From Campbell Walsh 12th)*

1.4. Intubated Urethrotomy Pyeloplasty

Davis intubated urethrotomy มีที่ใช้น้อยมากในปัจจุบัน โดยเทคนิคนี้พัฒนาเพื่อแก้ไขภาวะ UJPO ที่มี long segment หรือมีภาวะตีบของ ureter หลายตำแหน่ง อย่างไรก็ตาม intubated urethrotomy จะใช้ได้ผลดี เมื่อใช้ร่วมกับ spiral flap จะทำให้มี flap ที่ยาวขึ้นในกรณี spiral flap ไม่สามารถปิด urethrotomy ได้หมด อาจทิ้งบริเวณนั้นโดยการเย็บหลวมหลวม ๆ รอให้เกิดขบวนการ secondary intention

ขนานการผ่าตัดเริ่มจากการทำ urethrotomy และทำการสร้าง flap โดยต้องระวังเรื่อง Blood supply ของ ureter ในระหว่างทำการผ่าตัด โดยเทคนิคการผ่าตัดชนิดนี้จะทำการใส่ Nephrostomy tube เพื่อทำการฉีด Nephrostogram หลังผ่าตัดก็ได้และลดการเกิด urinoma ทำการใส่ureteral stent ผ่านบริเวณที่ตีบ โดยเย็บปิด flap แบบ interrupted suture หลังผ่าตัดจะทำการฉีดสี antegrade pyelography จาก nephrostomy tube ที่ 6 สัปดาห์หลังผ่าตัด หากไม่มีภาวะรั่วซึมบริเวณ anastomosis จะทำการclamp สาย nephrostomy tube และนำสายออก หากผู้ป่วยไม่มีอาการผิดปกติ ดังแสดงในรูปที่ 18

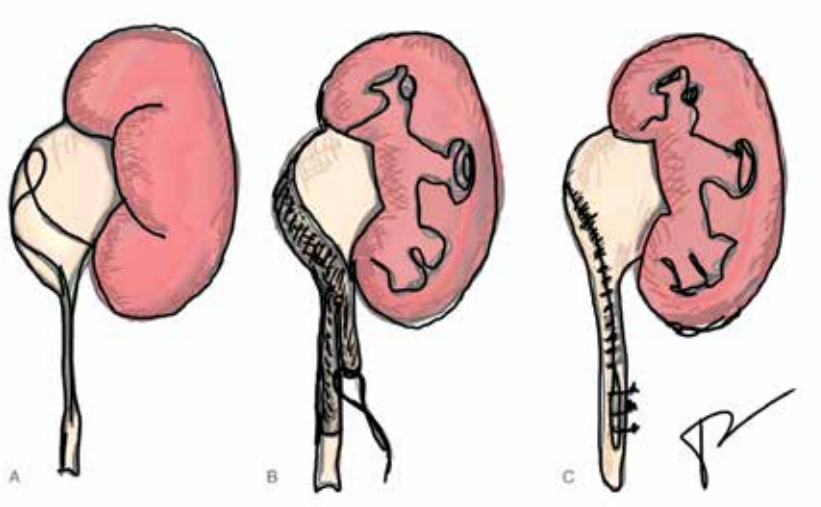

รูปที่ 18 *Davis intubated urethrotomy (Modified From Campbell Walsh 12th)*

2. Vascular transposition

ในกรณีที่มี lower pole crossing vessel มีวิธีทางเลือกอีกวิธีหนึ่งนอกเหนือ dismembered pyeloplasty ที่แก้ไขภาวะ crossing vessel โดยการ transposition ของ renal pelvis และ ureter คือการทำ vascular hitch โดยอาศัยขั้นตอนการ mobilized และปรับตำแหน่ง crossing vessel ให้ยกสูงขึ้นพ้นตำแหน่ง UPJO โดยไม่ต้องตัดต่อ renal pelvis และ ureter[12]

Nouralzadeh และคณะ[13] รายงานเกี่ยวกับ vascular transposition เป็นวิธีที่แนะนำในผู้ป่วยเด็กที่มีภาวะ UPJO แต่อย่างไรก็ตามในรายงานดังกล่าวพบว่ามีกลุ่มผู้ป่วยที่มีอายุระหว่าง 7-69 ปี จากรายงานดังกล่าวพบว่าประสบผลสำเร็จในการรักษาสูงถึงร้อยละ 90

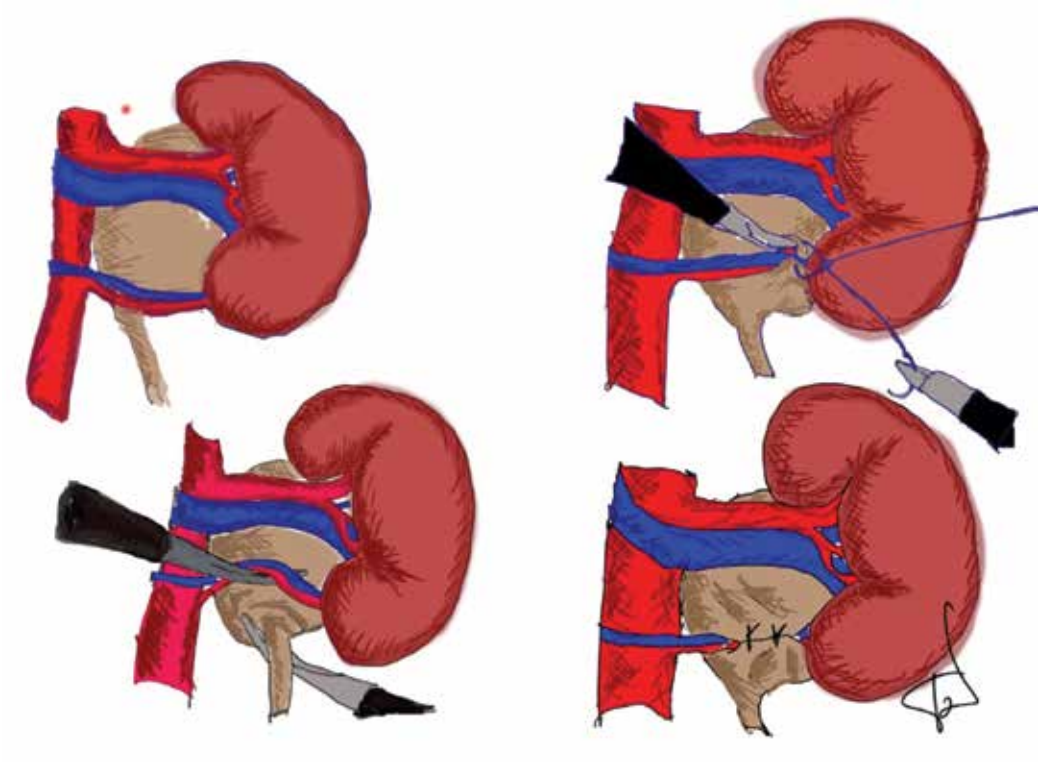

รูปที่ 19 *Vascular Transposition*[12]

ผลการรักษา

จากรายงานการผ่าตัดส่วนใหญ่ใช้เทคนิค Anderson-Hynes dismembered pyeloplasty เนื่องจากศัลยแพทย์ผ่าตัดผ่านกล้องส่วนใหญ่คุ้นเคยเทคนิคนี้ จากประสบการณ์การผ่าตัดแบบเปิดช่องท้องค่าเฉลี่ยระยะเวลาการผ่าตัดอยู่ที่ 119-252 นาที ในศัลยแพทย์ผ่าตัดผ่านกล้องที่ชำนาญระยะเวลาของการผ่าตัดอาจจะสั้นกว่า 3.5 ชั่วโมง[14] โดยอาศัยทักษะ intracorporeal suturing และ knot tying

รายงานภาวะแทรกซ้อนระหว่างการผ่าตัดค่อนข้างต่ำอยู่ระหว่างร้อยละ 2-15.8 อัตราการเปลี่ยนเป็นผ่าตัดเปิดช่องท้องค่อนข้างต่ำอยู่ระหว่างร้อยละ 0-5.5 ส่วนอัตราการให้เลือดต่ำเช่นเดียวกับอัตราของยาลดความเจ็บปวด ค่าเฉลี่ยการอยู่โรงพยาบาลประมาณ 2.7 วันในกลุ่มผ่าตัดผ่านทางกล้องเมื่อเทียบกับการผ่าตัดเปิดช่องท้องระยะเวลาหลังนอนโรงพยาบาล 4.2 วัน[15]

จากรายงานการติดตามอาการ 14-26 เดือน ข้อมูลการติดตามอาการและติดตามจากภาพทางรังสีวิทยาพบอัตราผลสำเร็จในการรักษาสูงถึงร้อยละ 87-99 ในการผ่าตัด laparoscopic pyeloplasty[16]

ความล้มเหลวของผลการรักษาโดยวิธี laparoscopic pyeloplasty ส่วนใหญ่จะพบในช่วง 2 ปีแรกหลังผ่าตัด และพบได้ร้อยละ 30[17] สำหรับในกลุ่มที่มีความล้มเหลวของผลการรักษา ส่วนใหญ่สามารถผ่าตัดแก้ไข (salvage procedure) โดยวิธีการผ่าตัดเปิดช่องท้อง มีอัตราประสบความสำเร็จร้อยละ 86 และการผ่าตัดแก้ไขโดยวิธี endoscopic intervention ได้แก่ endopyelotomy โอกาสประสบความสำเร็จร้อยละ 70[18]

การดูแลหลังผ่าตัด และภาวะแทรกซ้อน (Postobstructive care and complications)

โดยทั่วไปหลังผ่าตัดผู้ป่วยสามารถเริ่ม ambulation และเริ่ม step diet ตั้งแต่หลังผ่าตัดวันแรก ส่วนสาย Foley catheter สามารถถอดได้ภายใน 24-72 ชั่วโมงหลังผ่าตัด สาย drain จะถอดออกเมื่อออกปริมาณลดลงก่อนกลับบ้าน

ในกรณีสาย drain ออกเพิ่มขึ้นหลังนำสาย Foley catheter ออกแล้วควรใส่สาย Foley catheter กลับเข้าไปใหม่ และควนคาสายไว้อย่างน้อย 7 วัน เพื่อลดการเกิดการไหลย้อนของปัสสาวะตามสาย ureteral stent ส่วน ureteral stent โดยปกติจะถอดออกหลังผ่าตัด 4-6 สัปดาห์การติดตามหลังการผ่าตัดอาศัยภาพทางรังสีวิทยา ได้แก่ diuretic renal scintigraphy ส่วนภาวะแทรกซ้อนอื่น ๆ ที่ต้องเฝ้าระวังเช่นเดียวกับการผ่าตัด laparoscopy ได้แก่ colonic injury, hemorrhage, ileus, pneumonia, congestive heart failure, thrombophlebitis และ urinoma

จากรายงานการผ่าตัดในผู้ป่วย 100 รายในการผ่าตัด laparoscopic pyeloplasty ที่ได้รับการผ่าตัด ณ สถาบัน John Hopkin[14] รายงานอัตราการเกิดภาวะแทรกซ้อนประมาณร้อยละ 12

ในงานวิจัยรายงานโดย Rassweiler[19] ในปีค.ศ. 2008 รวบรวมข้อมูลจากผู้ป่วย 189 รายที่ได้รับการรักษาแบบ laparoscopic pyeloplasty พบภาวะแทรกซ้อนในห้องผ่าตัดประมาณร้อยละ 2-2.3 และภาวะแทรกซ้อนหลังผ่าตัดร้อยละ 12.9-15.8

บทสรุป

Laparoscopic pyeloplasty เป็นการผ่าตัดที่ได้รับการพัฒนาจนกระทั่งเทคนิคคงที่ และได้รับความนิยมอย่างแพร่หลาย คือเทคนิค Anderson-Hynes dismembered pyeloplasty โดยความสำเร็จในการผ่าตัดรักษาสูงถึงร้อยละ 90 ถึงแม้ว่าเทคนิคการผ่าตัดจะค่อนข้างยาก และต้องอาศัยทักษะในการผ่าตัดผ่านทางกล้อง รวมถึงทักษะ intracorporeal suturing และ knot tying ในหลายขั้นตอน ดังนั้นศัลยแพทย์จึงมีความจำเป็นต้องศึกษาเทคนิคต่าง ๆ ในการผ่าตัดที่เหมาะสมกับผู้ป่วยแต่ละราย และฝึกฝนทักษะทางการผ่าตัดผ่านทางกล้อง (basic and advance laparoscopic skills) ให้ชำนาญเพื่อลดเวลาการดมยาผ่าตัด การฟื้นตัวหลังผ่าตัด กลับไปใช้ชีวิตประจำวันได้เร็วขึ้น และเพื่อผลการรักษาที่ได้ผลดีแก่ผู้ป่วยต่อไป

เอกสารอ้างอิง

1. Schuessler WW, Grune MT, Tecuanhuey LV, et al: Laparoscopic dismembered pyeloplasty, J Urol 1993;150:1795-9.
2. Autorino R, Eden C, El-Ghoneimi A, et al: Robot-assisted and laparoscopic repair of ureteropelvic junction obstruction: a systemic review and metaanalysis, Eur Urol 65:430, 2014.
3. Kavoussi LR, Peters CA: Laparoscopic pyeloplasty, J Urol 150:1891, 1993.
4. Castillo OA, Vitagliano G, Alvarez JM, et al: Transmesocolic pyeloplasty:experience of a single center, J Endourol 21:415, 2007.
5. Romero FR, Wagner AA, Trapp C, et al: Transmesenteric laparoscopic pyeloplasty, J Urol 176:2526, 2006.
6. Shadpour P, Nayyeri RK, Daneshvar R, et al: Prospective clinical trial to compare standard colon-reflecting with transmesocolic laparoscopic pyeloplasty, BJU Int 110:1814, 2012.
7. Porpiglia F, Billia M, Volpe A, et al: Transperitoneal left laparoscopic pyeloplasty with transmesocolic access to the pelvi-ureteric junction: technique description and results with a minimum follow-up of 1 year, BJU Int 101:1024, 2008.
8. Josef Sedlácek Transmesocolic laparoscopic pyeloplasty in children: A standard approach for the left-side repair Jpurol.2009 vol 6, issue 2, 2010
9. Janetschek G, Peschel R, Altarac S: Laparoscopic and retroperitoneoscopic repair of ureteropelvic junction obstruction, Urology 47:311, 1996.
10. Hsu TH, Presti JC: Anterior extraperitoneal approach to laparoscopic pyeloplasty in horseshoe kidney: a novel technique, Urology 62:1114, 2003.
11. J. Stuart Wolf, Jr. Laparoscopic Transperitoneal Pyeloplasty, Journal of endourology Vol 25, No.2, 2011
12. Sakoda A, Cherian A, Mushtaq I: Laparoscopic transposition of lower pole crossing vessels (‘vascular hitch’) in pure extrinsic pelvi-ureteric junction (PUJ) obstruction in children, BJU Int 108:1364, 2011.
13. Nouralizadeh A, Simforoosh N, Basiri A, et al: Laparoscopic management of ureteropelvic junction obstruction by division of the aberrant vein and cephalad relocation of the crossing artery: a long-term follow-up of 42 cases, J Endourol 24:987, 2010.
14. Jarrett TW, Chan DY, Charambura TC, et al: Laparoscopic pyeloplasty: the first 100 cases, J Urol 167:1253, 2002.
15. Jacobs BL, Lai JC, Seelam R, et al: The comparative effectiveness of treatments for ureteropelvic junction obstruction, Urology 111:72, 2018.
16. Metzelder ML, Schier F, Petersen C, et al: Laparoscopic transabdominal pyeloplasty in children is feasible irrespective of age, J Urol 175:688, 2006.
17. Madi R, Roberts WW, Wolf JS Jr: Late failures after laparoscopic pyeloplasty, Urology 71:677, 2008.
18. Varkarakis IM, Bhayani SB, Allaf ME, et al: Management of secondary ureteropelvic junction obstruction after failed primary laparoscopic pyeloplasty, J Urol 172:180, 2004.
19. Rassweiler JJ, Teber D, Frede T: Complications of laparoscopic pyeloplasty, World J Urol 26:539, 2008.

บทที่ 4

การผ่าตัดภาวะการอุดกั้นบริเวณกรวยไต ด้วยหุ่นยนต์ช่วยผ่าตัด

Robot-assisted Laparoscopic Pyeloplasty

กมล ภานุมาตรัศมี

บทนำ

ภาวะการอุดกั้นบริเวณกรวยไต (ureteropelvic junction obstruction, UPJO) เป็นโรคที่พบได้บ่อย สาเหตุเกิดจากความพิการแต่กำเนิด (congenital, primary) และโรคที่เกิดขึ้นในภายหลัง (acquired, secondary) พบได้ทั้งในผู้ป่วยเด็กและผู้ใหญ่ ภาวะ UPJO นี้หากไม่ได้รับการแก้ไขจะส่งผลให้การทำงานของไตลดลง เกิดการติดเชื้อหรือเกิดโรคนิ่วในไตได้

สาเหตุของ UPJO ที่เกิดจากความพิการแต่กำเนิดอาจเกิดจากปัจจัยภายในท่อไต (intrinsic cause) ได้แก่ การมี adynamic ureteral segment จากการพัฒนาที่ไม่สมบูรณ์ของกล้ามเนื้อเรียบในท่อไต[1] ซึ่งเป็นสาเหตุที่พบมากที่สุดในผู้ป่วยเด็ก การเกิด recanalization ที่ไม่สมบูรณ์ของท่อไต และการมี persistent valvular mucosal fold ภายในท่อไต[2] ส่วนสาเหตุที่เกิดจากปัจจัยภายนอกท่อไต (extrinsic cause) ได้แก่ การมีหลอดเลือดแดงที่ไปเลี้ยงไตส่วนล่างพาดผ่านด้านหน้าของท่อไต (crossing accessory lower pole vessel) เป็นสาเหตุที่พบมากที่สุดในผู้ป่วยผู้ใหญ่[3] ภาวะที่ท่อไตเชื่อมต่อกับกรวยไตในตำแหน่งที่สูงกว่าปกติ (high ureteral insertion) และจะพบภาวะ UPJO ร่วมกับภาวะความผิดปกติของไตแต่กำเนิด เช่น horseshoe, ectopic และ mal-rotated kidney

สาเหตุที่เกิดขึ้นมาภายหลังมักเกิดจากพังผืดและแผลเป็นที่เกิดตามหลังการอักเสบติดเชื้อ โรคนิ่วในทางเดินปัสสาวะ การขาดเลือดของท่อไต การบาดเจ็บต่อท่อไตจากการผ่าตัดส่องกล้องภายในท่อไต การผ่าตัดในบริเวณใกล้เคียง รวมถึงเกิดตามหลังภาวะการอุดตันของท่อไตส่วนล่างและภาวะ vesicoureteral reflux ที่ทำให้เกิดการโป่งพองและพับงอ (tortuous and kinking) ของท่อไตบริเวณ UPJ[4]

การผ่าตัดแก้ไขภาวะ UPJO

จุดประสงค์หลักในการผ่าตัดแก้ไขภาวะ UPJO คือ เพื่อรักษาการทำงานของไตและบรรเทาอาการที่เกิดจากการอุดตันของท่อไต การผ่าตัดสามารถทำได้หลายวิธี การผ่าตัด pyeloplasty เป็นการรักษาที่เป็น definitive treatment ที่ให้ผลการรักษาดี สามารถตัดส่วนของท่อไตที่มีพยาธิสภาพออกได้ การผ่าตัด open pyeloplasty ถือเป็น gold standard ในการผ่าตัดรักษาภาวะ UPJO แบบดั้งเดิม ส่วนทางเลือกอื่น ๆ ในการผ่าตัด ได้แก่ การทำ ureteral dilatation และ endopyelotomy

ในปัจจุบันการผ่าตัดแบบ minimally-invasive surgery ทั้ง laparoscopic และ robot-assisted surgery ได้เข้ามามีบทบาทเป็นอย่างมากในการผ่าตัดทางศัลยศาสตร์ระบบทางเดินปัสสาวะรวมถึงการผ่าตัด pyeloplasty ด้วย ผู้ป่วยจะเจ็บแผลหลังผ่าตัดน้อยเนื่องจากการผ่าตัดชนิดนี้จะมีแผลเฉพาะบริเวณที่ใส่ trocar เท่านั้นเพราะไม่ต้องทำการขยายแผลเพื่อเอาชิ้นเนื้อออก สามารถฟื้นตัวหลังผ่าตัดได้เร็ว รวมถึงมีความสวยงามของแผลผ่าตัดที่ดีกว่าเมื่อเปรียบเทียบกับการผ่าตัดแบบเปิด

การผ่าตัด robotic pyeloplasty ได้มีการรายงานไว้ครั้งแรกโดย Gettman และคณะเมื่อปี ค.ศ. 2002[5] ความได้เปรียบของการใช้หุ่นยนต์ช่วยผ่าตัดจะสามารถลดข้อจำกัดที่พบในการผ่าตัดแบบ laparoscopic surgery ได้ โดยเฉพาะการทำ laparoscopic suturing ที่มีความยากและมีระยะเวลาการฝึกฝนเรียนรู้นาน (learning curve) ภาพกำลังขยาย 3 มิติขนาดสูงและการเคลื่อนไหวของเครื่องมือที่ทำได้อย่างมั่นคงและแม่นยำทำให้สามารถทำผ่าตัดได้ง่ายขึ้น แต่มีข้อเสียคือค่าใช้จ่ายในการผ่าตัดมีราคาสูง

การผ่าตัดด้วยหุ่นยนต์ส่วนมากนิยมทำผ่านทาง transperitoneal approach เนื่องจากมีพื้นที่ผ่าตัดที่กว้างกว่าทำให้การชนกันของแขนหุ่นยนต์พบได้น้อยระหว่างผ่าตัด แต่อย่างไรก็ตามการผ่าตัดแบบ retroperitoneal approach ก็ให้ผลการรักษาที่ดีเช่นเดียวกัน

ข้อบ่งชี้และข้อห้ามในการผ่าตัด Robotic pyeloplasty[6]

ข้อบ่งชี้ในการผ่าตัดจะเหมือนกับการผ่าตัด open และ laparoscopic pyeloplasty โดยทั่วไป คือ

1. พบการทำงานของไตโดยรวมลดลง (overall renal function) หรือพบการทำงานของไตด้านที่มีการอุดตันมีการทำงานลดลง (progressive impairment of obstructed kidney)

2. มีอาการที่เกิดจากการอุดกั้นของท่อไต ได้แก่ อาการปวดท้องด้านบนหรือปวดหลังเป็น ๆ หาย ๆ อาจมีอาการคลื่นไส้อาเจียนร่วมด้วย โดยเฉพาะภายหลังการดื่มน้ำมาก ๆ หรือดื่มเครื่องดื่มที่มีฤทธิ์ขับปัสสาวะ เช่น แอลกอฮอล์ คาเฟอีน

3. มีการติดเชื้อหรือนิ่วที่ไตที่พบร่วมกับการอุดกั้นของท่อไต

4. ความดันโลหิตสูงที่เกิดจากการอุดกั้นของท่อไต

ข้อห้ามในการผ่าตัด ได้แก่ การมีภาวะติดเชื้อในทางเดินปัสสาวะ (active infection) ควรให้ยาปฏิชีวนะให้การติดเชื้อหายสนิทก่อนผ่าตัด ผู้ป่วยที่กรวยไตมีขนาดเล็กและอยู่ภายในไต (intrarenal pelvis) ภาวะ uncorrected coagulopathy รวมถึงผู้ป่วยที่มีภาวะ cardiopulmonary compromise ที่ไม่สามารถผ่าตัดแบบ laparoscopic ได้

การเตรียมตัวก่อนผ่าตัด (preoperative preparation)

ผู้ป่วยควรได้รับการตรวจทางรังสีวิทยาที่แสดงให้เห็นถึงการอุดกั้นบริเวณ UPJ ทั้งลักษณะทางกายภาพ (anatomical) และการทำงาน (functional) โดยการตรวจ contrast-enhanced CT scan สามารถบอกตำแหน่งที่มีการอุดตันได้โดยจะเห็นการโป่งพองของกรวยไตแต่ท่อไตจะมีขนาดปกติ การขับสารทึบรังสีในไตด้านที่มีพยาธิสภาพอาจช้ากว่าไตด้านที่ปกติ และอาจตรวจพบสาเหตุของการอุดกั้นได้ เช่น crossing vessel, high ureteral insertion ส่วนในผู้ป่วยเด็กนิยมตรวจด้วย renal ultrasonography มากกว่าโดยจะเห็น sonolucent area ขนาดใหญ่บริเวณด้าน medial ของไต ล้อมรอบเชื่อมต่อด้วย sonolucent area ขนาดเล็กหลาย ๆ อัน

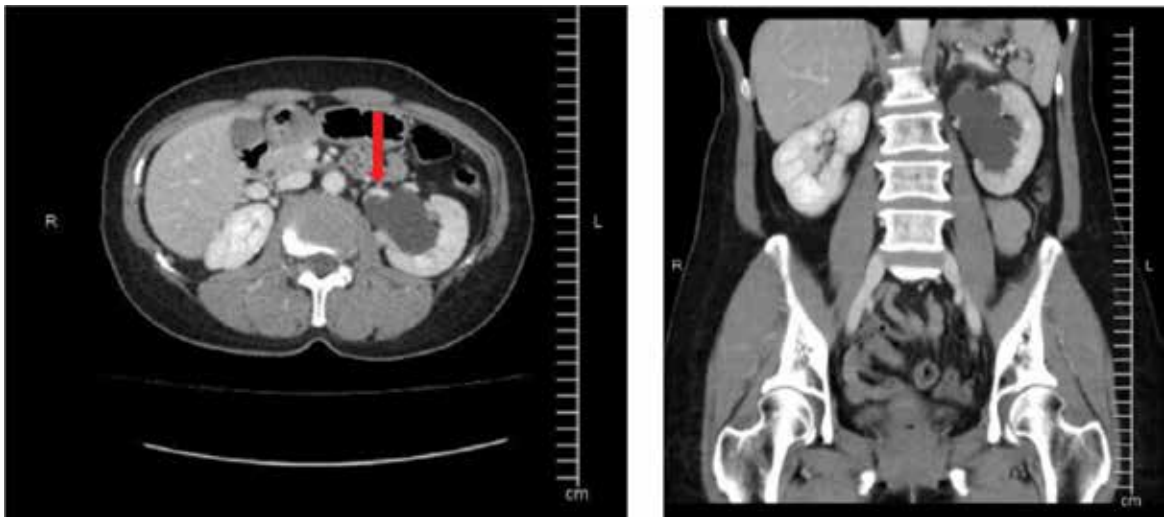

รูปที่ 1 และ 2 *ภาพ CT scan แสดงภาวะ Lt. UPJO ที่เกิดจาก crossing vessel (ลูกศร)*

การตรวจ diuretic renography ด้วย technetium Tc99m-diethylenetriamenepentaacetic acid (^{99m}Tc-DTPA) หรือ ^{99m}Tc-mercaptoacetyltriglycine (MAG-3) สามารถบอกความรุนแรงของการอุดกั้น และใช้พยากรณ์การฟื้นตัวของการทำงานของไตหลังผ่าตัดได้

การทำ retrograde pyelography เพื่อยืนยันการวินิจฉัยภาวะ UPJO ส่วนมากมักจะทำพร้อมกับการผ่าตัดแก้ไขไปในคราวเดียวกัน ยกเว้นในผู้ป่วยที่มีภาวะแทรกซ้อนของการอุดกั้น เช่น การติดเชื้อที่ไต ภาวะไตวาย ที่จำเป็นต้องทำ urinary diversion อย่างเร่งด่วนเท่านั้นที่จำเป็นต้องทำ retrograde pyelography ร่วมกับการใส่ ureteral stent ก่อนการผ่าตัด

แพทย์จำเป็นต้องแนะนำถึงโอกาสความสำเร็จในการรักษา รวมถึงโอกาสที่จะต้องเปลี่ยนเป็นการผ่าตัดแบบเปิด โดยเฉพาะในผู้ป่วย secondary UPJO ที่เกิดจากการอักเสบติดเชื้อ การฉายรังสีและการผ่าตัดในอดีต

ขั้นตอนในการผ่าตัด Robotic pyeloplasty[6]

ในบทนี้จะกล่าวถึงเฉพาะการผ่าตัดโดยวิธี transperitoneal dismembered pyeloplasty ตามแบบวิธีดั้งเดิมของ Anderson และ Hynes ซึ่งเป็นวิธีที่ได้รับความนิยมมากที่สุด ให้ผลการรักษาที่ดี สามารถตัดตำแหน่งที่มีพยาธิสภาพออกได้ แก้ไขการอุดกั้นที่เกิดจาก crossing vessel หรือ high ureteral insertion รวมถึงตัดกรวยไตที่มีขนาดใหญ่ออกได้

Patient positioning

หลังจากผู้ป่วยได้รับการดมยาสลบแล้ว ควรใส่สาย nasogastric หรือ orogastric เพื่อป้องกันกระเพาะอาหารโป่งพองระหว่างผ่าตัดซึ่งมีผลทำให้ผ่าตัดยากขึ้น ควรให้ยาปฏิชีวนะที่ครอบคลุมเชื้อแบคทีเรียแกรมลบเพื่อป้องกันการติดเชื้อระหว่างผ่าตัด

ในผู้ป่วยที่มีความจำเป็นต้องทำ retrograde pyelography เพื่อยืนยันการวินิจฉัยและประเมินตำแหน่งรวมถึงความยาวของการอุดกั้นให้ทำในขั้นตอนนี้ หลังจากนั้นจัดท่าผู้ป่วยให้อยู่ในท่า modified lateral decubitus position โดยให้ด้านที่มีพยาธิสภาพอยู่ด้านบน ลำตัวผู้ป่วยด้านหน้าชิดขอบเตียง เอียงทำมุม 45 องศากับเตียงผ่าตัด อาจยก kidney rest หรือพับเตียงผ่าตัด (flexion) เพื่อให้มีพื้นที่บริเวณผนังหน้าท้องเพิ่มขึ้น ส่วนหุ่นยนต์ช่วยผ่าตัดจะเข้าทางด้านหลังของผู้ป่วย

Trocars placement

ประกอบด้วย camera trocar, assistant trocar และ working trocars จำนวน 2 อัน โดยตำแหน่งของ camera trocar จะอยู่บริเวณด้านข้างของสะดือ working trocars จะอยู่ตามแนว mid-clavicular line โดยแต่ละ trocar ควรมีระยะห่างกันอย่างน้อย 8 เซนติเมตร ส่วน assistant trocar จะอยู่ในตำแหน่งด้านในกว่า (medial) และอยู่ระหว่าง camera trocar กับ working trocar อันล่าง

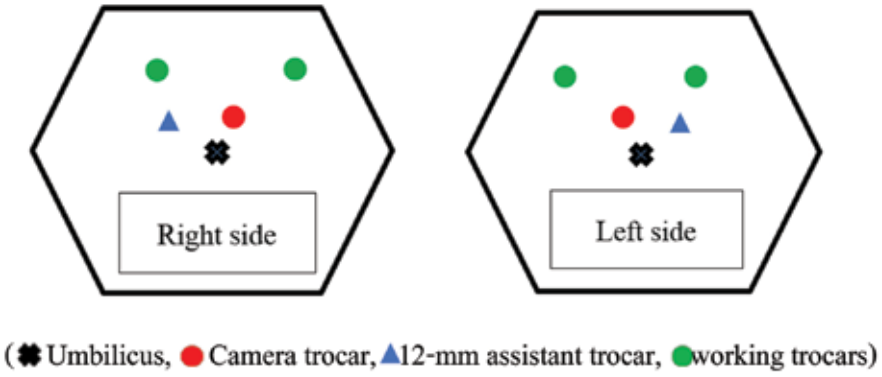

รูปที่ 3 และ 4 *การวางตำแหน่ง trocar สำหรับการผ่าตัด robot pyeloplasty*

Bowel mobilization and ureter identification

เริ่มต้นจากการเลาะลำไส้ใหญ่ลงโดยการกรีด peritoneal บริเวณ white line of Toldt การผ่าตัดทางด้านขวาต้องเลาะ duodenum ลงด้วย (Kocher maneuver) หลังจากนั้นทำการหาท่อไตส่วนต้นและเลาะไล่ตามท่อไตขึ้นไปทางด้านบน (cephalad) จนไปถึงยังบริเวณ UPJ

การเลาะท่อไตควรทำด้วยความระมัดระวัง หลีกเลี่ยงการใช้จี้ไฟฟ้าถ้าไม่จำเป็นและควรเก็บเนื้อเยื่อรอบ ๆ ท่อไตไว้ให้มากที่สุดเพื่อป้องกันการขาดเลือดของท่อไตซึ่งจะเป็นสาเหตุที่สำคัญของการตีบตันของรอยต่อหลังผ่าตัด ถ้าสาเหตุของการอุดกั้นเกิดจาก crossing vessel ควรระมัดระวังไม่ให้เกิดการบาดเจ็บต่อหลอดเลือดเหล่านี้ขณะทำการเลาะท่อไต

ส่วนบริเวณกรวยไตควรทำการเลาะโดยรอบทั้งทางด้านหน้าและด้านหลังไปจนถึงบริเวณ renal sinus เพื่อที่จะได้ประเมินรูปร่างและขนาดของกรวยไตที่โป่งพอง หาจุดที่อยู่ต่ำที่สุดที่จะนำไปต่อกับท่อไตก่อนทำการตัด

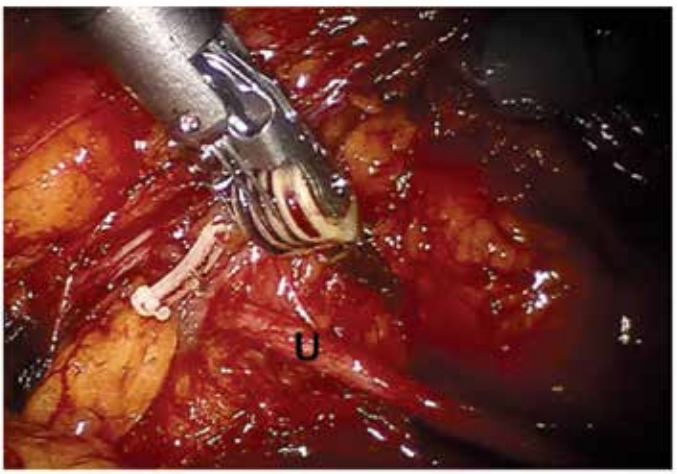

รูปที่ 5 *ตำแหน่งของท่อไต (U)*

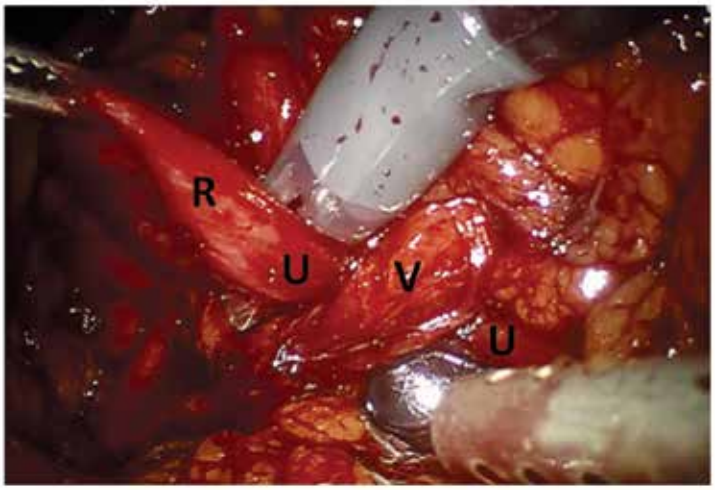

รูปที่ 6 *ตำแหน่งของ left UPJ ที่มีการอุดกั้นและ crossing vessel (V), renal pelvis (R), ureter (U)*

Excision of the obstructed point and ureteral spatulation

เมื่อพบสาเหตุและขอบเขตของการอุดกั้นแล้ว ให้ทำการตัดบริเวณที่มีพยาธิสภาพออกทั้งหมดและนำส่งตรวจทางพยาธิวิทยา ควรหลีกเลี่ยงการใช้จี้ไฟฟ้าในการตัดเช่นเดียวกัน หลังจากนั้นทำการตัดเปิดท่อไต (spatulation) ทางด้านนอก (lateral aspect) ให้มีความยาวประมาณ 1.5-2 เซนติเมตร เพื่อลดโอกาสในการอุดกั้นของท่อไตหลังการต่อ

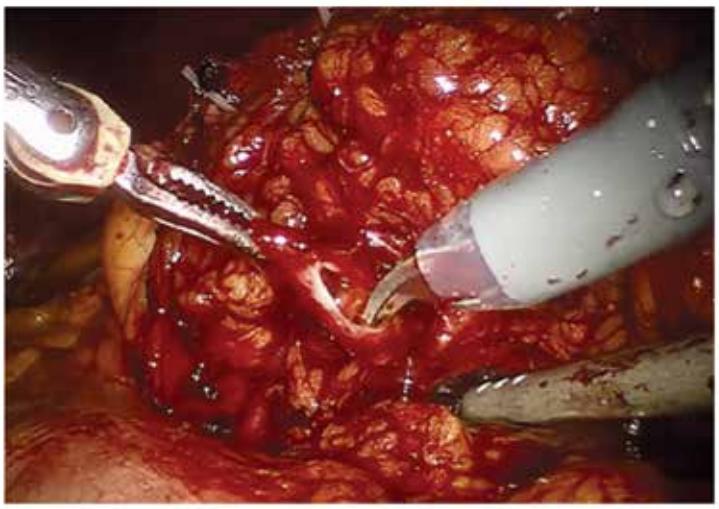

รูปที่ 7 *การตัดท่อไตส่วนที่มีการอุดตัน*

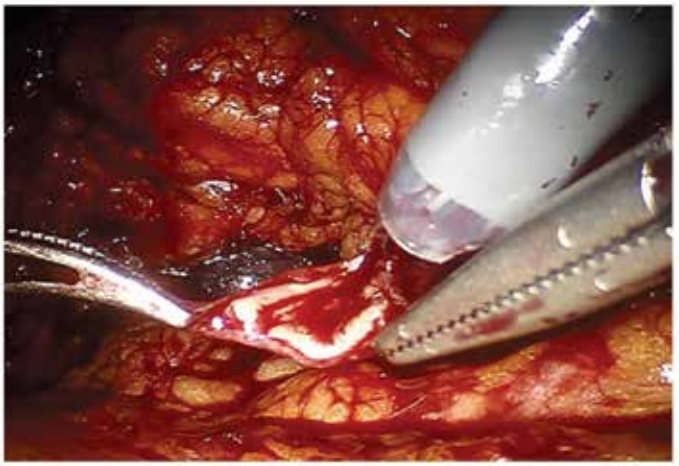

รูปที่ 8 *การตัดเปิดท่อไตทางด้านนอก (ureteral spatulation)*

การตัดเปิดท่อไตจะทำได้ยากกว่าหากท่อไตถูกตัดขาดแยกออกจากกัน ผู้เขียนแนะนำให้ตัดท่อไตเพียงบางส่วนก่อนแล้วทำการตัดเปิดท่อไต แล้วจึงตัดส่วนที่เหลือให้ขาดจากกัน วิธีนี้ยังสามารถช่วยป้องกันการบิดของท่อไตได้อีกด้วย

Anastomosis หลักการทำ anastomosis บริเวณ UPJ ได้แก่

1. หลังจากการเย็บต่อขนาดความกว้างของท่อต้องใหญ่พอที่ไม่ทำให้มีการอุดกั้นการไหลของปัสสาวะ
2. ใช้ไหมเย็บขนาดเล็กที่ละลายได้ (fine absorbable suture)
3. ไม่มีการรั่วซึมของปัสสาวะ (water-thigh closure)
4. ไม่มีความตึงบริเวณรอยต่อ (tension free)
5. รูปร่างของรอยต่อควรมีลักษณะเป็น funnel-shaped เพื่อให้ปัสสาวะไหลได้สะดวก บริเวณของกรวยไตที่นำมาต่อกับท่อไตควรเป็นบริเวณที่อยู่ต่ำที่สุด (dependent portion)
6. ใส่สายระบายปัสสาวะภายในท่อไต (internal ureteral stent) เพื่อลดการรั่วซึมของปัสสาวะจากบริเวณรอยต่อ ซึ่งจะเป็นสาเหตุของการเกิดพังผืดและทำให้เกิดการอุดกั้นตามมาภายหลัง
7. ใส่สายระบายของเหลวภายในช่องท้อง (external drainage) เพื่อป้องกันการเกิด urinoma ที่จะทำให้เกิดการติดเชื้อหรือ anastomosis disruption ตามมาได้

Posterior anastomosis เริ่มต้นจากเย็บมุมล่างสุดของท่อไตที่ถูกเปิดออกเข้ากับส่วนที่ต่ำที่สุดของกรวยไตแบบ interrupted suture ในกรณีที่พบ crossing vessel พาดผ่านด้านหน้าของท่อไต ต้องสลับ anastomosis มาอยู่ทางด้านหน้า (anterior) ของหลอดเลือดแทน เย็บไล่จากมุมด้านล่างขึ้นจนถึงส่วนปลายของท่อไตที่เปิดออก

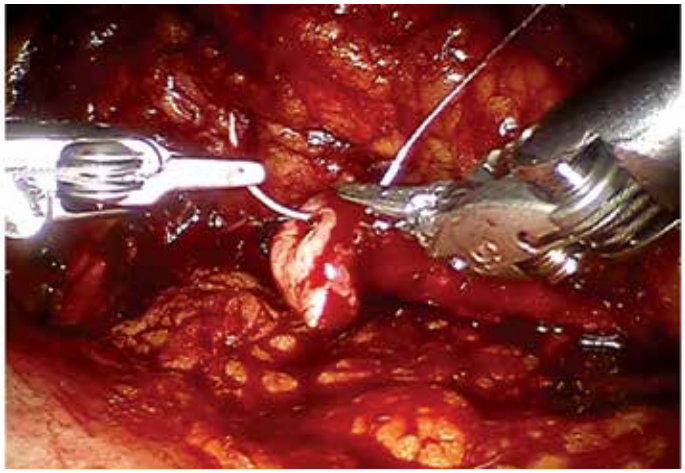

รูปที่ 9 *การเย็บบริเวณมุมล่างสุดของท่อไตที่ถูกตัดเปิดออก*

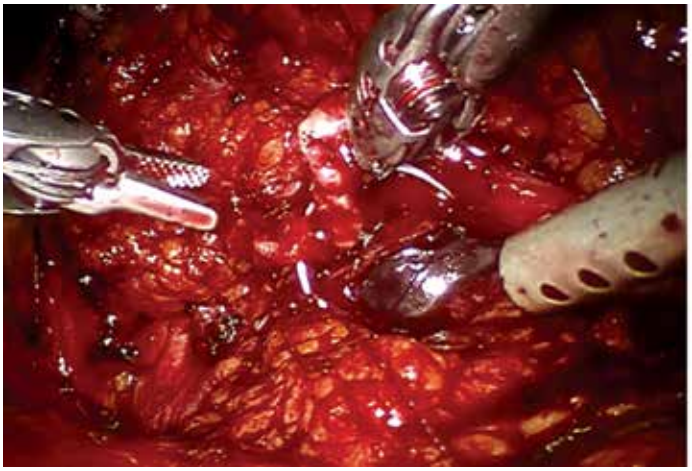

รูปที่ 10 *การเย็บ posterior anastomosis*

Ureteral stent insertion การใส่ DJ stent ในการผ่าตัด robotic pyeloplasty สามารถทำได้หลายวิธี ทั้งแบบ antegrade และ retrograde technique ดังนี้

- ใส่ DJ stent ผ่านทาง cystoscopy ก่อนเริ่มการผ่าตัด (preplaced stent) มีข้อดีคือสามารถจัดตำแหน่งของ DJ stent ได้ดี แต่จะทำให้กรวยไตที่โป่งพองอยู่เดิมยุบลงมีผลให้การเลาะหาตำแหน่งที่อุดกั้น (transition point) ทำได้ยาก และปลายบนของ DJ stent อาจกีดขวางการเย็บต่อ anastomosis

- ใส่ ureteral catheter แบบปลายเปิดผ่านทาง cystoscopy ก่อนเริ่มการผ่าตัดโดยให้ปลายสายด้านในอยู่ใต้ต่อ UPJ และปลายสายด้านนอกอยู่ในบริเวณที่สะอาด ภายหลังจากเย็บ posterior anastomosis ให้ใส่ guidewire ผ่านทางปลายสายด้านนอกและดึงออกทาง working trocar หลังจากนั้นจึงใส่ DJ stent แบบ antegrade technique[7]

- ใส่ guidewire และ DJ stent ลงสู่กระเพาะปัสสาวะผ่านทาง anastomosis แบบ antegrade fashion โดยอาจใส่ผ่านทาง working trocar ด้านบนหรือผ่านทางเข็มขนาดใหญ่ที่เจาะผ่านผนังหน้าท้องเข้ามา[8] วิธีนี้เป็นวิธีที่ผู้เขียนแนะนำ

การใส่ DJ stent โดยวิธี antegrade technique สามารถตรวจสอบตำแหน่งของปลายสาย DJ stent ว่าลงสู่กระเพาะปัสสาวะหรือไม่โดยเมื่อปลายสาย DJ stent ลงถึงกระเพาะปัสสาวะจะเห็นปัสสาวะไหลย้อนจากกระเพาะปัสสาวะขึ้นมาตามสาย ดังนั้นจึงควรผูกสายสวนปัสสาวะไว้ก่อนเพื่อรอให้มีปัสสาวะในกระเพาะปัสสาวะหรืออาจทำโดยใส่ methylene blue เข้าในกระเพาะปัสสาวะแทน[9]

Reduction pyeloplasty, closure renal pelvis and anterior anastomosis ตัดกรวยไตที่โป่งพองออกให้มีขนาดเล็กลงและเย็บปิดกรวยไตรวมถึงเย็บ anastomosis ของท่อไตกับกรวยไตทางด้านหน้า โดยอาจเย็บเป็น continuous suture ได้ในขั้นตอนนี้

รูปที่ 11 และ 12 *การใส่ antegrade DJ stent ผ่านทาง robotic trocar*

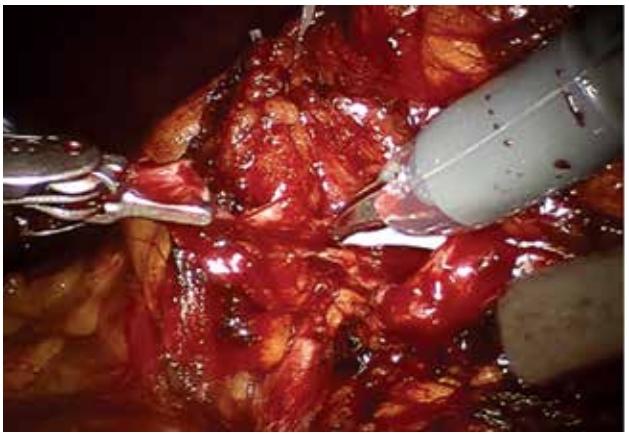

รูปที่ 13 *การตัดกรวยไตที่โป่งพองมากเกินออก (reduction renal pelvis)*

รูปที่ 14 *การเย็บ anterior anastomosis*

Exit the abdomen ตรวจสอบความเรียบร้อยภายในช่องท้องและบริเวณที่ทำผ่าตัด ใส่สายระบายเลือด ปลดและถอด trocar ออกจากหุ่นยนต์ช่วยผ่าตัด และเย็บปิดแผลผ่าตัด

การดูแลหลังผ่าตัด

ควรกระตุ้นให้ผู้ป่วยเคลื่อนไหวร่างกายหลังผ่าตัด ชนิดของอาหารให้ปรับตามการทำงานของลำไส้ สายสวนปัสสาวะสามารถถอดออกได้ 1-2 วันหลังผ่าตัด สายระบายเลือดควรถอดภายหลังจากถอดสายสวนปัสสาวะ หากไม่พบการรั่วซึมของปัสสาวะโดยอาจส่งตรวจหาค่า creatinine จากน้ำที่ออกมา แต่ถ้าพบปริมาณของเหลวจากสายระบายเพิ่มมากขึ้นหลังจากถอดสายสวนปัสสาวะ แนะนำให้ใส่สายสวนปัสสาวะกลับเข้าไปใหม่และคาไว้เป็นเวลา 7 วันเพื่อลดโอกาสเกิดการรั่วซึมของปัสสาวะจากการไหลย้อนขึ้นไปยังบริเวณ anastomosis ด้านบนตาม DJ stent

DJ stent จะคาไว้เป็นระยะเวลาประมาณ 4-6 สัปดาห์หลังผ่าตัด การติดตามหลังจากถอด DJ stent แล้วทำโดยการตรวจอัตราซาวน์ไตติดตามการโป่งพองของกรวยไตร่วมกับการทำ diuretic renography เป็นระยะ

ผลการผ่าตัด Robotic pyeloplasty

การผ่าตัด robotic pyeloplasty สำหรับการแก้ไขภาวะ UPJO ได้รับความนิยมมากขึ้นเรื่อย ๆ โดยเฉพาะในประเทศสหรัฐอเมริกา จากรายงานพบว่าเข้ามาแทนที่การผ่าตัดแบบ open และ laparoscopic โดยมีจำนวนผู้ป่วยเพิ่มมากขึ้นอย่างรวดเร็วภายหลังปี ค.ศ.2008[10] มีรายงานการศึกษามากมายถึงผลลัพธ์ของการผ่าตัด

ในระยะเริ่มแรก Sivaraman และคณะ[11] ได้รายงานการผ่าตัดในผู้ป่วยจำนวน 168 ราย พบว่าใช้เวลาผ่าตัดเฉลี่ย 134 นาที เสียเลือดเฉลี่ย 49 มิลลิลิตร ร้อยละ 97.6 ของผู้ป่วยไม่พบการอุดตันหลังผ่าตัด พบภาวะแทรกซ้อนได้

ร้อยละ 6.6 และร้อยละ 3.5 ของผู้ป่วยต้องได้รับการแก้ไขเพิ่มเติมหลังผ่าตัด ในเวลาต่อมา Masieri และคณะ[12] รายงานผลการผ่าตัดในผู้ป่วย 292 ราย พบผลแทรกซ้อนหลังผ่าตัดร้อยละ 9.9 เป็นภาวะแทรกซ้อนที่รุนแรงร้อยละ 0.3 และพบการอุดกั้นหลังผ่าตัดได้ร้อยละ 2

สำหรับวิธีการผ่าตัด Khoder และคณะ[13] ได้ทำการศึกษาแบบ prospective randomized trial เปรียบเทียบผลการผ่าตัด robotic pyeloplasty ระหว่างวิธี transperitoneal และ retroperitoneal approach ในผู้ป่วย 80 ราย พบว่าไม่มีความแตกต่างอย่างมีนัยสำคัญของระยะเวลาการผ่าตัด ภาวะแทรกซ้อน ระยะเวลาการนอนโรงพยาบาล และอัตราความสำเร็จระหว่าง 2 วิธี โดยมีคำแนะนำให้ศัลยแพทย์เลือกทำในวิธีที่ตนเองมีความชำนาญและมีความคุ้นเคยมากกว่า

Comparative studies การศึกษาเปรียบเทียบ

สำหรับการเปรียบเทียบผลของการผ่าตัด robotic pyeloplasty กับการรักษาภาวะ UPJO ด้วยวิธีอื่น ๆ Light และคณะ[14] รายงานการศึกษาแบบ meta-analysis จาก 17 การศึกษาเปรียบเทียบการผ่าตัด dismembered pyeloplasty ระหว่างวิธี laparoscopic กับ robotic พบว่าการผ่าตัดแบบ robotic มีระยะเวลาการผ่าตัดน้อยกว่า (27 นาที) มีระยะเวลาการนอนโรงพยาบาลสั้นกว่า (1.2 วัน) มีอัตราการเกิดภาวะแทรกซ้อนน้อยกว่า ($p=0.005$) รวมถึงมีอัตราความสำเร็จมากกว่า ($p=0.008$) การผ่าตัดแบบ laparoscopic อย่างมีนัยสำคัญ

Uhlig และคณะ[15] รายงานการศึกษาแบบ meta-analysis จาก 26 การศึกษาในผู้ป่วย 3,143 รายเปรียบเทียบผลการรักษา UPJO ระหว่างการผ่าตัดวิธี open, laparoscopic, robotic pyeloplasty และ endopyelotomy พบว่าการผ่าตัด robotic pyeloplasty มีอัตราความสำเร็จสูงที่สุดเมื่อเปรียบเทียบกับการทำ laparoscopic pyeloplasty ($p=0.008$) และ endopyelotomy ($p<0.001$) มีอัตราการเกิดภาวะแทรกซ้อนน้อยกว่าการทำ open pyeloplasty ($p=0.007$) ส่วนการเกิดปัสสาวะรั่วซึมหลังผ่าตัด อัตราการให้เลือด การผ่าตัดซ้ำและระยะเวลาการนอนโรงพยาบาลไม่มีความแตกต่างกัน

การผ่าตัด Robotic pyeloplasty ในผู้ป่วยเด็ก

Pyeloplasty เป็นการผ่าตัดชนิดแรกที่ทำโดยการใช้หุ่นยนต์ช่วยผ่าตัดในเด็กและในปัจจุบันเป็นการผ่าตัดที่ทำมากที่สุดในเด็ก[16] ด้วยลักษณะทางกายวิภาคและสรีรวิทยาของเด็กที่ต่างจากผู้ใหญ่ทำให้มีข้อจำกัดและข้อควรระวังมากขึ้นในการผ่าตัด เช่น การมี gastric emptying time ที่สั้นทำให้พบการโป่งพองของลำไส้มากกว่า ขนาดของช่องท้องเด็กที่เล็กและผนังหน้าท้องที่บางทำให้มีโอกาสเกิดการชนกันของเครื่องมือรวมถึงการบาดเจ็บต่ออวัยวะภายในได้มากกว่า[17] แต่อย่างไรก็ตามจากรายงานการศึกษาสามารถทำผ่าตัดได้อย่างปลอดภัยในเด็กตั้งแต่อายุ 3 เดือนขึ้นไป[18]

Silay และคณะ[19] ได้รายงานการศึกษาแบบ randomized controlled trial แรกเปรียบเทียบผลการผ่าตัด laparoscopic กับ robotic pyeloplasty ในผู้ป่วยเด็ก พบว่าการทำ robotic approach ใช้เวลาผ่าตัดน้อยกว่า

(p=0.001) มีค่าใช้จ่ายในการรักษาสูงกว่า 4 เท่า แต่ระยะเวลาการนอนโรงพยาบาล อัตราความสำเร็จและภาวะแทรกซ้อนไม่มีความแตกต่างกัน

Taktak และคณะ[20] ได้รายงานการศึกษาแบบ meta-analysis จาก 14 การศึกษาในผู้ป่วยเด็ก 2,254 ราย เปรียบเทียบผลการผ่าตัดระหว่างการทำ laparoscopic และ robotic pyeloplasty พบว่าใน robotic approach มีอัตราความสำเร็จสูงกว่า (p=0.03) และมีระยะเวลาการนอนโรงพยาบาลสั้นกว่า (p<0.0001) อย่างมีนัยสำคัญ ภาวะแทรกซ้อน (p=0.06) และอัตราการผ่าตัดซ้ำ (p=0.11) พบน้อยกว่าอย่างไม่มีนัยสำคัญ ส่วนระยะเวลาการผ่าตัดไม่มีความแตกต่างกัน

สรุป

การผ่าตัด robotic pyeloplasty เป็นทางเลือกหนึ่งในการผ่าตัดแบบ minimally-invasive สำหรับรักษาภาวะ UPJO ที่มีประสิทธิภาพ ให้ผลการรักษาที่ดี ปลอดภัย มีภาวะแทรกซ้อนต่ำ ทั้งในผู้ป่วยเด็กและผู้ใหญ่ ด้วยคุณสมบัติของหุ่นยนต์ช่วยผ่าตัดทำให้ศัลยแพทย์สามารถเรียนรู้ได้เร็วมีระยะเวลาการฝึกฝนที่สั้น แต่มีข้อเสียคือมีค่าใช้จ่ายในการผ่าตัดที่สูง

เอกสารอ้างอิง

1. Koleda P, Apoznanski W, Wozniak Z, Rusiecki L, Szydelko T, Pilecki W, et al. Changes in interstitial cell of Cajal-like cells density in congenital ureteropelvic junction obstruction. Int Urol Nephrol 2012;44(1):7-12.
2. Maizels M, Stephens FD. Valves of the ureter as a cause of primary obstruction of the ureter: anatomic, embryologic and clinical aspects. J Urol 1980;123(5):742-7.
3. Cancian M, Pareek G, Caldamone A, Aguiar L, Wang H, Amin A. Histopathology in Ureteropelvic Junction Obstruction With and Without Crossing Vessels. Urology 2017;107:209-13.
4. Anderson KR, Weiss RM. Physiology and evaluation of ureteropelvic junction obstruction. J Endourol 1996;10(2):87-91.
5. Gettman MT, Neururer R, Bartsch G, Peschel R. Anderson-Hynes dismembered pyeloplasty performed using the da Vinci robotic system. Urology 2002;60(3):509-13.
6. Bergersen A, Thomas R, Lee BR. Robotic Pyeloplasty. J Endourol. 2018;32(S1):S68-s72.
7. Nouira Y, Horchani A. How to insert a double J stent in laparoscopic retroperitoneal dismembered pyeloplasty: a new technique. Surg Laparosc Endosc Percutan Tech 2004;14(5):306-8.
8. Noh PH, Defoor WR, Reddy PP. Percutaneous antegrade ureteral stent placement during pediatric robot-assisted laparoscopic pyeloplasty. J Endourol 2011;25(12):1847-51.

9. Rodrigues H, Rodrigues P, Ruela M, Bernabé A, Buogo G. Dismembered laparoscopic pyeloplasty with antegrade placement of ureteral stent: simplification of the technique. Int Braz J Urol 2002;28(5):439-44; discussion 45.

10. Monn MF, Bahler CD, Schneider EB, Sundaram CP. Emerging trends in robotic pyeloplasty for the management of ureteropelvic junction obstruction in adults. J Urol 2013;189(4):1352-7.

11. Sivaraman A, Leveillee RJ, Patel MB, Chauhan S, Bracho JE, 2nd, Moore CR, et al. Robot-assisted laparoscopic dismembered pyeloplasty for ureteropelvic junction obstruction: a multi-institutional experience. Urology 2012;79(2): 351-5.

12. Masieri L, Sforza S, Mari A, Morselli S, Tellini R, Di Maida F, et al. Robot-assisted pyeloplasty for ureteropelvic junction obstruction: experience from a tertiary referral center. Minerva Urol Nefrol 2019;71(2):168-73.

13. Khoder WY, Waidelich R, Ghamdi AMA, Schulz T, Becker A, Stief CG. A prospective randomised comparison between the transperitoneal and retroperitoneoscopic approaches for robotic-assisted pyeloplasty in a single surgeon, single centre study. J Robot Surg 2018;12(1):131-7.

14. Light A, Karthikeyan S, Maruthan S, Elhage O, Danuser H, Dasgupta P. Peri-operative outcomes and complications after laparoscopic vs robot-assisted dismembered pyeloplasty: a systematic review and meta-analysis. BJU Int 2018;122(2):181-94.

15. Uhlig A, Uhlig J, Trojan L, Hinterthaner M, von Hammerstein-Equord A, Strauss A. Surgical approaches for treatment of ureteropelvic junction obstruction - a systematic review and network meta-analysis. BMC Urol 2019;19(1):112.

16. Morales-López RA, Pérez-Marchán M, Pérez Brayfield M. Current Concepts in Pediatric Robotic Assisted Pyeloplasty. Front Pediatr 2019;7:4.

17. Mantica G, Ambrosini F, Parodi S, Tappero S, Terrone C. Comparison of Safety, Efficacy and Outcomes of Robot Assisted Laparoscopic Pyeloplasty vs Conventional Laparoscopy. Res Rep Urol 2020;12:555-62.

18. Bansal D, Cost NG, Bean CM, Vanderbrink BA, Schulte M, Noh PH. Infant robot-assisted laparoscopic upper urinary tract reconstructive surgery. J Pediatr Urol 2014;10(5):869-74.

19. Silay MS, Danacioglu O, Ozel K, Karaman MI, Caskurlu T. Laparoscopy versus robotic-assisted pyeloplasty in children: preliminary results of a pilot prospective randomized controlled trial. World J Urol 2020;38(8):1841-8.

20. Taktak S, Llewellyn O, Aboelsoud M, Hajibandeh S, Hajibandeh S. Robot-assisted laparoscopic pyeloplasty versus laparoscopic pyeloplasty for pelvi-ureteric junction obstruction in the paediatric population: a systematic review and meta-analysis. Ther Adv Urol 2019;11:1756287219835704.

บทที่ 5

การผ่าตัดซ่อมสร้างท่อไตส่วนบน
Proximal Ureteral Reconstruction

วัฒนชัย รัตนพรสมปอง

วิรัตน์ เวียงสกุณา

คำนำ

โดยทั่วไปการผ่าตัดซ่อมสร้างท่อไตส่วนบน มักถูกรวมรวมไปกับเรื่องการบาดเจ็บของท่อไตและเรื่องท่อไตตีบ เนื่องจากเป็นสาเหตุส่วนใหญ่ของการผ่าตัดซ่อมสร้าง

ในแง่ของการซ่อมสร้าง นิยมแบ่งท่อไตเหมือนการบาดเจ็บท่อไต โดยแบ่งดังต่อไปนี้

1. ท่อไตส่วนบน (proximal ureter) เริ่มตั้งแต่กรวยไตถึงขอบบนของกระดูก sacrum
2. ท่อไตส่วนกลาง (middle ureter) ตั้งแต่ขอบบนถึงขอบล่างของกระดูก sacrum
3. ท่อไตส่วนล่าง (lower ureter) ขอบล่างของกระดูก sacrum ลงไปถึงกระเพาะปัสสาวะ

ในบทนี้จะขอนำเอาหัตถการที่ใช้บ่อยในการแก้ปัญหาส่วนของท่อไตส่วนบนและส่วนกลาง มากล่าวถึง

โดยปกติในการแก้ปัญหาของท่อไตส่วนบน มีทั้งการรักษาด้วยการส่องกล้อง (endourologic option) ด้วยวิธีต่างๆ อาทิเช่น การใส่ stent, balloon dilatation, endoureterotomy หรือด้วยวิธีการผ่าตัดซ่อมสร้าง (surgical ureteral reconstruction option) หากสังเกตดูจะพบว่า ถ้าไม่นับการใช้เทคนิคการผ่าตัดแบบส่องกล้องหรือการใช้หุ่นยนต์ช่วยผ่าตัด การผ่าตัดซ่อมสร้างท่อไตส่วนบนมีการเปลี่ยนแปลงหรือมีเทคนิคใหม่น้อยมากเมื่อเทียบกับการผ่าตัดโรคอื่นๆ และจำนวนผู้ป่วยมีไม่มากจึงมักเป็นกรณีศึกษา ตำราส่วนใหญ่จึงเน้นในแง่เทคนิคการผ่าตัดซึ่งมักคล้ายกัน อาจมีรายละเอียดปลีกย่อยที่แตกต่างกันเล็กน้อย ดังนั้นในรายละเอียดปลีกย่อยของเทคนิคบางอย่างจึงมิได้มีข้อสรุปที่ชัดเจน ขึ้นกับความถนัด ความเชื่อ ประสบการณ์หรือสถานการณ์เฉพาะหน้าว่าควรใช้เทคนิคใด

สาเหตุหรือภาวะที่พบบ่อยสำหรับการซ่อมสร้างท่อไตส่วนบน ได้แก่

- Injury
  - Iatrogenic
  - External trauma
- Stricture
  - เนื้องอก benign/malignant e.g. transitional cell carcinoma
  - นิ่ว
  - Ischemia
  - Periureteral fibrosis (aortic aneurysms/endometriosis)
  - Infection (tuberculosis)
  - Radiation
  - Idiopathic
  - Congenital (retrocaval ureter)

การเตรียมตัวก่อนผ่าตัด (pre-operative preparation)

ก่อนการผ่าตัดเราจะพิจารณาทำการตรวจทางรังสีหรือการส่องกล้องเพื่อที่จะตรวจดูตำแหน่งและความยาวของพยาธิสภาพ โดยทั่วไปเราจะใช้เอกซเรย์คอมพิวเตอร์ (computed tomography; CT) ในกรณีที่ไม่สามารถทำ CT หรือยังไม่สามารถให้รายละเอียดที่เพียงพอ เราอาจจะทำ retrograde pyelogram หรือ antegrade pyelogram หรือทำพร้อมกันโดยมีชื่อเรียกอีกชื่อว่า up-and-down-o-gram เพื่อวัดระยะห่างของรอยโรคให้ชัดเจนยิ่งขึ้น ในกรณีที่สงสัยมะเร็งสามารถนำน้ำปัสสาวะไปส่งตรวจ cytology หรือทำการส่องกล้อง ureterorenoscope (URS) และตัดชิ้นเนื้อไปตรวจทางพยาธิ นอกจากนี้ยังมีการทำ nuclear renal scan เพื่อดูการทำงานของไตโดยถ้าหากการทำงานน้อยกว่าร้อยละ 15-20 สมควรพิจารณาทำการตัดไต (nephrectomy) หรือทำการระบายด้วย double J stent (DJ stent) หรือ percutaneous nephrostomy (PCN) ก่อนแล้วทำ renal scan อีกครั้ง มีรายงานว่าการทำ PCN ในผู้ป่วยที่การทำงานของไตน้อยกว่าร้อยละ 10 จาก renal scan พบว่าไตฟื้นตัวกลับมาทำงานได้มากกว่าร้อยละ 10 หรือมีปัสสาวะออกทาง PCN มากกว่า 400 มิลลิลิตรต่อวัน ถึงร้อยละ 40-56.6[1, 2] ดังนั้นค่าการทำงานของไตที่วัดจาก renal scan ร้อยละ 15-20 อาจจะไม่ได้เป็น nonfunctioning kidney ที่ต้องไปทำการตัดไตเสมอไป อีกทั้ง renal scan ยังสามารถบอกว่ามีการอุดกั้นของทางเดินปัสสาวะหรือไม่ โดยที่ถ้ามีการอุดกั้นจะมี T1/2 มากกว่า 20 นาที และไม่มีการอุดกั้นถ้า $T^1/_2$ น้อยกว่า 10 นาที และ equivocal ถ้า $T^1/_2$ 10-20 นาที

การผ่าตัดซ่อมสร้างท่อไตส่วนบนมีหลายเทคนิค ซึ่งศัลยแพทย์จำเป็นที่จะต้องเรียนรู้หลายๆ เทคนิค เนื่องจากการตรวจทางรังสีต่างๆ ที่ช่วยบอกความยาวของพยาธิสภาพนั้นอาจจะไม่ถูกต้องเสมอไปและลักษณะของท่อไตใน

ขณะทำการผ่าตัดอาจจะมีลักษณะของพยาธิสภาพที่ยาวกว่าที่ตรวจทางรังสีได้ ควรต้องมีการวางแผนสำรองไว้ ในกรณีที่ต้องใช้กระเพาะปัสสาวะในการทำ Boari flap จำเป็นที่จะต้องตรวจวัดขนาดของกระเพาะปัสสาวะก่อนและต้องตรวจว่าไม่มีภาวะการอุดกั้นของท่อปัสสาวะ ในกรณีที่ต้องใช้ลำไส้ทดแทนส่วนของท่อไตก็จำเป็นที่จะต้องมีการเตรียมลำไส้ก่อนการผ่าตัดและต้องไม่มีประวัติการฉายรังสีที่บริเวณลำไส้ส่วนที่จะใช้งานและไม่มีภาวะ inflammatory bowel disease มีการตรวจช่องปากในกรณีที่จะต้องใช้ buccal graft ในหลายๆ การศึกษาแนะนำให้ใช้ PCN ในการระบายน้ำปัสสาวะในกรณีที่มีข้อบ่งชี้ มากกว่าการใช้ DJ stent เนื่องจาก DJ stent อาจจะทำให้ไม่สามารถระบุตำแหน่งที่ตีบได้ และยังทำให้มีการอักเสบรอบๆ ท่อไตจนอาจจะทำให้การผ่าตัดได้ยากยิ่งขึ้น[3] นอกจากนี้ก่อนผ่าตัดต้องมีการตรวจว่ามีภาวะติดเชื้อหรือไม่ หากมีการติดเชื้อให้ทำการรักษาด้วยยาปฏิชีวนะให้เรียบร้อยก่อน

หลักการของการซ่อมสร้างท่อไตที่ต้องปฏิบัติ คือ เลาะท่อไตโดยสงวนเนื้อเยื่อรอบๆ ท่อไตให้มากที่สุด หลีกเลี่ยงการจับท่อไตโดยตรง โดยเราสามารถใช้ stay suture เพื่อที่จะใช้ดึงท่อไตโดยไม่ต้องใช้ forceps จับไปที่ท่อไต ทั้งนี้ stay suture จะช่วยให้สามารถจดจำด้านของท่อไต ป้องกันการบิดของท่อไตขณะที่ทำการต่อ พยายามตัดท่อไตบริเวณที่มีพยาธิสภาพออกให้หมดหากเป็นไปได้ เชื่อมต่อท่อไตด้วยรอยเชื่อมที่ไม่มีแรงตึง (tension free) และเชื่อมต่อแบบ water tight มีการ spatulate จุดที่เชื่อมกันให้กว้างพอ ใช้ไหมละลายในการเชื่อมต่อ มีการใช้ stent และมีการระบายน้ำปัสสาวะผ่านรอยเชื่อมที่ดี ต้องไม่มีการอุดตันของทางเดินปัสสาวะหลังจากรอยเชื่อมต่อ และแนะนำให้ใช้สายระบายแบบไม่มีแรงดูด เนื่องจากสายระบายที่มีแรงดูดอาจจะทำให้เกิดการรั่วซึมของน้ำปัสสาวะจากแรงดูดของสายระบาย

การซ่อมสร้างท่อไตโดยใช้เทคนิคทาง endourology

Ureteral stent placement

การใส่ stent ในท่อไตเป็นทางเลือกในการรักษาภาวะท่อไตตีบ โดยเฉพาะภาวะท่อไตตีบจากปัจจัยภายใน ในปี 2008 Wenzler และคณะรายงานอัตราความสำเร็จในการใส่ stent เพื่อใช้รักษาภาวะท่อไตตีบจากปัจจัยภายในถึงร้อยละ 88[4] อย่างไรก็ตามกรณีท่อไตตีบจากปัจจัยภายนอกมักต้องการการผ่าตัด ถ้าผู้ป่วยไม่สามารถได้รับการผ่าตัดได้หรือการพยากรณ์โรคไม่ดี การใส่ stent ระยะยาวและเปลี่ยนเป็นระยะก็เป็นอีกทางเลือก แต่มีข้อพึงระวังว่า stent อาจสูญเสียคุณสมบัติการระบายที่ดีไปตามระยะเวลาที่ใส่[5]

Balloon dilatation

มักใช้รักษาภาวะท่อไตตีบในระยะเริ่มต้น และมีสาเหตุมาจากเนื้องอกธรรมดา (benign tumor) Goldfischer และคณะรายงานว่าวิธีนี้ได้ผลดีที่สุดในกรณีท่อไตตีบจาก iatrogenic, non-anastomotic strictures เช่น ท่อไตตีบหลังจากการทำ URS มีอัตราความสำเร็จสูงถึงร้อยละ 85 เมื่อเทียบกับร้อยละ 50 ของท่อไตตีบจาก anastomotic strictures[6] ส่วนภาวะท่อไตถูกกดเบียดจากมะเร็งภายนอกไม่นิยมใช้วิธีนี้ เนื่องจากอัตราความสำเร็จค่อนข้างต่ำ[7]

Retrograde balloon dilatation เทคนิคนี้ไม่เป็นที่นิยมนัก อาศัยต้องทำซ้ำหลายๆ ครั้ง ข้อห้ามได้แก่ มีการติดเชื้ออยู่ ณ ขณะนั้น หรือภาวะท่อไตตีบที่มีความยาวมากกว่า 2 เซนติเมตร เพราะมีแนวโน้มทำแล้วไม่ประสบผลสำเร็จ[8] ขั้นตอนการทำคือ ใส่เครื่องมือผ่านทางท่อปัสสาวะ เริ่มจากการทำ retrograde pyelogram เพื่อประเมินความยาวและตำแหน่งของจุดตีบ ใส่ floppy-tipped guidewire ให้ผ่านจุดตีบ ให้ส่วนนำของ wire ไปขดตัวอยู่ในกรวยไต หลังจากนั้นใส่ balloon เข้าไป โดยใช้ fluoroscope ดูตำแหน่ง balloon ให้ผ่านจุดตีบโดยจะเห็น marker ที่ปลายของ balloon จากนั้น inflate balloon รอ 10 นาทีจึง deflate balloon แล้วถอน balloon ใส่ stent คาไว้ 2-4 สัปดาห์ ติดตามการรักษาโดยการทำ renal scan 1 เดือน 6 เดือนและ 12 เดือนหลังจากเอา stent ออก หากไม่สามารถใช้เครื่อง fluoroscope สามารถใช้ URS เพื่อยืนยันว่า guidewire ได้ผ่านจุดตีบไปได้ และเลือกใช้ balloon ที่ขนาดเล็กลงที่จะสามารถใส่ผ่าน URS ได้

Antegrade balloon dilatation ในกรณีที่ไม่สามารถทำวิธี retrograde ได้ สามารถเลือกใช้วิธี antegrade หากในรายนั้นมีการติดเชื้อ หรือมีภาวะไตที่เสื่อมจากการอุดตันอยู่ การทำ PCN จะช่วยให้การติดเชื้อหาย และช่วยให้ไตฟื้นกลับมาสภาพเดิมได้ เมื่อไตฟื้นแล้ว PCN จะเป็นทางให้ทำวิธี antegrade ลงมา ขั้นตอนการทำคล้ายกับ retrograde ใส่ balloon แล้ว inflate balloon เมื่อทำเสร็จแล้วให้เอา balloon ออก ใส่ stent คาไว้ หลังจากนั้น 24-48 ชั่วโมง ทำ nephrostogram เพื่อยืนยันตำแหน่ง stent ถ้าดีแล้ว สามารถเอา PCN ออกได้

Endoureterotomy

Retrograde ureteroscopic approach วิธีนี้ใส่ floppy-tipped guidewire เป็น safety wire ให้ผ่านจุดตีบ ใส่ URS เข้าไปในท่อไตเข้าไปถึงจุดตีบ พร้อมที่จะกรีดจุดตีบ ตำแหน่งการกรีดขึ้นอยู่กับตำแหน่งที่ตีบ ถ้าท่อไตด้านล่างตีบให้กรีดจุดตีบด้าน anteromedial เพื่อหลีกเลี่ยงไม่ให้โดนกลุ่มหลอดเลือด iliac ถ้าท่อไตด้านบนตีบให้กรีดจุดตีบด้าน lateral หรือ posterolateral เพื่อหลีกเลี่ยงกลุ่มหลอดเลือดใหญ่ หลักการคือต้องกรีดเป็น full thickness จาก lumen ของท่อไตไปจนถึง periureteral fat กรีดยาวถึงเนื้อเยื่อปกติ 2-3 มิลลิเมตร เหนือและล่างต่อจุดตีบ ทำโดยการใช้ cold knife, cutting electrode หรือที่นิยมใช้คือ holmium laser อาจใช้ balloon ขยายก่อนหรือหลังกรีดเพื่อช่วยขยาย จากนั้นใส่ stent ขนาดใหญ่ (8-12 Fr) จะช่วยให้ผลสำเร็จดีขึ้น มีรายงานอัตราความสำเร็จของ holmium laser endoureterotomy ได้สูงถึงร้อยละ 88[9]

Antegrade approach เมื่อไม่สามารถทำโดยวิธี retrograde ได้ ให้ทำผ่านทาง PCN โดยต้องขยาย tract นี้ให้ใหญ่พอที่จะสามารใส่ working sheath เพื่อให้ใส่ flexible URS ลงไปได้ safety wire ควรใส่ผ่านจุดตีบไว้ให้ส่วนนำของ wire ไปขดไว้ในกระเพาะปัสสาวะ และคาไว้ตลอดการทำหัตถการ

Combined retrograde and antegrade approach กรณีที่ท่อไตตีบแบบสมบูรณ์ ไม่สามารถสอด guidewire ผ่านจุดตีบได้เลย แนะนำให้รักษาภาวะท่อไตตีบแบบนี้โดยการผ่าตัดซึ่งเป็นวิธีที่ดีที่สุด ยกเว้นกรณีผู้ป่วยมีสภาวะที่ไม่สามารถทนต่อการผ่าตัดได้ก็อาจใช้วิธี combined retrograde และ antegrade approach มีรายงานความสำเร็จจากวิธีนี้ร้อยละ 7510 วิธีนี้อาศัยความระมัดระวังและไม่ควรรีบร้อน ขั้นตอนคือ ทำ antegrade และ

retrograde pyelogram เพื่อยืนยันตำแหน่งและความยาวของจุดตีบ นำ URS ส่องทั้ง antegrade และ retrograde จนปลายมาเจอกัน ปิดไฟที่กล้อง URS ด้านหนึ่ง ไฟจาก URS อีกด้านจะช่วยส่องเป็นแสงนำ ให้กรีดไปที่แนวที่ไฟส่อง (cut to the light) จนเกิดเป็น lumen ใหม่ จากนั้นใช้ guidewire สอดผ่านให้ข้ามไปอีกด้านหนึ่ง ใส่ stent คาไว้ 8-10 สัปดาห์

วิธีการผ่าตัดซ่อมสร้างท่อไต

เทคนิคการผ่าตัดซ่อมสร้างท่อไตมีหลายวิธี สามารถเลือกเทคนิคตามบริเวณของท่อไตได้ดังต่อไปนี้

ท่อไตส่วนบน (upper ureter)

- Ureteroureterostomy
- Transuretero-ureterostomy
- Buccal graft ureteroplasty
- Ureterocalicostomy

ท่อไตส่วนกลาง (mid ureter)

- Ureteroureterostomy
- Transuretero-ureterostomy
- Buccal graft ureteroplasty
- Ureteroneocystostomy with Boari flap

ท่อไตยาวตลอดแนว (complete)

- Ileal ureter
- Autotransplantation
- Nephrectomy

Ureteroureterostomy

กรณีพยาธิสภาพที่ท่อไตส่วนบนมีขนาดเล็ก เราสามารถที่จะตัดพยาธิสภาพออกและทำการเย็บท่อไตเชื่อมต่อได้ทันที โดยเทคนิคนี้มักจะทำได้ในกรณีที่พยาธิสภาพมีความยาว 2-3 เซนติเมตร ในกรณีที่ท่อไตสามารถเลาะเพิ่มความยาวได้มาก อาจจะสามารถต่อได้ยาวถึง 3-4 เซนติเมตรหรือมากกว่า โดยหลักการของการทำ ureteroureterostomy ที่จะกำหนดว่าสามารถเชื่อมต่อได้ยาวเพียงใด คือ ท่อไตส่วนต้นและส่วนปลายต้องมีเลือดมาเลี้ยงดี สามารถตัดพยาธิสภาพออกได้หมด และทำการเชื่อมต่อกันได้โดยไม่มีแรงตึง

เทคนิคการผ่าตัด ureteroureterostomy ทำได้ทั้งวิธีการผ่าตัดแบบเปิดหน้าท้อง หรือ การผ่าตัดแบบส่องกล้อง โดยการผ่าตัดแบบเปิดหน้าท้อง นั้นจะสามารถลงแผลแบบ midline หรือ anterior subcostal เข้าทาง transperitoneal space หรือลงแผลแบบ flank หรือ Gibson ที่ขยายต่อเป็น hockey stick incision เข้าทาง retroperitoneal space โดยส่วนใหญ่เรามักจะเข้าทาง retroperitoneal flank incision ทำการใส่สายสวนปัสสาวะก่อนและจัดท่า flank เมื่อเราเปิดเข้าไปใน Gerota fascia และทำการเลาะท่อไตและตัดพยาธิสภาพทั้งหมดจนได้ท่อไตส่วนต้นและส่วนปลายที่เป็นปกติและมีเลือดมาเลี้ยงเพียงพอ ในกรณีที่เป็นแผลกระสุนปืนที่มี blast effect อาจจะต้องตัดท่อไตส่วนดีออกไปอีกเพื่อลดโอกาสการเกิดการขาดเลือดภายหลังและตามมาด้วยการตีบของท่อไต เมื่อเราเลาะท่อไตจนได้ความยาวพอที่จะเชื่อมต่อโดยไม่มีแรงตึงแล้ว เราจะ spatulate ท่อไตทั้งสองตามแนวยาวประมาณ 10-15 มิลลิเมตรโดยให้ทั้งสองแนวอยู่ตรงกันข้าม 180 องศา หลังจากนั้นจึงทำการเชื่อมต่อด้วยไหมละลายขนาด 4-0 หรือ 5-0 เราสามารถเย็บแบบเป็นช่วงๆ (interrupted) หรือ เย็บต่อเนื่อง (continuous) แต่การเย็บแบบต่อเนื่องต้องพึงระวังเรื่อง purse string effect ซึ่งจะทำให้ความกว้างของท่อไตลดลงจนอาจจะนำไปสู่การตีบในอนาคตได้ เมื่อเราเย็บท่อไตได้บางส่วนแล้วเราจะทำการใส่ DJ stent โดยข้อควรระวังคือ การที่ปลายสายอาจจะลงไปไม่ถึงในกระเพาะปัสสาวะ ดังนั้นเราควรที่จะตรวจสอบโดยทำการใส่น้ำเกลือที่ผสมกับสี methylene blue เข้าไปในกระเพาะปัสสาวะแล้วอุดสายสวนปัสสาวะไว้ ถ้าหากปลายสาย DJ stent อยู่ในกระเพาะปัสสาวะแล้วจะมีน้ำที่ผสมสีไหลย้อนกลับมาในสาย DJ stent ให้เราเห็น แต่ถ้าหากไม่มีสีไหลย้อนกลับมา ให้พยายามใส่สาย DJ stent ลงไปในกระเพาะปัสสาวะอีกครั้ง หรือในศัลยแพทย์บางท่านอาจจะใช้ flexible cystoscopy ส่องเข้าไปดูในกระเพาะปัสสาวะเพื่อยืนยันตำแหน่งของสาย หลังจากที่ใส่สายเรียบร้อยจึงทำการเย็บเชื่อมต่อในส่วนที่เหลือจนครบ เมื่อเชื่อมต่อจนเสร็จสิ้นจึงทำการห้ามเลือดในจุดต่างๆ และทำการวางท่อระบาย (รูปที่ 1)

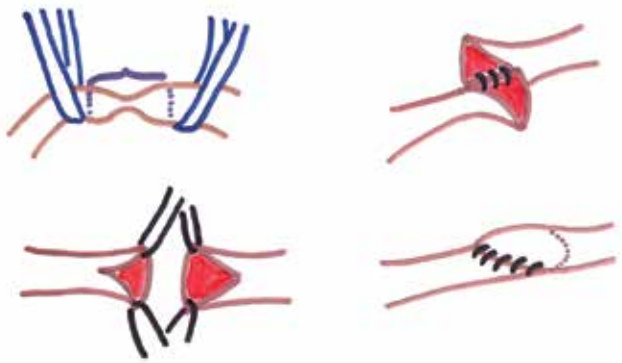

รูปที่ 1 *ขั้นตอนการผ่าตัด ureteroureterostomy (วาดโดย พญ.สุทธิรัตน์ สะระวงษ์)*

การผ่าตัดแบบส่องกล้องหรือใช้หุ่นยนต์ช่วยผ่าตัดก็ใช้เทคนิคเดียวกับการผ่าตัดแบบเปิดหน้าท้องซึ่งสามารถทำได้ทั้ง transperitoneal และ retroperitoneal approach แต่ศัลยแพทย์ส่วนใหญ่นิยม transperitoneal approach มากกว่า เนื่องจากพื้นที่การทำงานที่มากกว่าและคุ้นเคยกับกายวิภาคมากกว่าการทำ retroperitoneal approach การจัดท่านั้นจัดเป็นท่า flank เช่นเดียวกับการผ่าตัดแบบเปิดหน้าท้อง ส่วนการลง port สามารถใช้ได้ทั้งแบบ 3 หรือ 4

ports โดยที่ port กล้องสมควรที่จะลงตรงจุดที่มีพยาธิสภาพพอดี ขั้นตอนการผ่าตัดต้องมีการเปิด white line of Toldt เพื่อตลบลำไส้ใหญ่ลงมาเพื่อเข้าไปใน retroperitoneal space หลังจากนั้นทำการเลาะหาท่อไตและทำการเชื่อมต่อแบบเดียวกับการผ่าตัดแบบเปิดหน้าท้อง ในเทคนิคของผู้นิพนธ์ได้ทำการเย็บผนังด้านหลังด้วยวิธี continuous และเย็บแบบ interrupted ที่ผนังด้านหน้า เพื่อลดโอกาสการเกิด purse string effect ส่วนการใส่ DJ stent สามารถทำได้ทั้ง antegrade หรือ retrograde โดยการใส่แบบ antegrade เป็นวิธีที่ใส่คล้ายทำการทำผ่าตัดแบบเปิด โดยส่วนใหญ่ศัลยแพทย์มักจะใส่หลังจากที่มีการเย็บเชื่อมผนังด้านหลังเรียบร้อยแล้ว โดยใส่ DJ stent เข้ามาทาง port ที่อยู่ด้านศีรษะผู้ป่วย และให้ port เข้าใกล้บริเวณช่องที่จะใส่ DJ stent ให้มากที่สุดเพื่อลดการเกิด buckling effect ในกรณีที่ศัลยแพทย์ใช้ port ทำงานเป็น 5 มิลลิเมตรทุก port ศัลยแพทย์สามารถใช้เข็ม PCN แทงผ่านผนังหน้าท้องบริเวณที่ใกล้กับช่องที่จะใส่ DJ stent แล้วใส่ guidewire นำลงไปให้ถึงกระเพาะปัสสาวะก่อน แล้วจึงนำ DJ stent ใส่ตาม guidewire ลงมาผ่านผนังหน้าท้อง ซึ่งวิธีนี้ทำให้ใส่ DJ stent ง่ายขึ้น เนื่องจากศัลยแพทย์จะเหลือมือที่จะช่วยใส่สายได้ทั้งสองมือ และศัลยแพทย์สามารถเลือกตำแหน่งที่จะแทงเข็มผ่านผนังหน้าท้องลงตรงจุดที่จะทำให้เกิด buckling effect น้อยที่สุด อีกทั้งยังช่วยลดการเปิด port เพิ่มได้ในกรณีที่ใส่สายยาก ส่วนการใส่ปลายสายด้านที่เข้าไปในกรวยไต ในกรณีที่ท่อไตส่วนบนมีการขยายใหญ่อยู่แล้ว ศัลยแพทย์สามารถใส่ DJ stent เข้าไปได้โดยไม่ต้องใช้ guidewire แต่ในกรณีที่ท่อไตขนาดไม่ใหญ่มากอาจจะต้องใช้ guidewire ช่วย โดยแนะนำให้ใช้ปลายแข็งของ guidewire เพราะว่าจะใส่เข้าไปในรูด้านข้าง (side hole) ของ DJ stent ได้ง่ายกว่าและทำการใส่เข้าไปในไตจนพ้นส่วนที่งอของ DJ stent แล้วจึงนำ guidewire ออก เพื่อป้องกันไม่ให้ปลายแข็งของ guidewire ทะลุเนื้อไต ส่วนวิธีการใส่แบบ retrograde จะต้องทำ retrograde pyelogram ก่อนที่จะเริ่มและมีการใส่ guidewire คาไว้ในท่อไต โดยที่จะใส่ DJ stent หลังจากที่เย็บผนังด้านหลังเสร็จแล้ว โดยใส่ over the guidewire ย้อนกลับขึ้นมาทางท่อปัสสาวะ แต่ในกรณีนี้ต้องมีการเตรียม flexible cystoscope เพื่อที่จะตรวจเช็คตำแหน่งสายในกระเพาะปัสสาวะระหว่างใส่สายเพื่อป้องกันไม่ให้ DJ stent หลุดเข้าไปในท่อไต

ในบางครั้งการต่อ ureteroureterostomy ที่มีความตึง อาจใช้ buccal graft มาช่วยในการซ่อมสร้าง โดยทำเป็น augmented anastomosis โดยเย็บด้านหลังติดกัน และ spatulate ทางด้านหน้าแล้วใช้ buccal graft มาช่วยคลุมทางด้านหน้าที่ยังมีช่องโหว่ (รูปที่ 2)

รูปที่ 2 *ขั้นตอนการผ่าตัด ureteroureterostomy โดยใช้ buccal graft ช่วย (วาดโดย พญ.สุทธิรัตน์ สะระวงษ์)*

การดูแลหลังผ่าตัด ureteroureterostomy สามารถนำสายสวนปัสสาวะออก 1-2 วันหลังผ่าตัด ส่วนท่อระบายสามารถนำออกได้ 2-3 วันหลังผ่าตัด ถ้าปริมาณที่ออกมาน้อย ในกรณีที่ท่อระบายออกเยอะให้ตรวจ creatinine จากท่อระบาย ถ้าเป็นน้ำปัสสาวะรั่วซึมแนะนำให้ใส่สายสวนปัสสาวะกลับเข้าไปก่อน ถ้าใส่สายสวนแล้วปริมาณน้ำปัสสาวะที่รั่วซึมยังมากอยู่ อาจจะต้องพิจารณาใส่สาย PCN เพื่อช่วยระบายน้ำปัสสาวะจากในกรวยไต หลังจากที่ผู้ป่วยกลับบ้านไปแล้วจะนัดมาทำ cystoscopy เพื่อนำสาย DJ stent ออกประมาณ 4-6 สัปดาห์หลังการผ่าตัด

Transuretero-ureterostomy

ในกรณีที่ท่อไตเสียหายจนไม่สามารถซ่อมสร้างได้ด้วยการฝังท่อไตลงไปที่กระเพาะปัสสาวะ (uretero-neocystostomy) หรือว่ากระเพาะปัสสาวะมีขนาดเล็กจนไม่สามารถทำ Boari flap สามารถทำ transuretero-ureterostomy ซึ่งจะเป็นการนำท่อไตข้างที่มีพยาธิสภาพข้ามไปเชื่อมต่อกับท่อไตอีกข้างที่ดี โดย Higgins[11] ตีพิมพ์วิธีการผ่าตัดนี้ในมนุษย์ตั้งแต่ปี ค.ศ.1935 โดยข้อห้ามเด็ดขาด (absolute contraindication) ของหัตถการนี้คือการที่ความยาวของท่อไตข้างที่มีพยาธิสภาพไม่ยาวพอที่จะไปเชื่อมต่อกับท่อไตอีกข้าง ส่วนข้อห้ามรอง (relative contraindication) คือ การที่มีประวัติเป็นนิ่วหรือมะเร็งชนิดที่เกิดจากเยื่อบุท่อไต หรือเป็น retroperitoneal fibrosis หรือมีภาวะไตอักเสบเรื้อรัง (chronic pyelonephritis) หรือมีการบาดเจ็บต่อท่อไตจนมีพังผืดเป็นวงกว้าง หรือมีพังผืดจากการผ่าตัด aortoiliac vascular หรือเคยมีการฉายรังสีในช่องท้องมาก่อน หรือมีมะเร็งในอุ้งเชิงกรานที่มีโอกาสจะเกิดซ้ำและลุกลามไปยังท่อไตอีกข้างได้ และถ้ามีการ reflux ขึ้นมาในท่อไตข้างที่ดีต้องมีการผ่าตัดแก้ไขภาวะ reflux นี้ด้วย[12]

ในส่วนของเทคนิคการผ่าตัดนั้นการใส่ DJ stent หรือ ureteric catheter จะทำให้สะดวกต่อการหาท่อไต แต่ในศัลยแพทย์หลายท่านอาจจะมองว่าไม่จำเป็น การจัดท่าผู้ป่วยจัดเป็นท่านอนหงาย (supine) โดยอาจมีการหนุนบริเวณสะโพกให้ hyperextend เล็กน้อย และใส่สายสวนปัสสาวะในบริเวณผ่าตัดเพื่อที่จะสามารถใส่น้ำเข้าไปในกระเพาะปัสสาวะ ในกรณีที่กระเพาะปัสสาวะขยายได้มากเพียงพอ อาจจะเปลี่ยนวิธีการผ่าตัดเป็น Boari flap เพื่อลดการเกิดปัญหาที่ท่อไตอีกข้าง การลงมีดเป็นแบบ midline เมื่อเข้าช่องท้องแล้วจึงทำการตลบลำไส้เล็กขึ้นข้างบนและทำการตลบลำไส้ใหญ่ทั้งสองข้างเพื่อที่จะหาท่อไต เลาะท่อไตข้างที่มีพยาธิสภาพให้ยาวมากที่สุดโดยสามารถเลาะจนถึงกรวยไตและทำการสงวนเนื้อเยื่อรอบๆ ท่อไตให้มากที่สุด และพยายามสงวนหลอดเลือด gonadal ให้ติดไปกับท่อไต ถ้าสามารถทำได้ เปิดช่องบน sigmoid mesentery ข้ามหลอดเลือด inferior vena cava และ aorta เพื่อนำท่อไตข้ามไปฝั่งตรงข้าม โดยสามารถข้ามไปที่ระดับเหนือหรือใต้ต่อ inferior mesenteric artery แนะนำให้ข้ามไปเหนือต่อหลอดเลือดเส้นนี้เพื่อป้องกันไม่ให้ท่อไตถูกกดทับจากหลอดเลือดนี้ในอนาคต หลังจากนั้นทำการเลาะท่อไตข้างที่ดีให้เหนือกว่าระดับที่มีพยาธิสภาพขึ้นมาประมาณ 5 เซนติเมตร พยายามเลาะแต่พอดีเพื่อรักษาหลอดเลือดที่มาเลี้ยงท่อไต เลาะด้านข้างของท่อไตข้างดีเพื่อดึงเข้ามาด้าน medial ให้มากขึ้นเพื่อลดแรงตึงของรอยต่อ หลังจากนั้นทำการเปิดท่อไตข้างดีตรงจุดที่จะทำการเชื่อมต่อที่บริเวณ anteromedial site ประมาณ 1.5 เซนติเมตร และ spatulate

ท่อไตข้างที่มีพยาธิสภาพให้พอดีกันและเย็บเชื่อมต่อ หลังจากนั้นใส่ DJ stent ผ่านจากกรวยไตข้างที่มีพยาธิสภาพข้ามผ่านจุดเชื่อมต่อและผ่านลงไปในกระเพาะปัสสาวะ (รูปที่ 3) โดยเทคนิคการตรวจสอบว่าปลายสาย DJ stent ลงไปในกระเพาะปัสสาวะหรือไม่นั้นได้มีกล่าวไว้ข้างต้นแล้ว ทำการใส่ท่อระบายช่องท้องและทำการเย็บปิดช่องท้องตามขั้นตอน ส่วนการดูแลผู้ป่วยหลังผ่าตัดนั้นคล้ายคลึงกับการทำ ureteroureterostomy ดังที่ได้กล่าวไว้ข้างต้นแล้ว

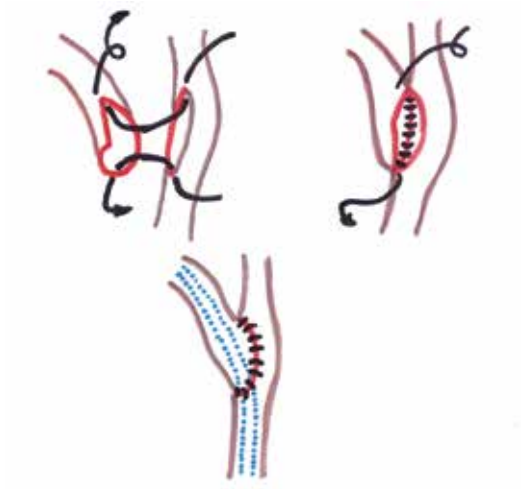

รูปที่ 3 *ขั้นตอนการผ่าตัด transuretero-ureterostomy (วาดโดย พญ.สุทธิรัตน์ สะระวงษ์)*

Hendren และคณะ[13] ได้รายงานการทำ transureteropyelostomy โดยทำในกรณีที่ท่อไตข้างที่มีพยาธิสภาพมีความยาวไม่เพียงพอ จึงทำการต่อท่อไตเข้าไปที่บริเวณกรวยไตของไตอีกข้างซึ่งจะช่วยย่นระยะและทำให้รอยเชื่อมต่อไม่ตึงได้ ในรายงานเดียวกันนี้มีการใช้ลำไส้ส่วน jejunum มาเชื่อมต่อกรวยไตทั้งสองข้าง

การทำ transuretero-ureterostomy มีข้อเสียคือ ต้องมีการนำท่อไตข้างที่มีพยาธิสภาพไปเชื่อมต่อกับท่อไตอีกข้างที่เป็นท่อไตข้างดี อาจจะทำให้ท่อไตข้างดีมีปัญหาตามมาซึ่งจะทำให้ไตวายได้ เนื่องจากน้ำปัสสาวะถูกระบายเข้าไปที่ท่อไตข้างเดียวกัน อย่างไรก็ตามมีการศึกษาที่ทำในผู้ป่วยจำนวนมากพบว่าอัตราการเกิดภาวะแทรกซ้อนไม่มาก โดยการศึกษาของ Iwaszko และคณะ[14] ในผู้ป่วยจำนวน 63 รายและมีการติดตามผู้ป่วยเฉลี่ย 5.8 ปี พบว่ารอยเชื่อมยังคงสภาพไว้ได้มากกว่าร้อยละ 90 ซึ่งสอดคล้องกับการศึกษาอื่นๆ[15-17] โดยมีปัสสาวะรั่วซึม (urine leak) เป็นภาวะแทรกซ้อนที่พบมากที่สุด 6 ราย ซึ่งแก้ไขโดยการใส่สาย DJ stent นานขึ้น ผู้ป่วยอีก 6 รายที่ต้องได้รับการส่องกล้องหรือผ่าตัดแก้ไขจุดตีบ ผู้ป่วย 1 รายได้รับการใส่สาย DJ stent ในระยะยาวและมีผู้ป่วย 1 รายที่ได้รับการตัดไตออกทั้งสองข้าง

ในส่วนของการผ่าตัดส่องกล้องนั้นได้มีการรายงานความสำเร็จในสองการศึกษา[18, 19] อย่างไรก็ตามเป็นเทคนิคที่ต้องใช้ประสบการณ์การผ่าตัดเป็นอย่างมาก และยังไม่มีข้อมูลในการติดตามผู้ป่วยในระยะยาว

Ileal ureter

ในกรณีที่ท่อไตมีพยาธิสภาพยาวตลอดแนวจนไม่สามารถซ่อมสร้างได้ สามารถใช้เนื้อเยื่อส่วนอื่นเข้ามาทดแทน โดยลำไส้เล็กส่วน ileum เป็นส่วนที่นิยมใช้ เนื่องจากศัลยแพทย์คุ้นเคยกับการทำ ileal conduit การทำ ileal ureter ใช้หลักการเดียวกันโดยนำลำไส้เล็กต่อระหว่างท่อไตหรือกรวยไตกับกระเพาะปัสสาวะ

ข้อห้ามของการทำ ileal ureter คือ ค่า creatinine มากกว่า 2 มิลลิกรัมต่อเดซิลิตร กระเพาะปัสสาวะทำงานผิดปกติหรือมีการอุดกั้นของทางเดินปัสสาวะส่วนล่าง มีพยาธิสภาพที่บริเวณลำไส้เล็ก เช่น inflammatory bowel disease หรือเคยฉายรังสีบริเวณลำไส้

เตรียมลำไส้ก่อนการผ่าตัดด้วย mechanical bowel preparation และ oral antibiotic จัดท่าผู้ป่วยให้อยู่ในท่านอนหงาย ใส่สายสวนปัสสาวะใน field ผ่าตัด ลงมีดแบบ long midline ตลบลำไส้ใหญ่ข้างที่ท่อไตมีพยาธิสภาพโดยเปิดที่ white line of Toldt เลาะหาท่อไตและวัดระยะที่ต้องใช้ลำไส้เล็กที่จะมาเชื่อมต่อระหว่างท่อไตกับกระเพาะปัสสาวะ เตรียมลำไส้เล็กส่วน ileum โดยให้ห่างจาก iliocecal valve อย่างน้อย 15 เซนติเมตร เพื่อป้องการเกิด vitamin 12 และ bile malabsorption เลือกส่วนของลำไส้เล็กตามหลอดเลือดที่มาเลี้ยงบน mesentery โดยแนะนำให้เลือกส่วนของลำไส้ให้เกินกว่าระยะที่วัดเล็กน้อยเพื่อป้องกันไม่ให้ตึง สามารถตัดออกได้ในกรณีที่ยาวเกินไป พยายามตัด mesentery ให้ยาวที่สุดเพื่อที่จะสามารถดึงลำไส้มาที่บริเวณท่อไตได้โดยง่ายและลดแรงตึงขณะเชื่อมต่อ หลังจากนั้นนำลำไส้ส่วนที่จะทดแทนท่อไตลอดผ่านช่องของ colonic mesentery ที่สร้างขึ้นมาใหม่ โดยในกรณีที่เป็นท่อไตข้างขวา สามารถตลบ cecum ขึ้นมาและนำลำไส้ส่วนที่จะทดแทนท่อไตลอดใต้ต่อ cecum ก่อนที่ทำการเชื่อมต่อลำไส้กับท่อไตควรตรวจสอบว่าทิศทางของลำไส้เป็น iso-peritalsis ซึ่งเป็นกลไกป้องกันการเกิด reflux หลังจากนั้นทำการล้างลำไส้ด้วยน้ำเกลือจนใส การเชื่อมต่อท่อไตกับลำไส้สามารถทำได้ทั้งแบบ end-to-end หรือ end-to-side โดยทำเป็น refluxing anastomosis เพื่อลดโอกาสการตีบของรอยเชื่อมต่อ ในกรณีที่ไม่เหลือท่อไตเลยสามารถต่อลำไส้เข้ากับกรวยไตโดยตรงได้ และในกรณีที่กรวยไตมีพยาธิสภาพจนไม่สามารถใช้เชื่อมต่อได้สามารถทำการต่อแบบ ileocalicostomy โดยการตัดเนื้อไตส่วน lower pole เพื่อเปิด lower pole calyx และนำมาเชื่อมต่อกับลำไส้ การเชื่อมต่อส่วนปลายของลำไส้เข้ากับกระเพาะปัสสาวะ พิจารณาทำ psoas hitch หรือ Boari flap เพื่อลดความยาวของลำไส้และลดแรงตึงของรอยเชื่อมต่อ ไม่แนะนำให้ทำการต่อลำไส้เข้ากับท่อไตส่วนปลายที่เหลือเนื่องจากมีโอกาสเกิดการตันของมูกที่ท่อไตส่วนปลายได้ง่าย แนะนำให้ใส่ DJ stent เบอร์ใหญ่เพื่อช่วยระบายน้ำปัสสาวะและทำ cystostomy เพื่อป้องกันการเกิดสายสวนปัสสาวะตันจากมูกของลำไส้ และยังคงคาสาย PCN ไว้ก่อนในกรณีที่มีการใส่มาก่อนหน้านี้ (รูปที่ 4)

ในกรณีที่มีพยาธิสภาพที่ท่อไตทั้งสองข้าง การทำ ileal ureter สามารถทดแทนท่อไตทั้งสองข้าง โดยทำการเชื่อมต่อเป็นรูป reverse 7 (รูปที่ 5) โดยต่อลำไส้ด้าน proximal end เข้ากับท่อไตหรือกรวยไตข้างซ้ายและวางแนวลำไส้ลอดใต้ colonic mesentery และต่อท่อไตหรือกรวยไตข้างขวาเข้ากับลำไส้ส่วนกลางและนำ distal end ของลำไส้ไปเชื่อมต่อกับกระเพาะปัสสาวะ

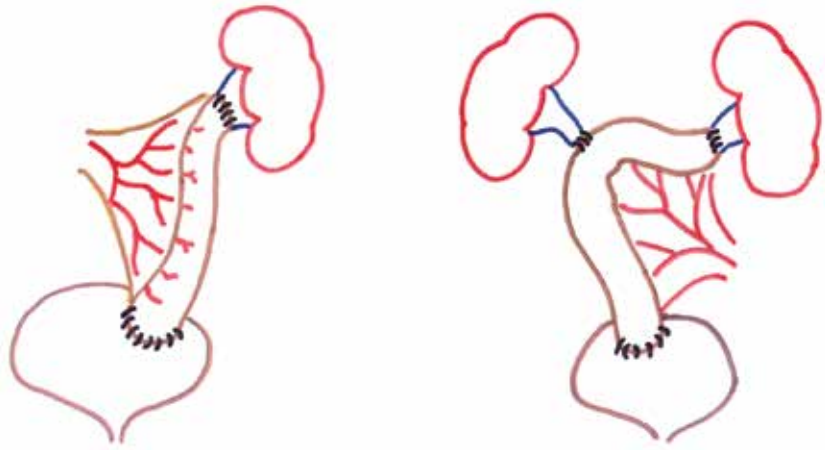

รูปที่ 4 *(ซ้าย) แสดงการเชื่อมต่อของ ileal ureter (วาดโดย พญ.สุทธิรัตน์ สะระวงษ์)*

รูปที่ 5 *(ขวา) แสดงการเชื่อมต่อแบบ reverse 7 (วาดโดย พญ.สุทธิรัตน์ สะระวงษ์)*

มีการพัฒนา ileal ureter รูปแบบใหม่ คือ Yang-Monti tube (รูปที่ 6) ซึ่งเป็นการนำลำไส้เล็กความยาว 2-3 เซนติเมตรมาตัดเปิดด้าน anti-mesentery แล้วนำมาเย็บม้วนเป็นท่ออีกแนว จะทำให้เส้นผ่าศูนย์กลางที่เล็กลง แต่ได้ความยาวมากขึ้นโดยยาวประมาณ 8-10 เซนติเมตร ในกรณีที่ต้องใช้ความยาวที่มากขึ้นสามารถทำ Yang-Monti tube เป็น double หรือ triple Yang-Monti tube ได้ ข้อดีคือ ได้ท่อไตส่วนที่ทดแทนในขนาดที่ใกล้เคียงกับท่อไตเดิม ซึ่งจะทำให้สามารถสร้าง non-refluxing anastomosis กับกระเพาะปัสสาวะได้ และพื้นที่ผิวของลำไส้ที่นำมาใช้ในเทคนิคนี้น้อยกว่า ileal ureter ทำให้การดูดซึมน้ำปัสสาวะน้อยกว่าและมีปัญหาด้านเกลือแร่ที่น้อยลง

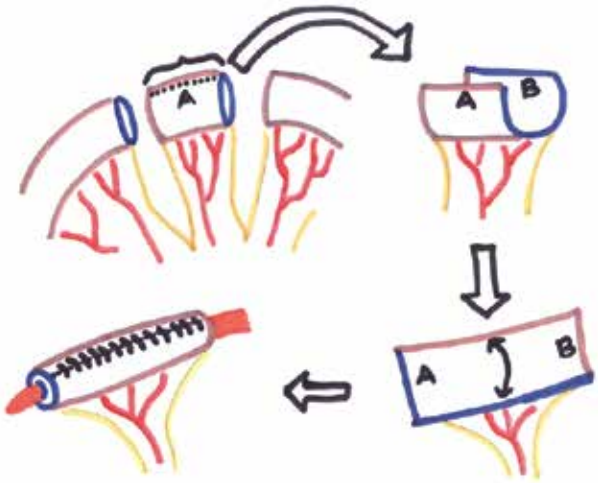

รูปที่ 6 *ขั้นตอนการผ่าตัด Yang-Monti tube (วาดโดย พญ.สุทธิรัตน์ สะระวงษ์)*

การดูแลหลังผ่าตัดของการผ่าตัด ileal ureter ให้ถอดสายสวนปัสสาวะออกเมื่อท่อระบายออกน้อยและปัสสาวะใสและไม่มีการอุดตันของมูก คาสาย cystostomy ไว้ 14 วัน แล้วจึงทำ retrograde cystography ถ้าไม่มีการรั่วซึมและผู้ป่วยสามารถปัสสาวะได้หลังจากรัดสาย cystostomy จึงค่อยถอดสาย cystostomy ออก แล้วจึงนัดผู้ป่วยมาทำ antegrade pyelography ทางสาย PCN เพื่อประเมินว่าไม่มีการรั่วซึมของปัสสาวะที่รอยเชื่อมต่อและปัสสาวะไหลลงสู่กระเพาะปัสสาวะได้ดี จึงค่อยทำการถอด DJ stent ออกและรัดสาย PCN ไว้อีก 1-2 สัปดาห์ แล้วจึงถอด PCN ออกเมื่อไม่มีปัญหาเรื่องการอุดตัน การติดเชื้อหรืออาการปวดบริเวณสีข้าง

ภาวะแทรกซ้อนของการทำ ileal ureter มีดังต่อไปนี้ คือ การมีปัสสาวะรั่วซึม มีการอุดกั้นของ ileal ureter จากการบวม การหักพับหรือการมีมูก การขาดเลือดของส่วน ileal ureter การมีปัญหาด้านเกลือแร่จากการดูดซึมของน้ำปัสสาวะใน ileal ureter โดยถ้าการทำงานของไตยังดีอยู่จะมีปัญหาด้านนี้น้อย แต่ในกรณีที่มีปัญหาด้านเกลือแร่อย่างเฉียบพลันต้องคำนึงถึงภาวะการอุดกั้นของ ileal ureter นอกจากนี้มีรายงานว่ามีการเกิดมะเร็งขึ้นใน ileal ureter 4 ราย[20] ดังนั้นจึงต้องมีการตรวจส่องกล้องติดตามเป็นระยะๆ หลังจากทำ ileal ureter ไปได้ 3 ปี

Buccal graft ureteroplasty

การผ่าตัดแก้ไขท่อไตตีบบริเวณส่วนต้นและส่วนกลางที่มีพยาธิสภาพยาวทำได้ยาก ในอดีตการรักษาส่วนใหญ่มักจะลงเอยด้วยการผ่าตัดทำ ileal ureter หรือ autotransplantation ซึ่งมีโอกาสเกิดภาวะแทรกซ้อนเกี่ยวกับลำไส้หรือหลอดเลือดได้มาก การทำ buccal graft urethroplasty ในภาวะท่อปัสสาวะตีบ (urethral stricture) ได้สำเร็จและมีผลลัพธ์ที่ดี จึงมีการคิดค้นวิธีการผ่าตัดแก้ไขท่อไตที่มีจุดตีบแนวยาวโดยการใช้ buccal graft ureteroplasty เสริมเข้าไป (onlay) ตามแนวตีบเพื่อให้ท่อไตกว้างขึ้น หรือในกรณีที่รอยตีบแคบมากจนไม่เหลือเนื้อท่อไตที่ดีก็สามารถทำการตัดพยาธิสภาพออกและทำ augmented anastomotic ureteroplastyได้ โดย buccal graft นั้นต้องมีฐานที่มีเลือดมาเลี้ยงให้เพียงพอ ซึ่งส่วนใหญ่มักจะใช้ omental flap เย็บคลุมบริเวณที่เป็น buccal graft (รูปที่ 7) หากไม่สามารถใช้ omental flap อาจจะใช้ perirenal fat หรือ psoas muscle เป็นฐานแทนได้

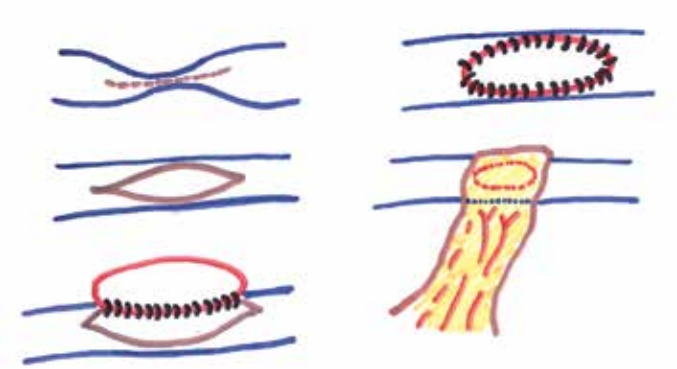

รูปที่ 7 *ขั้นตอนการผ่าตัด buccal graft ureteroplasty (วาดโดย พญ.สุทธิรัตน์ สะระวงษ์)*

โดยหลาย ๆ การศึกษา[21-26] ยังมีจำนวนผู้ป่วยไม่มากแต่มีผลการรักษาในระยะสั้นและกลางที่ดี การศึกษาของ JH Naude และคณะ[26] ซึ่งทำเป็นการผ่าตัดแบบเปิดหน้าท้องในผู้ป่วย 6 ราย ทั้ง 6 รายมีรอยเชื่อมต่อที่กว้างและน้ำปัสสาวะสามารถไหลลงสู่กระเพาะปัสสาวะได้ นอกจากนี้ยังมีการศึกษาของ Zhao และคณะ[25] ที่ทำโดยใช้หุ่นยนต์ช่วยผ่าตัดในผู้ป่วย 19 ราย จุดเด่นของการศึกษานี้ คือ ใช้ intravascular indocyanine green (ICG) ช่วยประเมินท่อไตส่วนที่ทำการผ่าตัดและ omental flap ว่ามีเลือดมาเลี้ยงได้เพียงพอ โดยมีการติดตามไปเฉลี่ย 26 เดือน พบว่าร้อยละ 95 ของผู้ป่วยยังไม่มีท่อไตตีบซ้ำ

Ureterocalicostomy

ใช้รักษาภาวะกรวยไตตีบหรือท่อไตส่วนบนตีบเป็นทางยาวในผู้ป่วยที่มี intrarenal pelvis ขนาดเล็ก และเป็น salvage technique ในผู้ป่วยที่ไม่ประสบความสำเร็จในการทำ pyeloplasty มาหลาย ๆ ครั้ง เทคนิคคือ เลาะเปิดไตเพื่อให้เข้าหา lower pole และทำการตัดเนื้อไตที่ lower pole ออก เพื่อให้เห็น intrarenal pelvis หลังจากนั้นทำการเลาะและ spatulate ท่อไตส่วนบนไปทางด้าน lateral ใส่ stent เย็บท่อไตต่อกับ pelvis แบบ interrupted โดยที่ยังไม่ต้องผูกเพื่อให้เห็นรอยเชื่อมต่อให้ชัดเจน เมื่อเย็บครบวงจึงไล่ผูกไหมทีละเส้น นำเนื้อเยื่อไขมันรอบ ๆ ไตมาคลุมรอยเชื่อมต่อ อัตราความสำเร็จอยู่ในช่วงร้อยละ 70-100[27, 28]

Autotransplantation

การทำ autotransplantation นั้นทำในกรณีที่ผู้ป่วยเหลือไตเพียงข้างเดียวและมีพยาธิสภาพที่ไม่สามารถรักษาได้ด้วยวิธีอื่นแล้ว โดยหลักการผ่าตัดนั้นคล้ายคลึงกับการผ่าตัดเปลี่ยนไต ทำการตัดไตโดยให้เหลือหลอดเลือดและท่อไตให้ยาวที่สุด นำไตที่ตัดออกมาทำ bench surgery และต่อไตโดยต่อหลอดเลือดของไตเข้ากับ iliac vessel และต่อท่อไตกับกระเพาะปัสสาวะ ในกรณีความยาวท่อไตไม่เพียงพอสามารถนำกรวยไตต่อเข้ากับกระเพาะปัสสาวะได้โดยตรงหรือทำ psoas hitch หรือ Boari flap ช่วย

ในการศึกษาของ Moghadamyeghaneh และคณะ[29] ซึ่งมีการติดตามผู้ป่วยที่ได้รับการผ่าตัด autotransplantation จำนวน 817 ราย พบว่ามีเพียงร้อยละ 10 ที่มี kidney graft failure สอดคล้องกับอีก 2การศึกษา[30, 31] ที่มีการติดตามผู้ป่วยนาน 6 และ 8 ปีตามลำดับ พบว่ายังมี kidney graft ที่ยังทำงานถึงร้อยละ 80-90 โดยที่มีอัตราการตายที่ต่ำเพียงร้อยละ 1.3 แต่มีภาวะแทรกซ้อนค่อนข้างสูงร้อยละ 46 โดยภาวะแทรกซ้อนที่พบบ่อย คือ ปัญหาเลือดออกและลำไส้กลับมาทำงานช้า (ileus) ซึ่งการศึกษานี้สรุปว่า การทำ autotransplantation สมควรทำในสถาบันที่มีประสบการณ์มากพอเนื่องจากมีภาวะแทรกซ้อนจากการผ่าตัดค่อนข้างมาก

Renal descensus

การทำ renal descensus ถูกคิดค้นโดย Popescu[32] ในปี ค.ศ.1964 หัตถการนี้จะช่วยลดระยะที่หายไปจาก

พยาธิสภาพบริเวณท่อไตส่วนบนได้ 5-8 เซนติเมตร โดยวิธีการทำ renal descensus จะทำโดยการเลาะไตโดยรอบให้หลุดออกจาก perinephric fat เพื่อที่จะดึงให้ไตลงมาและทำการเย็บไตส่วน lower pole โดยใช้ไหมละลายเข้ากับกล้ามเนื้อใน retroperitoneal space โดยระยะที่จะสามารถดึงไตลงมาได้มากน้อยเพียงใดจะถูกกำหนดโดยหลอดเลือด renal vein การทำ renal descensus อาจจะใช้ร่วมกับการทำ ureteroureterostomy หรือ Boari flap หรือหัตถการอื่น ๆ เพื่อช่วยลดระยะและช่วยลดความตึงของรอยเชื่อมต่อของท่อไต

Boari flap

เทคนิคการผ่าตัด Boari flap นั้นได้มีการใช้อย่างแพร่หลายในการรักษาการบาดเจ็บหรือการตีบของท่อไตส่วนกลางถึงส่วนปลาย สามารถทดแทนท่อไตได้ 12-15 เซนติเมตร โดยที่มีการรายงานว่าใช้รักษาพยาธิสภาพที่ท่อไตส่วนบนได้[33-35] อาจจะทำร่วมกับ renal descensus เพื่อลดระยะและลดความตึงของรอยเชื่อมต่อ ในการศึกษาของ Li และคณะ[34] สามารถรักษาการบาดเจ็บของท่อไตส่วนที่หายไปได้มากกว่า 20 เซนติเมตร โดยมีการใช้ spiral bladder flap ที่เป็น bladder flap รูปตัว S โดยต้องมีการเก็บสงวนหลอดเลือดหลักที่มาเลี้ยง flap คือ superior vesical artery ความกว้างของฐาน flap 2-3 เซนติเมตร ซึ่งแตกต่างจากปกติที่ต้องมีความกว้างของฐาน flap อย่างน้อย 4 เซนติเมตร และในการศึกษานี้ได้มีการทำ renal descensus ร่วมด้วยทุกเคส และมีการใช้ omental flap มาคลุมรอบ ๆ Boari flap เพื่อเพิ่มหลอดเลือดที่มาเลี้ยงให้มากที่สุด

Nephrectomy

ถึงแม้ไม่เกี่ยวกับการผ่าตัดซ่อมสร้างท่อไตโดยตรงและมักไม่ใช่เป็นตัวเลือกแรกในการแก้ไขท่อไต แต่อาจพิจารณาในกรณีที่มีผ่าตัดร่วมกับการแก้ไขเส้นเลือด abdominal aortic aneurysm หรือมี vascular prosthesis ร่วมด้วย ซึ่งอาจมีภาวะน้ำปัสสาวะรั่วซึม เกิด urinoma, sepsis หรือ graft infection ตามมาได้ หรือหากไตมีความบกพร่องด้านการทำงานอาจเลือกการตัดไต อีกประการคือในการผ่าตัดกรณีที่มีความยากและมีความเสี่ยงต่อชีวิตหรือมีความเสี่ยงต่อปัญหาภาวะแทรกซ้อนที่รุนแรงตามมาได้ และถึงแม้ว่าจะมีการตัดสินใจที่จะผ่าตัดซ่อมสร้างท่อไต แต่ควรมีการพูดคุยกับผู้ป่วยและญาติก่อนผ่าตัดทุกครั้ง ถึงโอกาสในการตัดไต หากไตด้านตรงกันข้ามปกติดี

สรุป

การผ่าตัดซ่อมสร้างท่อไตส่วนบนนั้นมีเทคนิคให้เลือกใช้ได้หลากหลายตั้งแต่การส่องกล้อง (endourologic option) การเย็บเชื่อมต่อท่อไตโดยตรง การต่อท่อไตไปด้านตรงกันข้าม การใช้ buccal graft การใช้ลำไส้เล็กมาช่วยไปจนถึงการทำ autotransplantation ซึ่งทุก ๆ เทคนิคมีความคล้ายคลึงในหลักการการซ่อมสร้างคือ พยายามตัดพยาธิสภาพออกให้ได้มากที่สุด การสงวนหลอดเลือดที่มาเลี้ยงท่อไตให้มากที่สุด การเย็บรอยเชื่อมต่อให้ water tight

และไม่มีแรงตึงโดยใช้ไหมละลาย การใช้สายระบายท่อไต โดยการตัดสินใจว่าจะเลือกผ่าตัดด้วยเทคนิคใดนั้นไม่ได้มีแนวทางที่ตายตัว การเลือกใช้สมควรพิจารณาตามลักษณะของพยาธิสภาพ ลักษณะของผู้ป่วยและที่สำคัญที่สุดคือประสบการณ์และความชำนาญของศัลยแพทย์

เอกสารอ้างอิง

1. Demirtaş A, Güleser AS, Sönmez G, Demirtaş T, Tombul Ş T. Two-step treatment model for the adult patients with an obstructed kidney functioning below 10% of its capacity: a pilot study. Clinical and experimental nephrology 2020;24(2):185-9.
2. Zhang S, Zhang Q, Ji C, Zhao X, Liu G, Zhang S, et al. Improved split renal function after percutaneous nephrostomy in young adults with severe hydronephrosis due to ureteropelvic junction obstruction. The Journal of urology 2015;193(1):191-5.
3. Knight RB, Hudak SJ, Morey AF. Strategies for open reconstruction of upper ureteral strictures. The Urologic clinics of North America 2013;40(3):351-61.
4. Wenzler DL, Kim SP, Rosevear HM, Faerber GJ, Roberts WW, Wolf JS Jr. Success of ureteral stents for intrinsic ureteral obstruction. Journal of endourology 2008;22(2):295-9.
5. Chung SY, Stein RJ, Landsittel D, Davies BJ, Cuellar DC, Hrebinko RL, et al. 15-year experience with the management of extrinsic ureteral obstruction with indwelling ureteral stents. The Journal of urology 2004;172(2):592-5.
6. Goldfischer ER, Gerber GS. Endoscopic management of ureteral strictures. The Journal of urology 1997;157(3):770-5.
7. Byun SS, Kim JH, Oh SJ, Kim HH. Simple retrograde balloon dilation for treatment of ureteral strictures: etiology-based analysis. Yonsei medical journal 2003;44(2):273-8.
8. Richter F, Irwin RJ, Watson RA, Lang EK. Endourologic management of benign ureteral strictures with and without compromised vascular supply. Urology 2000;55(5):652-7.
9. Singal RK, Denstedt JD, Razvi HA, Chun SS. Holmium:YAG laser endoureterotomy for treatment of ureteral stricture. Urology1997;50(6):875-80.
10. Conlin MJ, Gomella LG, Bagley DH. Endoscopic ureteroureterostomy for obliterated ureteral segments. The Journal of urology1996;156(4):1394-9.
11. Higgins CC. Transuretero-ureteral anastomosis: report of a clinical case11 read before the forty-sixth annual meeting of the American Association of Genitourinary Surgeons. The Journal of urology 1935;34(5):349-55.
12. Barry JM. Surgical atlas transureteroureterostomy. BJU international 2005;96(1):195-201.
13. Hendren WH, Hensle TW. Transureteroureterostomy: experience with 75 cases. The Journal of urology1980;123(6):826-33.
14. Iwaszko MR, Krambeck AE, Chow GK, Gettman MT. Transureteroureterostomy revisited: long-term surgical outcomes. The Journal of urology 2010;183(3):1055-9.

15. Joung JY, Jeong IG, Seo HK, Kim TS, Han KS, Chung J, et al. The efficacy of transureteroureterostomy for ureteral reconstruction during surgery for a non-urologic pelvic malignancy. Journal of surgical oncology 2008;98(1):49-53.

16. Noble IG, Lee KT, Mundy AR. Transuretero-ureterostomy: a review of 253 cases. British journal of urology 1997;79(1): 20-3.

17. Pesce C, Costa L, Campobasso P, Fabbro MA, Musi L. Successful use of transureteroureterostomy in children: a clinical study. European journal of pediatric surgery 2001;11(6):395-8.

18. Kaiho Y, Ito A, Numahata K, Ishidoya S, Arai Y. Retroperitoneoscopic transureteroureterostomy with cutaneous ureterostomy to salvage failed ileal conduit urinary diversion. European urology 2011;59(5):875-8.

19. Piaggio LA, González R. Laparoscopic transureteroureterostomy: a novel approach. The Journal of urology 2007;177(6): 2311-4.

20. Austen M, Kälble T. Secondary malignancies in different forms of urinary diversion using isolated gut. The Journal of urology 2004;172(3):831-8.

21. Agrawal V, Dassi V, Andankar MG. Buccal mucosal graft onlay repair for a ureteric ischemic injury following a pyeloplasty. Indian journal of urology 2010;26(1):120-2.

22. Badawy AA, Abolyosr A, Saleem MD, Abuzeid AM. Buccal mucosa graft for ureteral stricture substitution: initial experience. Urology 2010;76(4):971-5.

23. Kroepfl D, Loewen H, Klevecka V, Musch M. Treatment of long ureteric strictures with buccal mucosal grafts. BJU international 2010;105(10):1452-5.

24. Sadhu S, Pandit K, Roy MK, Bajoria SK. Buccal mucosa ureteroplasty for the treatment of complex ureteric injury. The Indian journal of surgery 2011;73(1):71-2.

25. Zhao LC, Weinberg AC, Lee Z, Ferretti MJ, Koo HP, Metro MJ, et al. Robotic ureteral reconstruction using buccal mucosa grafts: a multi-institutional experience. European urology 2018;73(3):419-26.

26. Naude JH. Buccal mucosal grafts in the treatment of ureteric lesions. BJU international 1999;83(7):751-4.

27. Srivastava D, Sureka SK, Yadav P, Bansal A, Gupta S, Kapoor R, et al. Ureterocalicostomy for reconstruction of complicated ureteropelvic junction obstruction in adults: long-term outcome and factors predicting failure in a contemporary cohort. The Journal of urology 2017;198(6):1374-8.

28. Casale P, Mucksavage P, Resnick M, Kim SS. Robotic ureterocalicostomy in the pediatric population. The Journal of urology 2008;180(6):2643-8.

29. Moghadamyeghaneh Z, Hanna MH, Fazlalizadeh R, Obi Y, Foster CE, Stamos MJ, et al. A nationwide analysis of kidney autotransplantation. The American surgeon 2017;83(2):162-9.

30. Ruiz M, Hevia V, Fabuel JJ, Fernández AA, Gómez V, Burgos FJ. Kidney autotransplantation: long-term outcomes and complications. Experience in a tertiary hospital and literature review. International urology and nephrology 2017;49(11): 1929-35.

31. Duprey A, Chavent B, Meyer-Bisch V, Varin T, Albertini JN, Favre JP, et al. Editor's Choice - Ex vivo Renal Artery Repair with Kidney Autotransplantation for Renal Artery Branch Aneurysms: Long-term Results of Sixty-seven Procedures. European journal of vascular and endovascular surgery : the official journal of the European Society for Vascular Surgery 2016;51(6):872-9.

32. Popescu C. The surgeical management of postoperative ureteral fistulas. Surgery, gynecology & obstetrics 1964;119:1079-84.

33. Bowsher WG, Shah PJ, Costello AJ, Tiptaft RC, Paris AM, Blandy JP. A critical appraisal of the Boari flap. British journal of urology1982;54(6):682-5.

34. Li Y, Li C, Yang S, Song C, Liao W, Xiong Y. Reconstructing full-length ureteral defects using a spiral bladder muscle flap with vascular pedicles. Urology 2014;83(5):1199-204.

35. Mauck RJ, Hudak SJ, Terlecki RP, Morey AF. Central role of Boari bladder flap and downward nephropexy in upper ureteral reconstruction. The Journal of urology 2011;186(4):1345-9.

บทที่ 6

การผ่าตัดซ่อมสร้างท่อไตส่วนปลาย

Distal Ureter Reconstruction

ณัฐพงศ์ บิณษรี

กายวิภาคของท่อไตส่วนปลาย (anatomy of distal ureter)

ท่อไตเป็นอวัยวะที่ทำหน้าที่ในการระบายน้ำปัสสาวะลงมาที่กระเพาะปัสสาวะโดยมีการวางตัวอยู่หลัง peritoneum คืออยู่ในบริเวณ retroperitoneum ท่อไตนั้นเป็นอวัยวะที่มีลักษณะเป็นท่อกลมมีกล้ามเนื้ออยู่ใน retroperitoneum ซึ่งมีความยาวประมาณ 22-30 เซนติเมตร และมีเส้นผ่าศูนย์กลางประมาณ 1.5-6 มิลลิเมตร ท่อไตนั้นมีเส้นผ่าศูนย์กลางที่แคบอยู่ 3 ส่วน คือ ส่วน ureteropelvic junction (UPJ) ส่วนที่ทอดข้ามหลอดเลือด iliac และส่วนที่อยู่ใต้ผนังของกระเพาะปัสสาวะ (intramural ureter หรือ ureterovesical junction)[1-3]

ท่อไตประกอบไปด้วยชั้นต่างๆ โดยชั้นที่อยู่ในสุดคือ mucosa ชั้นถัดมาคือ lamina propia ต่อมาจะเป็นชั้นกล้ามเนื้อ ซึ่งมีสามชั้นย่อย (ด้านในมีการเรียงตัวเป็น longitudinal ชั้นกลางเป็น circular และชั้นนอกเป็น longitudinal) ชั้นนอกสุดจะเป็นชั้น adventitia โดยจะมี ureteral sheath หุ้มเอาไว้อีกชั้นทางด้านนอก

ท่อไตด้านล่างส่วนที่อยู่ใน pelvis นั้นมีความยาวประมาณ 15 เซนติเมตร โดยปกติจะมีการวางตัวข้ามหลอดเลือด common iliac ใกล้กับบริเวณ bifurcation ของ common iliac artery จากนั้นจะวิ่งลงและพุ่งไปทางด้าน lateral ตรงไปยัง ischial spine บนผนังของ pelvic wallโดยจะวิ่งมาทางด้านในใกล้กับ endopelvic fascia ข้างๆ แขนงของ hypogastric nerve ในผู้ชายนั้น vas deferens จะวิ่งวนไปทาง medial ข้ามท่อไต โดยจะวิ่งผ่าน ampulla ของ vas deferens และ seminal vesicle ขณะที่ในผู้หญิงท่อไตส่วนนี้จะวิ่งไปทางด้านหลังถึง ovary เพื่อจะรวมเป็น ovarian fossa จากนั้นจะผ่าน broad ligament และทอดข้าม uterine vessel จึงมักเรียกว่าเป็น water under bridge ในการมองทางด้าน sagittal ซึ่งจะห่างจากส่วน supravaginal ของ uterine cervix ประมาณ 1.5-2 เซนติเมตร

ในบริเวณส่วนปลายใกล้กับกระเพาะปัสสาวะ ท่อไตส่วนนี้จะถูกหุ้มด้วยกล้ามเนื้อที่เรียกว่า Waldeyer's sheath อาจเรียกว่าเป็น intramural segment ซึ่งมีความยาว 1.2-2.5 เซนติเมตร เนื้อเยื่อ Waldeyer's fascia จะรวมตัวกับกล้ามเนื้อ detrusor ป้องกันการไหลย้อนกลับของน้ำปัสสาวะขึ้นมาที่ไต เมื่อนำมาวาดภาพสามมิติจะเห็นได้ว่ามุมของท่อไตส่วนปลายนี้จะวางตัวเป็นลักษณะ anterolateral ซึ่งจะเห็นได้ชัดในการทำการหัตถการผ่านทาง retrograde direction

ท่อไตนั้นถูกหุ้มล้อมรอบไว้ด้วย ureteral sheath ซึ่งเป็นชั้น intermediate stratum ของ retroperitoneal tissue ซึ่งวางอยู่ใต้ peritoneum โดยด้านบนของท่อไต ureteral sheath จะรวมตัวกับชั้น adventitia กลายเป็น renal pelvis ส่วนด้านล่างจะไปรวมกับ Waldeyer's fascia แล้วกลายไปเป็นส่วนหนึ่งของกระเพาะปัสสาวะ โดยในผู้หญิง ureteral sheath มักไปอยู่ใกล้ติดกับหลอดเลือดดำ ureterovaginal และหลอดเลือดดำ vesicovaginal plexusในบริเวณ parametrium ทำให้การเลาะท่อไตส่วนล่างอาจทำได้ยากในการผ่าตัดทางนารีเวชกรรม ดังนั้นจึงอาจพบการบาดเจ็บ (injury) ตรงบริเวณดังกล่าวได้ง่ายจากการตัดไปโดน การจี้ด้วยความร้อน หรือการเลาะท่อไตซึ่งจะทำให้เกิดภาวะท่อไตขาดเลือดมาเลี้ยง (devascularization) และในที่สุดภาวะดังกล่าวทำให้เกิดพังผืดขึ้นได้ จึงกล่าวได้ว่าเมื่อไรก็ตามที่มีการเลาะไปที่ชั้น ureteral sheath มากเกินไปมักจะทำให้เกิดการอุดกั้นเกิดขึ้น (functional obstruction) เนื่องมาจาก ureteral sheath ทำหน้าที่เหมือนเป็นตัวกั้น (barrier) ให้กับชั้น adventitia ของท่อไตป้องกันการอักเสบ หรือลุกลามของเนื้องอกต่างๆ รวมถึงเป็นชั้นที่หลอดเลือดที่จะผ่านเข้ามาเลี้ยงท่อไตจะต้องผ่านบริเวณนี้เพื่อเข้ามาเลี้ยงท่อไตเป็นหลัก

หลอดเลือดแดงที่มาเลี้ยงท่อไตส่วนล่างนั้น อาจเรียกว่า uretero-subperitoneal arteries[4] ส่วนใหญ่มาจากหลอดเลือดแดง intermal iliac หรือ superior หรือ inferior vesical โดยกลุ่มหลอดเลือดดังกล่าวจะเข้ามาเลี้ยงจากด้าน lateral เป็นหลัก ซึ่งต่างจากท่อไตส่วนบนที่มักมีหลอดเลือดมาเลี้ยงจากทางด้าน medial โดยหลอดเลือดแดง uretero-subperitoneal นั้นจะแบ่งออกเป็นสองแขนงคือ subperitoneal และ ureteral artery หลอดเลือด ureteral artery นั้นจะแบ่งออกเป็น ascending branch ซึ่งจะวิ่งอยู่ในชั้น ureteral sheath และ วิ่งเข้าไปในชั้น adventitia ผ่านทาง secondary branch โดยมันจะไปวิ่งผ่านไปในชั้นนี้และเกิดการเชื่อมต่อกันเป็นร่างแห เพื่อให้มีหลอดเลือดมาเลี้ยงได้ทุกส่วน (freely anastomotic periureteral arterial plexus) อย่างไรก็ตามถ้ามีการเลาะบริเวณชั้นดังกล่าวหรือไปตัดบริเวณ plexus นี้ก็อาจทำให้ท่อไตตายได้โดยเฉพาะอย่างยิ่งการเลาะในการทำการผ่าตัดครั้งที่สอง (secondary operation) หรือ เคยเลาะมาก่อน (previously mobilized ureter) ดังนั้นการผ่าตัดควรทำการเก็บ ureter sheath ไว้ให้ได้มากที่สุดโดยเฉพาะถ้าจะเลาะท่อไตออกมาเป็นระยะยาวๆ ส่วนหลอดเลือด subperitoneal artery นั้นไปเลี้ยง periureteral tissue และบางส่วนของ peritoneum และมักไปเชื่อมกับหลอดเลือดใกล้เคียงเพื่อป้องกันการตาย ดังนั้นขณะทำการผ่าตัดควรหลีกเลี่ยงการเลาะ หลอดเลือดจากทางด้าน lateral เป็นหลักเพราะจะทำให้ท่อไตไม่มีเลือดมาเลี้ยง และจะทำให้ท่อไตตายและมีส่วนที่ต่อตีบแคบตามมา ส่วนหลอดเลือดดำนั้นจะมีการไหลกลับเข้าไปที่หลอดเลือดดำส่วน common iliac และ internal iliac (รูปที่ 1)

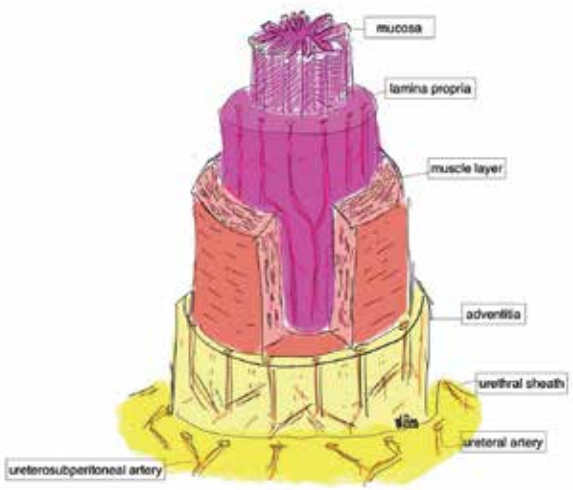

รูปที่ 1 กายวิภาคของท่อไต และหลอดเลือดที่มาเลี้ยงท่อไต

ดังนั้นในการผ่าตัดเกี่ยวกับท่อไตนั้น ควรมีความรู้เกี่ยวกับ ureter sheath กล้ามเนื้อของท่อไต และหลอดเลือดของท่อไตเนื่องจากเป็นหัวใจหลักในการรักษาเพื่อป้องกันการมีภาวะท่อตีบซ้ำที่อาจเกิดขึ้นได้ถ้าไม่คำนึงถึงปัจจัยดังกล่าว

พยาธิวิทยาและอุบัติการณ์การเกิดความเสียหายต่อท่อไต (etiology and epidemiology of ureter injury)

ความเข้าใจเกี่ยวกับกลไกของความเสียหายที่เกิดขึ้นกับท่อไต และ ปัจจัยของผู้ป่วยเป็นสิ่งสำคัญที่จะทำให้การผ่าตัดตัดต่อท่อไตประสบความสำเร็จได้ ความเสียหายของท่อไต (ureter injury) ที่เกิดขึ้นหรือภาวะอุดกั้นของท่อไต (ureter obstruction) นั้นอาจมีสาเหตุมากมายดังเช่น มะเร็งที่ท่อไต นิ่วในท่อไต การอุดกั้นของพังผืดที่ท่อไต (retroperitoneal fibrosis) การติดเชื้อที่ท่อไต ภาวะจากการฉายรังสี การเกิดอุบัติเหตุต่อท่อไตทั้งจาก trauma หรือ iatrogenic เป็นต้น ภาวะท่อไตตีบจากมะเร็งที่ท่อไตมักต้องทำการผ่าตัดนำทั้งไตและท่อไตออกดังนั้นการตัดต่อท่อไตมักกระทำในกรณีที่เป็นมะเร็งท่อไตชนิดความรุนแรงต่ำ (low grade) อย่างไรก็ตามสามารถแบ่งการตีบของท่อไตออกได้เป็นสองสาเหตุ สาเหตุแรกคือประเภทที่ท่อไตขาดเลือด (ischemic) ซึ่งมักเกิดขึ้นหลังการผ่าตัดพวก hysterectomy หรือจากการฉายรังสี (radiation) ในขณะที่สาเหตุที่สองมักไม่ได้เกิดจากภาวะที่ท่อไตขาดเลือด (nonischemic) คือมักเกิดจากการมีท่อไตตีบจากภาวะนิ่วที่ผ่านท่อไตแล้วทำให้ท่อตีบ ภาวะที่ท่อไตผิดปกติตั้งแต่แรกเกิด เป็นต้น

ภาวะท่อไตตีบจากการขาดเลือดนั้นมักจะสัมพันธ์กับการเกิด fibrosis และ scar formation ดังนั้นมักจะไม่ค่อยประสบความสำเร็จในการผ่าตัดแก้ไขโดยใช้วิธีการส่องกล้อง (endoscopy)[5] นอกเหนือจากนี้การเกิดภาวะตีบที่มีระยะท่อไตที่ตีบเป็นระยะยาวมาก มักมีสาเหตุมาจากการติดเชื้อดังเช่น โรควัณโรค (tuberculosis), โรค schistosomiasis, โรค amyloidosis, โรค malakoplakia, และโรค leukoplakia เป็นต้น[6] ดังนั้นการซักประวัติ และการตรวจร่างกายเป็นสิ่งสำคัญที่ต้องทำก่อนการรักษา

ภาวะท่อไตตีบที่ไม่ได้มีสาเหตุจากการขาดเลือด เช่น ภาวะท่อไตตีบที่เกิดจากความเสียหายต่อท่อไตแบบ iatrogenic นั้นมักสามารถทำการผ่าตัดโดยการส่องกล้องประสบความสำเร็จได้ดี จากการศึกษาพบว่าผลแทรกซ้อนจากการรักษาโดยการผ่าตัดส่องกล้องท่อไต (ureterorenoscopy) ทั่วๆ ไปนั้นอาจพบภาวะท่อไตทะลุได้ในอัตราร้อยละ 1-5 และมีร้อยละ 0.2 ต้องทำการผ่าตัดแบบเปิดเพื่อแก้ไขภาวะท่อตีบ และพบภาวะท่อตีบในภายหลังประมาณร้อยละ 5[7,8] ภาวะท่อไตตีบที่เกิดจากการผ่าตัดเกี่ยวกับ colorectal หรือ gynecological surgery นั้นพบระหว่างร้อยละ 0.1-7.6 และมากกว่าร้อยละ 80 มักไม่ได้เจอขณะทำการผ่าตัด9 จากการศึกษาพบว่าภาวะความเสียหายของท่อไตหรือกระเพาะปัสสาวะภายหลังการผ่าตัดส่องกล้องแบบ laparoscopic พบมากกว่าการผ่าตัดแบบเปิดในการผ่าตัด hysterectomy ถึง 2.5 เท่า[10] นอกจากนี้ด้วยการผ่าตัดโดยใช้หุ่นยนต์ช่วยการผ่าตัด (robotic surgery) ก็พบการเกิดความเสียหายต่อท่อไตได้ร้อยละ 1.7[11] ภาวะท่อไตตีบจาก iatrogenic นั้นอาจมีสาเหตุมาจาการใช้ไฟฟ้านำความร้อน (electro-coagulation) หรือ เครื่องมือที่ใช้ความร้อนแบบ ultrasonic หรืออุปกรณ์ staple หรืออุปกรณ์trocars เมื่อมีการตามปรึกษาเข้าไปช่วยผ่าตัดเนื่องจากพบภาวะที่สงสัยต่อการเกิดความเสียหายต่อท่อไต ศัลยแพทย์ระบบปัสสาวะควรเข้าใจถึงสาเหตุที่ทำให้เกิดความเสียหายต่อท่อไตก่อนที่จะตัดสินวิธีการรักษา ดังเช่น ถ้าเป็นจาก loop suture อาจทำการตัดออก หรือนำเอาออกตามปกติ แต่ถ้าเป็นการตัดท่อไตจากการการใช้อุปกรณ์ที่ทำให้เกิดความร้อนอาจต้องทำการตัดบริเวณรอบๆ ออกก่อนจนเห็นเนื้อเยื่อที่มีลักษณะสีแดงดีมีเลือดซึมออกมารอบๆ ดี ซึ่งบ่งบอกว่ามีหลอดเลือดไปเลี้ยงได้ดี นอกจากนี้ thermal effect อาจเกิดขึ้นหลังจากเกิดความเสียหายได้ในช่วงหลายๆ วันหลังผ่าตัด ดังนั้นการติดตามการรักษาต่อเป็นสิ่งจำเป็นที่ควรกระทำถ้านึกถึงภาวะที่เกิดจาก thermal effect

การประเมินผู้ป่วยก่อนทำการผ่าตัดซ่อมสร้างท่อปัสสาวะส่วนปลาย

การเตรียมตัวก่อนทำการผ่าตัดเป็นสิ่งสำคัญที่ต้องมีการประเมินเพื่อพิจารณาว่าวิธีการผ่าตัดแบบใดจะเหมาะกับผู้ป่วยรายไหน นอกจากนี้จำเป็นต้องรู้การวินิจฉัยที่ถูกต้องอย่างแน่ชัดก่อนเสมอ โดยจะต้องมีการพิจารณาถึงพยาธิสภาพของการที่มีท่อไตตีบ ตำแหน่งที่ท่อไตตีบ ความยาวของการตีบของท่อไต ลักษณะของการตีบของท่อไต รวมถึงการตีบนั้นมีที่บริเวณอื่นๆ ด้วยหรือไม่ นอกจากนี้การตัดต่อของท่อไตส่วนปลายมีความจำเป็นต้องพิจารณาถึงพยาธิสภาพ ลักษณะของกระเพาะปัสสาวะร่วมด้วย เนื่องจากกระเพาะปัสสาวะเป็นอวัยวะที่เป็นตัวแปรที่สำคัญในการตัดต่อท่อไตส่วนปลายเนื่องจากกระเพาะปัสสาวะเป็นอวัยวะที่ท่อไตจะถูกนำมาตัดต่อด้วย

การเตรียมตัวเกี่ยวกับท่อไต

1. การหาสาเหตุหรือการทราบถึงพยาธิสภาพของท่อไตส่วนปลายที่จะนำมาตัดต่อว่ามีสาเหตุมาจากอะไร ถือเป็นปัจจัยที่สำคัญที่สุด สามารถแบ่งเป็นสองสาเหตุหลักๆ คือ

1. สาเหตุจากการตีบของท่อไตส่วนปลายที่มีสาเหตุมาจากปัจจัยภายในท่อไต (intrinsic factor) เช่น การมีเนื้องอกหรือ มะเร็งในท่อไตส่วนปลาย (transitional cell carcinoma of distal ureter) การมีท่อตีบ (fibrosis) จากการที่เคยมีนิ่วในท่อไตมาก่อน การที่เคยมีประวัติการผ่าตัดส่องกล้องท่อไต (ureterorenoscopy) การสลายนิ่ว

(shockwave lithotripsy) มาก่อน เป็นต้น ซึ่งถ้ามีสาเหตุมาจากมะเร็งในท่อไต อาจต้องมีการทำการยืนยันโดยการตรวจเพิ่มเติมด้วยการผ่าตัดส่องกล้องท่อไตและนำชิ้นเนื้อมาตรวจ หรืออย่างน้อยควรมีการฉีดสีในกรวยไต (retrograde pyelogram) เพื่อเก็บปัสสาวะไปทำการตรวจทางพยาธิวิทยา (selective urine cytology) เพื่อวินิจฉัยให้แน่ชัดก่อน อย่างไรก็ตามถ้าไม่นึกถึงภาวะจากมะเร็งที่ท่อไตแต่คิดถึงภาวะท่อไตตีบจากพังผืดนอกจากประวัติที่ควรมีการซักถามสาเหตุดังได้กล่าวไว้แล้วนั้น ก็ควรจะมีการตรวจเพื่อดูสาเหตุที่อาจพบได้ไม่บ่อย เช่น การตรวจหาภาวะการอักเสบของท่อไตจากการติดเชื้อวัณโรคที่เกิดขึ้นที่ท่อไต เพราะถึงแม้ว่าเป็นภาวะที่พบได้ไม่บ่อยแต่ท่อไตตีบจากเชื้อวัณโรคเป็นภาวะที่พบได้ในกรณีที่มีการติดเชื้อวัณโรคของระบบปัสสาวะ ผู้ป่วยที่มีสาเหตุจากภาวะดังกล่าวควรมีการตรวจโดยการฉีดสีขึ้นไปที่ท่อไต และทำการเก็บปัสสาวะไปตรวจทางพยาธิวิทยา นอกจากนี้ถ้าไม่สามารถสรุปสาเหตุได้ชัด ก็ควรทำการผ่าตัดส่องกล้องท่อไต เพื่อให้ทราบถึงลักษณะของการตีบหรือการอุดกั้นได้แน่ชัดและนำชิ้นเนื้อไปตรวจได้ด้วย

2. สาเหตุที่สองคือ ปัจจัยจากภายนอก (extrinsic factor) คือการที่ท่อไตตีบจากการที่มีก้อนหรือเนื้องอกในบริเวณใกล้เคียงท่อไต เช่น บริเวณรังไข่ มดลูก ลำไส้ใหญ่ เป็นต้น ซึ่งภาวะดังกล่าวสามารถทราบได้จากการตรวจ เช่น อัลตร้าซาวด์ช่องท้อง เอกซเรย์ฉีดสีระบบปัสสาวะ (intravenous pyelogram) เอกซเรย์คอมพิวเตอร์ (computer tomography) หรือ เอกซเรย์คลื่นแม่เหล็กไฟฟ้า (magnetic resonance imaging) อย่างไรก็ตามผู้ป่วยบางรายอาจไม่สามารถทำเอกซเรย์ดังกล่าวได้เนื่องจากมีค่าการทำงานของไตผิดปกติ ซึ่งอย่างน้อยก็ควรมีการตรวจอัลตร้าซาวด์ทางช่องท้องหรือทางช่องคลอด เพื่อประเมินปัจจัยจากภายนอก

2. การประเมินการทำงานของไต (renal scan) เป็นสิ่งสำคัญที่ควรมีการประเมิน ถ้ามีภาวะหรืออาการที่บ่งบอกว่าไตข้างที่ท่อไตมีความผิดปกตินั้นอาจมีการทำงานน้อย เช่น เอกซเรย์หรืออัลตร้าซาวด์แสดงให้เห็นว่าเนื้อไตบางก็ควรจะพิจารณาทำการประเมินการทำงานของไต เนื่องจากถ้าไตข้างนั้นๆ มีการทำงานเหลืออยู่น้อยอาจไม่มีความจำเป็นที่จะทำการผ่าตัดตัดต่อท่อไต อย่างไรก็ตามพึงระลึกไว้เสมอว่าถ้ามีการประเมินการทำงานของไตขณะที่ท่อไตยังมีการอุดกั้นอยู่อาจได้ค่าการทำงานของไตที่ต่ำกว่าความเป็นจริงได้ ดังนั้นอาจมีการพิจารณาทำการระบายน้ำปัสสาวะจากไตข้างที่มีปัญหาก่อนการประเมินการทำงานของไต หรือ ถ้าค่าการทำงานของไตค่อนข้างต่ำแต่ยังคิดว่าไตอาจทำงานได้ดี อาจพิจารณาระบายน้ำปัสสาวะจากไตข้างนั้นๆ ก่อนแล้วประเมินการทำงานของไตซ้ำอีกครั้ง

นอกจากนี้ในผู้ป่วยเด็กที่มีภาวะปัสสาวะไหลย้อนกลับ (vesicoureteral reflux) อาจต้องมีการประเมินเพื่อพิจารณาดูพังผืดที่เกิดขึ้นซึ่งเป็นผลมาจากการไหลย้อนกลับของปัสสาวะไปยังไตก่อนทำการผ่าตัดด้วย

3. การรักษาเพื่อระบายน้ำปัสสาวะ (urinary diversion) เนื่องจากภาวะที่มีการอุดกั้นของปัสสาวะก็มีความสำคัญที่ต้องคำนึงถึง โดยมีข้อบ่งชี้ในการระบายน้ำปัสสาวะคือ ผู้ป่วยที่มีภาวะค่าการทำงานของไตขึ้นผิดปกติ หรือผู้ป่วยมีภาวะการอักเสบติดเชื้อที่ไม่สามารถควบคุมด้วยการให้ยาปฏิชีวนะ หรือไม่ตอบสนองต่อการให้ยาปฏิชีวนะ หรือผู้ป่วยมีอาการปวดเนื่องจากมีภาวะท่อไตอุดกั้นอย่างรุนแรงที่ควบคุมด้วยการรักษาโดยการทานยาไม่หาย ซึ่งการระบายน้ำปัสสาวะนั้นสามารถทำได้สองวิธีคือ การระบายน้ำปัสสาวะโดยการใส่สายดามท่อไต (DJ stent) หรือ การเจาะใส่ท่อระบายน้ำทางผิวหนังไปที่ไตโดยตรง (percutaneous nephrostomy) อย่างไรก็ตามถ้าผู้ป่วยมีภาวะอักเสบติดเชื้อ

รุนแรง (severe sepsis) ก็ควรพิจารณาทำการใส่ท่อระบายน้ำทางผิวหนังไปที่ไตโดยตรงซึ่งวิธีดังกล่าวยังมีข้อดีคือจะสามารถทำการฉีดสีผ่านทางสายดังกล่าวไปประเมินลักษณะของท่อไตที่ตีบได้อีกด้วย (antegrade pyelogram)

การเตรียมตัวเกี่ยวกับกระเพาะปัสสาวะ

อาจมีการประเมินโดยการส่องกล้องตรวจกระเพาะปัสสาวะ (cystoscopy) เพื่อดูความผิดปกติที่อาจเกิดขึ้นในผนังด้านในของกระเพาะปัสสาวะ เช่นมีเนื้องอกในกระเพาะปัสสาวะ ดูรูเปิดของท่อไตว่ามีก้อนผิดปกติโผล่ออกมาหรือไม่ และนอกจากนี้อาจทำการฉีดสีย้อนจากด้านท่อไตส่วนปลายขึ้นไปที่บริเวณท่อไตด้านบน (retrograde pyelogram) เพื่อหาสาเหตุไปพร้อมกันในครั้งเดียวกันได้ นอกจากนี้ยังควรมีการประเมินความจุของกระเพาะปัสสาวะ (bladder capacity) ในกรณีที่ผู้ป่วยมีอาการเกี่ยวกับทางเดินปัสสาวะที่ผิดปกติอย่างมาก (severe lower urinary tract symptoms) หรือมีประวัติที่มีความสัมพันธ์ว่าอาจมีความผิดปกติของกระเพาะปัสสาวะ เช่น ภาวะความจุของกระเพาะปัสสาวะน้อยกว่าปกติ (low capacity of bladder) ซึ่งควรมีการประเมินเกี่ยวกับลักษณะของกระเพาะปัสสาวะ เช่น ความจุของกระเพาะปัสสาวะ (capacity of bladder) โดยการทำฉีดสีเข้าในกระเพาะปัสสาวะ (cystogram) เป็นต้น การตรวจอื่นๆ เกี่ยวกับกระเพาะปัสสาวะ เช่น การตรวจปัสสาวะพลศาสตร์ (urodynamic) อาจพิจารณาทำในกรณีที่คิดว่าสาเหตุของการผ่าตัดตัดต่อท่อไตนั้นมีสาเหตุมาจากความผิดปกติของกระเพาะปัสสาวะร่วมด้วย เช่น ภาวะกระเพาะปัสสาวะบีบตัวผิดปกติจากระบบประสาททำงานผิดปกติ (neurogenic bladder) เป็นต้น

หลักการสำคัญในการทำการผ่าตัดเพื่อซ่อมสร้างท่อไต (ureteral reconstructive surgery)

1.	พยายามเก็บหลอดเลือดของท่อไตที่ชั้น adventitia ที่จะนำมาทำการตัดต่อโดยมีการเลาะอย่างระมัดระวัง
2.	เลาะขอบของท่อไต (debride) ที่มีปัญหาหรือที่ตีบให้กว้างและมีลักษณะที่บ่งบอกว่ามีเลือดมาเลี้ยงบริเวณดังกล่าวได้ดี เช่น มีเลือดออกบริเวณขอบๆ
3.	ตัดท่อไตให้กว้างมากขึ้นตามแนวขนานกับท่อไต (spatulate) ที่บริเวณขอบเพื่อให้ตรงบริเวณรอยต่อนั้นกว้างเพียงพอ
4.	รอยต่อที่เชื่อมระหว่างเนื้อเยื่อที่ทำการตัดต่อต้องเป็นชั้นของ mucosa ต่อกับ mucosa (mucosa-to-mucosa apposition) ซึ่งเป็นหลักการสำคัญสำหรับการเกิดการเชื่อมต่อกัน (healing) และ ลดการเกิดการรั่วของรอยต่อของน้ำปัสสาวะออกมา
5.	รอยต่อต้องมีลักษณะดังนี้ tension free และ water tight และควรมีการใส่ท่อด้ามท่อไตเสมอ พยายามไม่ให้มีการบิดของท่อไต (ureter torsion) ตรงบริเวณรอยต่อ หรือมีการหักงอของท่อไต (ureteral kinking)
6.	ใช้ไหมละลายในการเย็บรอยต่อเพื่อหลีกเลี่ยงการเกิด calcification หรือ นิ่วจาก การใช้ไหมเย็บแบบไม่ละลาย
7.	แยกบริเวณที่มีทำการตัดต่อออกจากบริเวณที่มีการอักเสบติดเชื้อ หรือ มีพังผืดโดยให้ใช้ tissue flaps มาปิดทับ
8.	วางท่อระบายหลังผ่าตัด (drain) ไว้บริเวณที่ทำการตัดต่อเสมอ เพื่อประเมิน และควบคุมการรั่วซึมของน้ำปัสสาวะที่อาจเกิดขึ้นภายหลัง

เทคนิคในการผ่าตัดซ่อมสร้างท่อไตส่วนปลาย และข้อบ่งชี้ในการใช้วิธีต่างๆ

การพิจารณาการผ่าตัดซ่อมสร้างท่อไตส่วนปลายนั้นในปัจจุบันมีวิธีการผ่าตัดได้หลายวิธี (ในบทนี้จะไม่ได้กล่าวถึงการผ่าตัดโดยการส่องกล้องผ่านทางท่อไต) โดยมีการผ่าตัดแบบต่างๆ แบ่งได้ตามวิธีดังต่อไปนี้

1. การผ่าตัดแบบเปิดตัดต่อท่อไตกับกระเพาะปัสสาวะ (ureteroneocystostomy)
2. Psoas hitch
3. Boari flap
4. การผ่าตัดโดยการส่องกล้องและการใช้หุ่นยนต์ช่วยผ่าตัด

การผ่าตัดแบบเปิดตัดต่อท่อไตกับกระเพาะปัสสาวะ (ureteroneocystostomy)

เป็นการผ่าตัดต่อท่อไตเข้ากับกระเพาะปัสสาวะ เพื่อรักษาภาวะที่มีท่อไตผิดปกติ โดยมีภาวะผิดปกติแยกได้เป็นสองลักษณะ คือ ภาวะที่ท่อไตตีบซึ่งมักพบในผู้ใหญ่อาจมีได้หลายสาเหตุ เช่น การอักเสบเป็นๆ หายๆ เรื้อรัง การอักเสบติดเชื้อ การมีท่อตีบจากนิ่ว การมีเนื้องอกที่บริเวณท่อไตส่วนปลาย ส่วนภาวะที่สองคือ ภาวะท่อปัสสาวะไหลย้อนกลับ ซึ่งมักพบในเด็ก

ข้อบ่งชี้ในการใช้วิธีการผ่าตัดดังกล่าวคือ มีระยะของท่อไตที่ห่างกับกระเพาะปัสสาวะอยู่ในช่วง 3 ถึง 4 เซนติเมตรโดยเทคนิคการทำสามารถทำได้ทั้งแบบ ป้องกันการไหลย้อนกลับ (anti-reflux anastomosis) หรือไม่ได้ป้องกันการไหลย้อนกลับ (reflux anastomosis) ในผู้ป่วยที่มีความผิดปกติจากการที่มีท่อปัสสาวะไหลย้อนกลับ (vesicourteral reflux) ให้ทำการผ่าตัดโดยวิธีแบบป้องกันการไหลย้อนกลับโดยการทำ tunneled anastomosis

ส่วนการผ่าตัดในผู้ใหญ่ที่มีสาเหตุมาจากท่อไตตีบสามารถทำการผ่าตัดแบบ non-tunneled anastomosis หรือ แบบ tunneled anastomosis ก็ได้ถ้าการไหลย้อนกลับไม่ทำให้เกิดอันตราย โดยพิจารณาจากสาเหตุที่ทำให้ท่อตีบ ถ้ามีความเสี่ยงสูงที่โรคยังไม่หายดี หรือโรคมีโอกาสเป็นซ้ำ หรือเนื้อเยื่อที่ทำการตัดต่อดูมีเหมือนมีหลอดเลือดมาเลี้ยงน้อย ก็ควรทำแบบ non-tunneled anastomosis

การจะเลือกผ่าแบบ reflux หรือ non-reflux anastomosis นั้นได้มีการทดลองมาตั้งแต่ในอดีตจนถึงปัจจุบันพบว่าไม่มีความแตกต่างอย่างมีนัยยะสำคัญในความต่างของการทำงานของไตหลังการผ่าตัด หรือ ความเสี่ยงในการมีท่อไตตีบซ้ำ นอกจากนี้ยังไม่ได้พบว่าการผ่าตัดแบบ non-reflux anastomosis นั้นจะลดการเกิดกรวยไตอักเสบในผู้ใหญ่ได้[12]

การลงแผลผ่าตัดสามารถเลือกได้ทั้งแบบผ่ากลางตัวด้านล่างต่ำกว่าสะดือ (low midline) หรือ แบบ Gibson incision หรือ แบบ Pfannenstiel ก็ได้โดยอาจพิจารณาจากแผลผ่าตัดเดิมที่เคยมีอยู่แล้ว ก็อาจจะลงแผลเดิม หรือกรณีที่คิดว่าอาจต้องมีการทำการผ่าตัดควบคู่ไปกับวิธีอื่นๆ เช่น psoas hitch หรือ Boari flap ก็อาจลงแผล เป็นแบบ Gibson เป็นต้น หลังจากเปิดแผลแล้วพิจารณาการผ่าตัดโดยทำแบบ extraperitoneal แต่ถ้ามีข้อห้ามก็อาจพิจารณาทำการผ่าตัดแบบเข้าช่องท้อง (intraperitoneal)

ขั้นตอนการผ่าตัดตัดต่อท่อไตแบบ ureteroneocystostomy

ขั้นตอนแรก: การลงตำแหน่งของแผลทั่วไปในการผ่าตัด

ตำแหน่งที่ทำการผ่าตัดขึ้นกับหลายปัจจัยดังได้กล่าวแล้ว อย่างไรก็ตามควรให้ผู้ป่วยนอนในท่านอนหงาย (supine) และควรมีอุปกรณ์ดันใต้บริเวณ pelvis หรือ บริเวณก้นของผู้ป่วยเพื่อให้บริเวณดังกล่าวแหงนขึ้น แนะนำให้ใส่สายสวนปัสสาวะหลังจากทำการปูผ้าสะอาดเรียบร้อยแล้ว

ลงแผลผ่าตัดส่วนมากมักลงเป็น Gibson incision หรือ Pfannenstiel incision แบบ extraperitoneal โดยเปิดตาม Langer's line ซึ่งอยู่บริเวณความสูงหนึ่ง fingerbreadth เหนือต่อ symphysis pubis เลาะลึกผ่านไปถึง anterior rectus abdominis จากนั้นตัดออกแล้วอาจแยกชั้นกล้ามเนื้อออกมาโดยการตัดหรือฉีกกล้ามเนื้อออกก็ได้ ส่วนด้าน medial ให้เลาะไปถึงกล้ามเนื้อ rectus จากนั้นแหวกออกเข้าสู่ชั้น extraperitoneal จากนั้นใช้ retractor ดึงเปิดและเลาะไปทานด้าน lateral เพื่อหากลุ่มหลอดเลือด iliac เพื่อใช้เป็นจุดสำคัญในการหาท่อไต (ureter) ถ้าหาจากด้านล่างไม่เจออาจพิจารณาขึ้นไปเลาะด้านบนโดยเลาะไปทางด้าน lateral ขึ้นไปด้านบนหน้าต่อกล้ามเนื้อ psoas อาจทำให้หาท่อไตได้ง่ายกว่าเพราะอาจเกิดจากมีพังผืดเกิดขึ้นบริเวณท่อด้านล่างมากก็ได้

หลังจากหาท่อไตได้แล้วให้เลาะท่อไตลงมายังบริเวณด้านล่างโดยพยายามเหลือเนื้อเยื้อชั้น adventitia เอาไว้ให้ได้มากที่สุด กล่าวคือให้เหลือเนื้อเยื่อรอบๆ ท่อไตให้ได้มากเพื่อให้มีหลอดเลือดมาเลี้ยงให้ได้มากที่สุด จากนั้นมาเลาะด้านกระเพาะปัสสาวะซึ่งอาจเริ่มโดยการใส่น้ำเกลือเข้าไปในกระเพาะปัสสาวะเพื่อประเมินรูปร่างของกระเพาะปัสสาวะเพื่อให้สามารถหาของเขตของกระเพาะปัสสาวะได้และง่ายต่อการเลาะและหาจุดที่จะทำการตัดต่อ

ขั้นตอนที่สอง: เทคนิคการผ่าตัดเพื่อตัดต่อท่อไตแบบ ureteroneocystostomy

การผ่าตัดตัดต่อท่อไตแบบ ureteroneocystostomy นั้นในกรณีที่เป็นการตัดต่อเพื่อป้องกันการไหลย้อนกลับของท่อไต อาจมีการเลาะท่อไตจากด้านใน (ureteral mobilization) ก่อน หลังจากนั้นค่อยทำการต่อท่อไตเข้ากับกระเพาะปัสสาวะ ซึ่งสามารถแบ่งตามเทคนิคการตัดต่อท่อไตแบบ ureteroneocystostomy ไว้ดังนี้

1. เทคนิคแบบ intravesical
    a. Suprahaital tunnel
        i. Politano-Lead better
    b. Infrahaital tunnel
        i. Glenn-Anderson
        ii. Cohen cross trigonal
2. เทคนิคแบบ extravesical
    a. Lich-Gregoir
    b. External Tunnel (Barry)
    c. Detrusorrhaphy (Hodgson-Firlit-Zaontz)

3. เทคนิคแบบ intra-extravesical
   a. Paquin

การเลาะท่อไต (ureteral mobilization) (รูปที่ 2)

กรณีที่ทำการผ่าตัดแบบ intravesical นั้นหลังจากทำการเปิดเข้าไปในกระเพาะปัสสาวะก็จะมีการเลาะท่อไตในกระเพาะปัสสาวะโดยทำดังต่อไปนี้

1. ทำการหา ureteric orifice ด้านที่จำทำการตัดต่อ จากนั้นใส่ feeding tube เบอร์ 3-5 Fr โดยใช้ไหมเย็บยึดไว้รอบๆ orifice ป้องกันการหลุดและเพื่อใช้ในการดึงติดกับท่อไต
2. เลาะ bladder urothelium เป็นวงรอบ orifice โดยใช้ electrocautery โดยเลาะเฉพาะชั้น mucosa

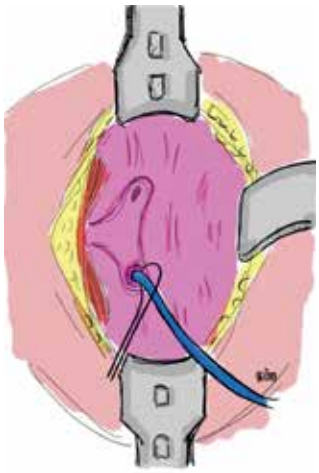

รูปที่ 2.1 *การเลาะท่อไต (ureteral mobilization)*

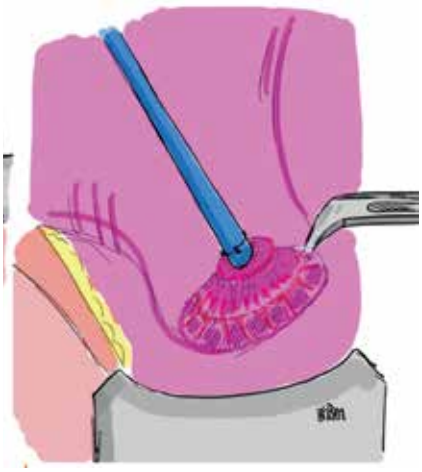

รูปที่ 2.2 *การใส่ท่อดามท่อไตก่อนการเลาะท่อไตและเลาะท่อไตรอบๆ orifice*

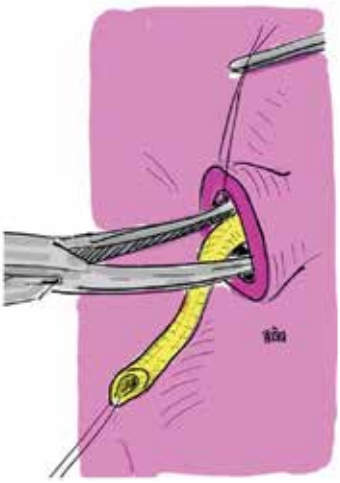

รูปที่ 2.3 *การใช้ cramp เลาะลึกลงไปรอบๆ ท่อไตด้านนอกกระเพาะปัสสาวะ*

3. เริ่มการเลาะรอบๆ อีกครั้งโดยใช้กรรไกร (sharp dissection) เริ่มบริเวณ Waldeyer's sheath ทางด้าน caudal ก่อนแล้วเลาะไปสุดรอบๆ orifice
4. เลาะท่อไตโดยการดึง traction สาย feeding tube โดยเลาะกล้ามเนื้อ detrusor แยกออกมาจาก Waldeyer's sheath ซึ่งอาจใช้ทั้งการเลาะแบบ blunt ร่วมกับ การใช้ electrocautery
5. ระวังการจี้แขนงหลอดเลือดเล็กๆ ของ superior vesical artery ซึ่งจะวิ่ง ตาม peritoneal reflection

เทคนิคแบบ Politano-Leadbetter (รูปที่ 3)

1. เริ่มเลาะท่อไตไปด้านนอกโดยใช้ right-angle cramp เลาะให้เกิดชั้นระหว่างด้านหน้าของท่อไตและด้านหลังของกระเพาะปัสสาวะโดยดึง feeding tube ไว้เพื่อให้เข้าไปเลาะได้ถูกทิศทาง
2. หลังจากเลาะไปจนท่อไตแยกได้ชัดเจนแล้วให้ใช้ right-angle cramp แหวกไปหาจุด neohiatus แล้วทำการใช้ electrocautery บริเวณปลายของ cramp เพื่อเปิดรูท่อไตกลับเข้ามาในกระเพาะปัสสาวะ
3. จากนั้นนำ cramp ดึงสายของไหมที่ผูกท่อไตไว้กับ feeding tube คล้องลอดนำปลายท่อไตไปเปิดเข้าใน neohiatus ทางด้านบน ระวังการดึงท่อไตให้ตึงไว้เพื่อป้องกันการหักมุมของท่อไต ซึ่งสามารถป้องกันได้โดยการเลาะท่อไตในขั้นแรกให้ได้ชั้นที่แยกกันชัดเจนก่อน
4. หลังจากดึงท่อไตขึ้นมาทางรูเปิดทางด้านบนแล้วทำการปิดชั้นกล้ามเนื้อ detrusor ของรูเปิด orifice เดิมไปก่อนแต่ไม่ต้องเย็บปิดชั้น mucosa
5. เลาะ submucosal tunnel เริ่มจาก neohiatus เลาะลงมาถึง orifice เดิมที่ทำการเย็บปิดกล้ามเนื้อ detrusor ผนังด้านหลังไว้แล้วโดยใช้กรรไกร tenotomy แบบ sharp cut จากนั้นดึงปลายของท่อไตกลับเข้ามาเปิดบริเวณ orifice เดิม
6. เลาะ spatulate ท่อไตด้าน anterior ให้กว้างมากขึ้นเพื่อให้สะดวกในการเย็บท่อไตเข้ากับผนัง mucosa ของกระเพาะปัสสาวะ
7. เย็บท่อไตด้านที่อยู่ปลายสุดเข้ากับผนังของกระเพาะปัสสาวะโดยเย็บ full thickness ของท่อไตเข้ากับ deep muscle และชั้น mucosa เข้ามาด้วย ส่วนด้านที่เหลือเย็บแค่ส่วนของ mucosa ของกระเพาะปัสสาวะเข้ากับ full thinckness ของท่อไต โดยใช้ chromic 5-0
8. เย็บปิดชั้น mucosa บริเวณ neohiatus โดยใช้ chromic 5-0
9. การเย็บปิดกระเพาะปัสสาวะนั้นชั้นแรกใช้ absorbable suture 3-0 เย็บ mucosa อีก ส่วนชั้น sero-muscular ใช้ absorbable suture 2-0

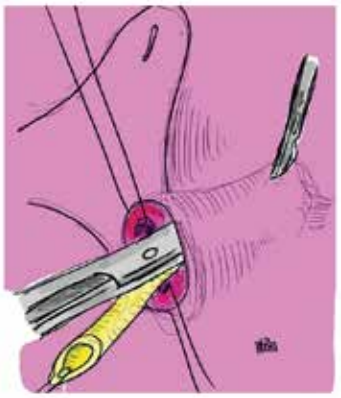

รูปที่ 3.1 การหาจุด neohiatus เหนือต่อจุดเดิม

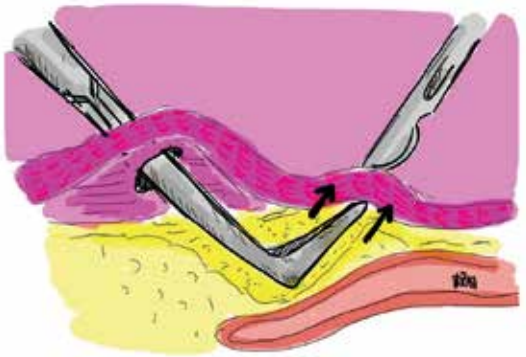

รูปที่ 3.2 การลอดปลายท่อไตกลับเข้ามาโดยให้ท่อไตอยู่ด้านหน้าของกล้ามเนื้อกระเพาะปัสสาวะ

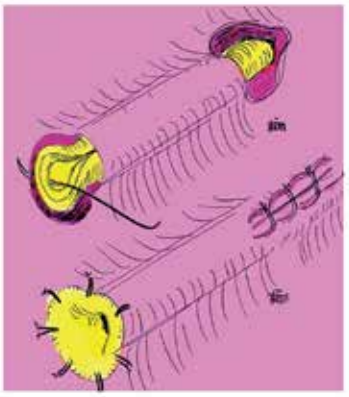

รูปที่ 3.3 การเย็บปิดรูท่อไตเย็บท่อไตด้านที่อยู่ปลายสุดเข้ากับผนังของกระเพาะปัสสาวะโดยเย็บ full thickness ของท่อไตเข้ากับ deep muscle และชั้น mucosa เข้ามาด้วย

เทคนิคแบบ Glenn-Anderson (รูปที่ 4)

1. หลังจากทำการเลาะท่อไตได้แล้ว (ureter mobilization) จะเริ่มทำการเลาะ submucosal tunnel โดยใช้กรรไกรตัด sharply เริ่มจากตำแหน่ง orifice เดิมเลาะลงไปด้าน bladder neckต่ำกว่า orifice เดิม จากนั้นเปิดตำแหน่ง new orifice เอาไว้
2. เลาะชั้นกล้ามเนื้อของกระเพาะปัสสาวะบริเวณส่วนบนของ orifice เดิมซึ่งวางตัวอยู่ด้านหลังของท่อไต โดยเลาะขึ้น cephalad ไปยังด้านต้นของท่อไต จากนั้นดึงท่อไตให้มาอยู่ด้านหน้าของชั้นกล้ามเนื้อกระเพาะปัสสาวะที่เลาะ หลังจากนั้นเย็บปิดกล้ามเนื้อที่เลาะเปิดไว้ เพื่อให้ท่อไตมาวางตัวอยู่ด้านหน้าของชั้นกล้ามเนื้อ
3. ใช้ clamp หนีบท่อไตส่วนปลายใต้ submucosa จาก new orifice แล้วจับปลายท่อไตมาเปิดวางบริเวณ new orifice จากนั้นทำการเย็บปิดรูเปิด new orifice เหมือนดังได้กล่าวไว้ในตอนต้น
4. เย็บปิดชั้น mucosa ของกระเพาะปัสสาวะ บริเวณที่เลาะเปิดไว้เพื่อคลุมท่อไต โดยใช้ chromic 5-0

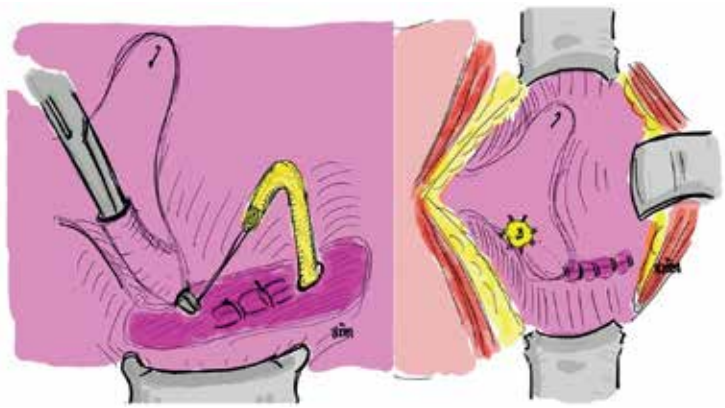

รูปที่ 4 เทคนิคการตัดต่อแบบ Glenn-Anderson คือรูเปิดใหม่อยู่ต่ำกว่า orifice เดิม

เทคนิคแบบ Cohen cross trigonal (รูปที่ 5)

1. หลังจากทำการเลาะท่อไตได้แล้ววิธีดังกล่าวนี้จะเริ่มทำการเลาะ submucosal tunnel โดยใช้กรรไกรตัด sharply เริ่มจากตำแหน่งบริเวณเหนือ orifice ด้านตรงข้ามโดยการใช้ไหมเย็บ hang ชั้น mucosa ไว้ แล้วทำการตัดเปิด mucosa ให้เป็น new hiatus จากนั้นให้ใช้กรรไกรตัด sharp cut ตัดแหวกไปตามแนวยาวกลับไปที่ orifice เดิมเป็นแบบไขว้ไปด้านตรงข้าม
2. เย็บปิดกล้ามเนื้อด้านหลังของท่อไตที่เลาะท่อไตขึ้นมา แล้วดึงท่อไตให้เข้าไปลอดใต้ mucosa ไปเปิดที่ new hiatus ด้านตรงข้าม
3. เย็บท่อไตเข้ากับกระเพาะปัสสาวะตามวิธีที่กล่าวแล้วข้างต้น

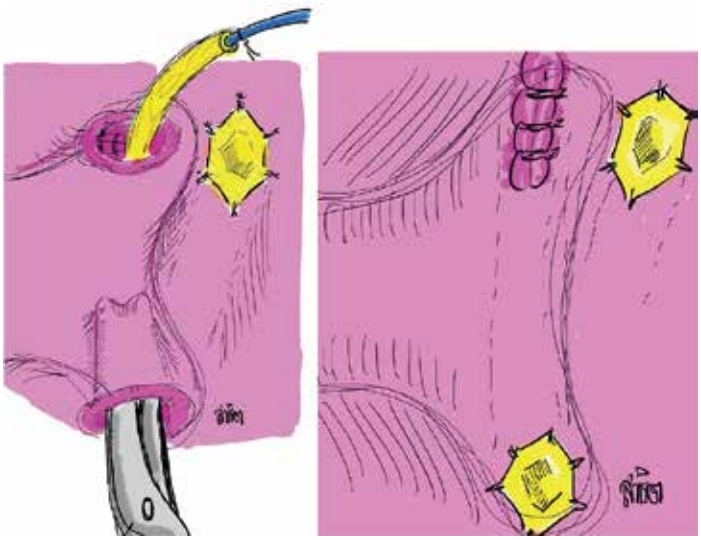

รูปที่ 5.1 และ 5.2 การตัดต่อแบบ Cohen cross trigonal

เทคนิคแบบ Lich-Gregior (รูปที่ 6)

เป็นการตัดต่อท่อไตที่ทำโดยวิธี extravesical approach หมายถึงไม่มีการเปิดกระเพาะปัสสาวะแบบแผลใหญ่ เพื่อเข้าไปตัดต่อด้านในของกระเพาะปัสสาวะ

1. เลาะเปิดเข้าผ่านชั้นผิวหนังเข้าไป extraperitoneal จากนั้นเลาะตามที่กล่าวไว้แล้วในเรื่องการเลาะท่อไตข้างต้น
2. ใส่น้ำเกลือผ่านสายสวนปัสสาวะเพื่อทำให้สามารถหาตำแหน่งของเขตของกระเพาะปัสสาวะได้ง่ายขึ้น
3. หาท่อไตและเลาะไปจนสุดถึงบริเวณที่ตีบหรือ เลาะไปถึงปลายสุดของท่อไต ซึ่งมักมีจุดที่ใช้เป็น landmark คือหลอดเลือด obliterated umbilical artery ซึ่งหลังจากตัดหรือผูกแล้วก็ใช้ vessel loop คล้องเพื่อป้องกันการเกิดความเสียหายกับท่อไต จากนั้นเลาะไปยัง bladder hiatus
4. เลาะท่อไตนอกชั้น Waldeyer's fascia ลงไปถึงชั้น mucosa ซึ่งจะเห็นเป็นเหมือนถุงบางๆ ของชั้น mucosa โป่งออกมาจากการเติมน้ำไว้ตั้งแต่แรก
5. ตัดกล้ามเนื้อ detrusor (detrusor flap) บริเวณที่อยู่ส่วนปลายของท่อไตแยกออกจากชั้น mucosa ตามแนวยาวย้อนขึ้นมาทางด้าน proximalเป็น submucosal tunnel โดยใช้ electrocautery เพื่อทำให้ท่อไตมีกล้ามเนื้ออยู่ด้านหลัง จากนั้นเย็บชั้น seromuscular ปิดทางด้านนอกทับท่อไตไว้

ในกรณีดังกล่าวใช้ในการรักษา ภาวะปัสสาวะไหลย้อนกลับ แต่ในกรณีที่ใช้ในการรักษาภาวะท่อไตตีบส่วนปลาย (stricture ureter) หรือ ตัดท่อไตออกในภาวะอื่นๆ อาจพิจารณาตัดท่อไตส่วนที่ต้องการเอาออกไปก่อน จากนั้นทำตามวิธีดังต่อไปนี้

1. เลาะท่อไตให้ไม่ตึงเกินไปโดยทำการลองประเมินความยาวของท่อไตกับส่วนของกระเพาะปัสสาวะว่าเหมาะสมกันไหม ถ้าไม่เหมาะสมหรือตึงเกินไปอาจพิจารณานำวิธีการตัดต่อท่อไตอื่นๆ มาช่วยร่วมด้วย เช่น psoas hitch หรือ Boari flap ดังจะได้กล่าวต่อไป
2. จับท่อไตส่วนที่เลาะไม่ให้หมุนบิด โดยให้อยู่ในตำแหน่งตามเดิม

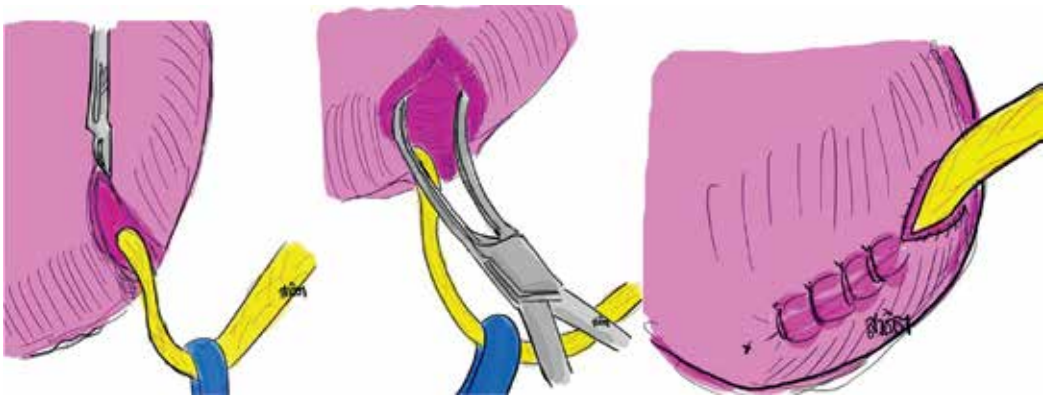

รูปที่ 6 *เทคนิคแบบ Lich-Gregior*

3. ผนังของกระเพาะปัสสาวะที่ใช้เลือกในการวางท่อไตนั้น อาจวางในตำแหน่งที่อยู่บริเวณ dome หรือ ต่ำลงมาด้าน lateral เล็กน้อย ไม่ควรออกมาทาง lateral มากเพราะอาจทำให้เกิดการหักงอของท่อไตขณะน้ำปัสสาวะเต็มได้ อย่างไรก็ตามถ้าอยู่บริเวณ dome ก็อาจจะยากต่อการติดตามการรักษาในอนาคตที่อาจต้องทำหัตถการอื่นต่อไป
4. เลาะ spatuate ท่อไตด้านที่อยู่ปลายสุดทางด้าน posterior เพื่อให้ส่วนที่กว้างที่สุดไปติดเข้ากับผนังกระเพาะปัสสาวะโดยการเย็บจะกล่าวถึงในกรณีการผ่าตัดเปลี่ยนไตในส่วนถัดไป
5. ใส่ท่อดามท่อไต (double J stent) ทุกครั้ง

เทคนิคแบบ External Barry (รูปที่ 7)

เป็นหนึ่งวิธีที่ใช้ในการเลาะที่มีที่ใช้ในการตัดต่อท่อไตกรณีการผ่าตัดเปลี่ยนไตโดยจะทำแบบ external

1. เย็บดึงผนังของกระเพาะปัสสาวะด้านที่อยู่ cephalad และ medial ต่อบริเวณที่จะตัดต่อ
2. เปิดสอง incisions เป็นลักษณะ transverse ขนาด 2 เซนติเมตรห่างกัน ประมาณ 3 เซนติเมตรเลาะเปิดเลยชั้นกล้ามเนื้อไปถึงชั้น mucosa โดยใช้ right-angle clamp เลาะให้เกิดชั้น submucosa ขึ้นระหว่างสองแผลนี้ บริเวณแผลที่เป็น neohiatus ให้เปิดชั้น mucosa ให้เป็นรู
3. นำท่อไตที่เลาะแล้วรอดผ่านแผลแรกด้าน cranial มาเปิดที่แผลที่สองที่เป็น neohiatus
4. เย็บโดยใช้ 4-0 polyglactin ผสานท่อไตทุกชั้นเข้ากับผนังของ mucosa ของกระเพาะปัสสาวะบริเวณ apex และที่ตำแหน่ง 3 และ 9 นาฬิกา
5. เย็บหนึ่งเข็มที่ 12 นาฬิกาแบบ horizontal mattress ผ่านทุกชั้นของกระเพาะปัสสาวะ (full thickness) โดยเย็บเริ่มที่ผนังของ serosa
6. หลังจากนั้นเย็บปิดชั้น seromuscular ทั้งหมดมาคลุมรอยต่อของท่อไตกับกระเพาะปัสสาวะด้วย 3-0 polyglactin

รูปที่ 7 *เทคนิคแบบ External Barry*

เทคนิคแบบ detrusorrhaphy (Hodgson-Frilit-Zoantz) (รูปที่ 8)

1. เลาะท่อไตลึกลงมาจนแยก seromuscular ออกจากชั้น mucosa โดยเลาะเหลือแต่ชั้น mucosa ให้เป็น circumferential รอบๆ ท่อไตส่วนปลาย
2. เย็บชั้น seromuscular ของทั้งกระเพาะปัสสาวะและท่อไต โดยใช้ 4-0 polyglactin สองเข็ม ที่ 5 และ 7 นาฬิกา เริ่มต้นเย็บเข็มแรกจากด้านนอกของกระเพาะปัสสาวะผ่าน serosa และ muscle ของกระเพาะปัสสาวะออกมาและไปเย็บ seromuscular ของท่อไตจากนั้นวกกลับเข้ามาทาง seromuscular ของกระเพาะปัสสาวะใกล้ๆ กับบริเวณที่ปักเข็มเข้าในตอนแรกให้มีลักษณะเหมือนการเย็บแบบ mattress จากนั้นทำการเย็บเข็มที่สองแบบเดียวกันที่บริเวณ 7 นาฬิกา
3. เย็บปิดชั้น seromuscular ของกระเพาะปัสสาวะ

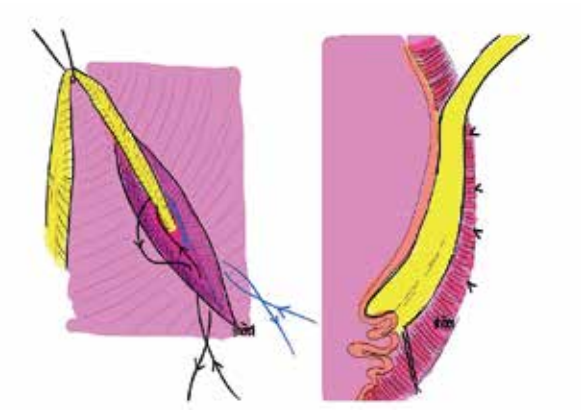

รูปที่ 8 *เทคนิคแบบ detrusorrhaphy (Hodgson-Frilit-Zoantz)*

การผ่าตัด ureteroneocystostomy ในกรณีสำหรับการผ่าตัดเปลี่ยนไต (kidney transplantation)

การผ่าตัดต่อท่อไตกับกระเพาะปัสสาวะ (ureteroneocystostomy) เป็นเทคนิคที่ควรทำในการต่อท่อไตเข้ากับกระเพาะปัสสาวะในกรณีที่มีการปลูกถ่ายไตถ้าผู้ป่วยที่รับไตมีกระเพาะปัสสาวะที่ปกติ คือ ความจุของกระเพาะปัสสาวะปกติอย่างไรก็ตามถ้าท่อไตที่นำมาต่อมีความยาวที่สั้น มีความผิดปกติของท่อไต เช่น มีแผลฉีกขาด อาจพิจารณาใช้เทคนิคอื่นๆ ช่วยร่วมด้วย เช่น การต่อท่อไตเข้ากับท่อไตเดิมของผู้ป่วย (ureteroureterostomy หรือ uretero-pyelostomy)[13] หรือ เทคนิค psoas hitch หรือ Boari flap เป็นต้น

ส่วนใหญ่แนะนำให้ทำการตัดต่อแบบ extraperitoneal (or extravesical?) และเป็นเทคนิค antireflux เพื่อป้องกันการไหลย้อนกลับของปัสสาวะที่อาจเกิดขึ้นทำให้มีการอักเสบติดเชื้อที่กรวยไต นอกจากนี้ควรทำการลอดท่อไตวางไว้ใต้ spermatic cord ในผู้ชาย หรือ round ligament ในผู้หญิงเพื่อป้องกันการกดทับทำให้มีท่อไตบวมใน

อนาคต โดยส่วนใหญ่มากกว่าร้อยละ 75 ทำโดยวิธี Lich-Gregoir[14] หรือ Ploitano-Leadbetter[15] หรือ Shanfield[16] หรือ Barry อย่างไรก็ตาม เทคนิค Lich-Gregoir ก็เป็นที่นิยมมากสุด[17]

1. เติมน้ำเกลือเขาไปในกระเพาะปัสสาวะผ่านทางสายสวนปัสสาวะ
2. หาตำแหน่งที่เหมาะสมที่จะวางท่อไต โดยตำแหน่งที่จะวางควรอยู่ด้านข้างและควรนำท่อไตมาวางดูตำแหน่งก่อนที่จะเปิดกระเพาะปัสสาวะเพื่อป้องกันให้ท่อไตไม่ตึงเกินไป (tension free)
3. พยายามหลีกเลี่ยงการเลาะบริเวณท่อไตที่นำมาต่อเนื่องจากท่อไตดังกล่าวต้องการหลอดเลือดลงมาเลี้ยงจากไตเท่านั้น
4. เลาะเปิดกระเพาะปัสสาวะทีละชั้นแยก mucosa กับ กล้ามเนื้อdetrusor ออกจากกัน โดยกล้ามเนื้อ detrusor ควรจะแยกจาก mucosa ประมาณ 2 เซนติเมตร
5. เย็บโดยใช้ไหม Vicryl เบอร์ 4 หรือ 5 เย็บระหว่าง mucosa ของกระเพาะปัสสาวะเข้ากับทุกชั้นของ ureter จนครบปิดรูทั้งหมด
6. ใส่สายดามท่อไต เบอร์ 6 Fr ยาว 12 เซนติเมตร[18]
7. จากนั้นเย็บปิดกล้ามเนื้อ detrusor มาคลุมทับท่อไตอีกชั้น เพื่อให้เกิดการป้องกันการไหลย้อนกลับ (antireflux mechanism)
8. ในกรณีที่มีท่อไตมากกว่าหนึ่งท่อ (double ureter)ไม่ควรเลาะแยก ท่อไตทั้งสองออกจากกันมาก เพราะจะทำให้หลอดเลือดที่ไปเลี้ยงเสียไป ควรเลาะแค่ส่วนปลายของท่อไตเท่าที่จำเป็นเพื่อใช้ในการต่อเข้ากับกระเพาะปัสสาวะเท่านั้น

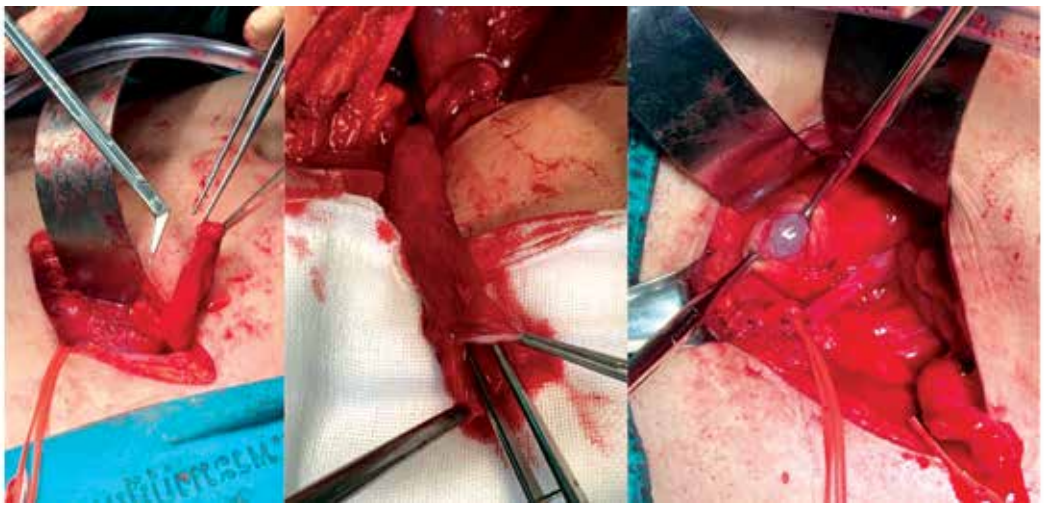

รูปที่ 9 *การตัดต่อท่อไตในกรณี extravesical technique ภาพซ้าย เปิดท่อไตให้กว้างขึ้น ภาพขวาเลาะเปิดกระเพาะปัสสาวะแบบ extravesical จนเห็น mucosa ชัดเจนดังรูปหลังจากใส่น้ำเข้าไปในกระเพาะปัสสาวะทำให้ง่ายต่อการเลาะ*

การผ่าตัด เทคนิค psoas hitch

เป็นหนึ่งในวิธีการตัดต่อเพื่อทำให้ความยาวของท่อไตยาวมากขึ้นซึ่งมักใช้ในกรณีมีความผิดปกติที่ท่อไตส่วนปลายโดยจะดึงกระเพาะปัสสาวะมาให้ติดกับกล้ามเนื้อ วิธีนี้มักจะนำไปใช้ร่วมกับการตัดต่อวิธีอื่นๆ เพื่อเพิ่มความยาวของท่อไตให้ไปต่อกับกระเพาะปัสสาวะโดยจะทำให้ช่องว่างมีความยาวน้อยลง

ปัจจุบันยังไม่มีข้อห้ามชัดเจนในการทำวิธีนี้แต่มี ข้อควรระวัง (relative contraindication) ในกรณีกระเพาะปัสสาวะมีความจุน้อยและไม่มีการบีบตัวได้ดี (small contracted bladder) หรือในกรณีที่เคยได้รับการฉายรังสีที่บริเวณนี้มาก่อน ส่วนข้อบ่งชี้ในการทำนั้นเช่น ท่อไตตีบส่วนปลาย การฉีกขาดของท่อไตส่วนปลาย (injury) หรือการที่ทำการตัดต่อท่อไตแบบ urteroneocystostomy แล้วความยาวยังไม่เพียงพอ[19-21] การผ่าตัดวิธีนี้นอกจากจะต้องประเมินขนาดของกระเพาะปัสสาวะแล้วในบางครั้งอาจมีความจำเป็นต้องตรวจ urodynamic ก่อนการทำผ่าตัดด้วยโดยมีวิธีลำดับการผ่าตัดดังต่อไปนี้

1. ผู้ป่วยควรนอนท่านอนหงาย และมีการหนุนใต้ iliac crest ด้านที่จะทำการผ่าตัด
2. ถ้าไม่มีความจำเป็นต้องเข้าในช่องท้องควรพิจารณาทำผ่าตัดแบบ extraperitoneum อาจลงแผลแบบ midline หรือ Pfannenstiel ก็ได้ แต่ถ้าเป็นการผ่าตัดที่เคยผ่าตัดมาก่อนแล้วให้พิจารณาเข้าทาง intraperitoneum
3. เข้าไปบริเวณ Retzius space แล้วเลาะส่วนของกระเพาะปัสสาวะให้ชัดเจนหลังจากใส่น้ำเกลือเข้าไปในกระเพาะปัสสาวะผ่านทางสายสวนปัสสาวะ 200 มิลลิลิตร (หรือขึ้นกับปริมาณความจุของกระเพาะปัสสาวะในรายนั้นๆ)
4. เลาะหาท่อไตโดยพยายามเก็บ ureteral sheath เพื่อป้องกันหลอดเลือดที่มาเลี้ยงตายจากนั้นแยก vas deference ออกจากท่อไตในผู้ชาย และ round ligament ในผู้หญิง
5. ตัดต่อท่อไตส่วนที่ตีบออกเพื่อประเมินความยาวของท่อไตที่จะต้องนำมาต่อ
6. ในส่วนของบริเวณกระเพาะปัสสาวะก่อนทำการเปิดกระเพาะปัสสาวะนั้นควรทำการประเมินกระเพาะปัสสาวะโดยการจับตรงบริเวณ dome เคลื่อนไปบริเวณ iliac vessels ด้านเดียวกัน เพื่อประเมินว่าความยาวเพียงพอหรือไม่
7. กรณีที่กระเพาะปัสสาวะยังเหมือนตึงอยู่อาจทำการเลาะออกจาก peritoneum และเลาะบริเวณ peri-vesical ฝั่งตรงข้าม
8. ตัดเปิดกระเพาะปัสสาวะบริเวณที่มีเส้นรอบวงกว้างมากสุดแบบ oblique incision และเย็บยก (hang) ไว้ทั้งสองข้าง โดยตัดความยาวประมาณครึ่งหนึ่งของความยาวกระเพาะส่วนที่กว้างที่สุด
9. หลังจากตัดเปิดเข้าไปในกระเพาะปัสสาวะอาจประเมินความยาวของกระเพาะปัสสาวะอีกครั้งโดยการใช้นิ้วดันจากกระเพาะปัสสาวะด้านในพุ่งไปยังบริเวณท่อไต กรณีที่ความยาวยังคงไม่พอ อาจพิจารณาตัดหลอดเลือดแดง superior vesical artery ของด้านตรงข้ามซึ่งเป็นแขนงแรกของหลอดเลือด internal iliac artery ที่พุ่งเข้ามาเลี้ยงบริเวณกระเพาะปัสสาวะ

10. หลังจากนั้นทำการเย็บส่วนของกระเพาะปัสสาวะโดยไม่ให้ลึกถึงชั้น mucosa เข้ากับกล้ามเนื้อ Psoas เย็บ 3-5 แผลเป็นลักษณะ simple suture และ เย็บยกไว้โดยยังไม่ต้องผูก ไหมที่ใช้ควรเป็นไหมละลายช้า เช่นพวก Vicryl ขนาด 2-0 เป็นต้น ควรจะข้าม psoas minor tendon ไม่รวมเข้าไปกับกล้ามเนื้อ psoas ด้วย และพยายามหลีกเลี่ยงไม่เย็บไปตรงบริเวณ genitofemoral nerve

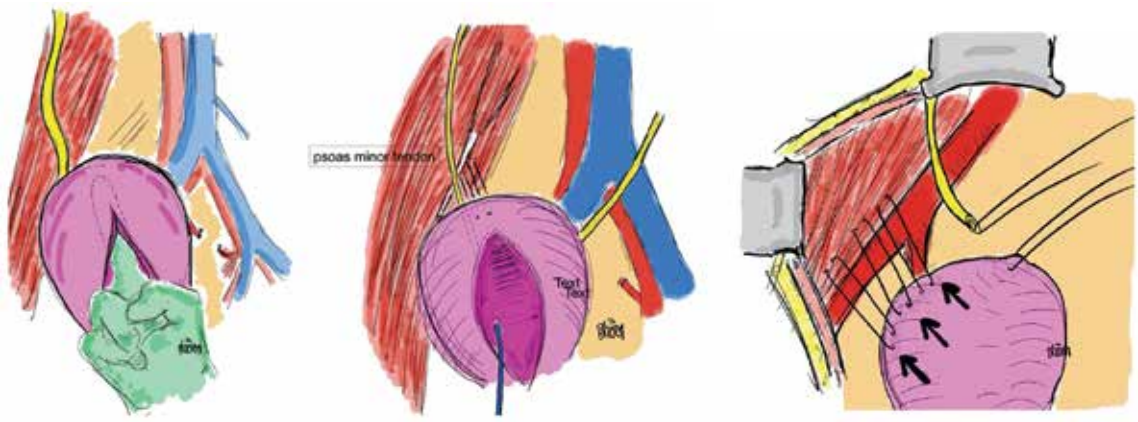

รูปที่ 10.1 *การตัดต่อเทคนิค psoas hitch*

รูปที่ 10.2 *เอกซเรย์หลังการตัดต่อเทคนิค psoas hitch*

11. นำท่อไตส่วนปลายมาทาบความยาวว่าเพียงพอหรือไม่ โดยเย็บกระเพาะปัสสาวะยึดเอาไว้ (hang) ตรงบริเวณ dome จากนั้น เลือกบริเวณ superolateral aspect ของ dome ของกระเพาะปัสสาวะเพื่อนำมาเปิดสำหรับการทำ ureteroneocystostomy ซึ่งบริเวณดังกล่าวเป็นบริเวณที่เหมาะสมมากกว่า lateral wall ของกระเพาะปัสสาวะ เพราะมีการ mobile ได้น้อยกว่าทำให้ไม่งอ (kink) ขณะที่มี bladder filling

12. ควรทำการเย็บท่อไตหลังจาก spatulate ด้าน anterior เข้ากับกระเพาะปัสสาวะแบบ non-refluxing แต่ไม่ได้เป็นของบังคับในทุกราย โดยลอดเข้ามาเย็บท่อไตเข้ากระเพาะปัสสาวะด้านในของกระเพาะปัสสาวะ
13. ใส่สายดามท่อไต (double J stent) ทุกกรณี
14. การเย็บให้เย็บปลายท่อไตด้านที่ยาวที่สุดเข้ากับกระเพาะปัสสาวะทั้งชั้น (รวมกล้ามเนื้อ detrusor ด้วย) อย่างน้อย 1 ครั้ง เพื่อป้องกันการดึงรั้งกลับของท่อไต จากนั้นเย็บขอบที่เหลือของกระเพาะปัสสาวะ โดยเย็บ เฉพาะชั้น mucosa ของกระเพาะปัสสาวะเข้ากับ ทุกชั้นท่อไต โดยใช้ ไหม 4-0 ทั้งรอบวง
15. หลังจากเย็บท่อไตเข้ากับกระเพาะปัสสาวะเรียบร้อยแล้ว จึงทำการผูกกล้ามเนื้อ psoas เข้ากับกระเพาะปัสสาวะที่เย็บดึงไว้ทั้งหมด โดยไม่ควรผูกให้ตึงมากเกินไป เพราะอาจทำให้เกิด psoas necrosis ได้
16. เย็บปิดกระเพาะปัสสาวะโดยเย็บอย่างน้อยสองชั้น ชั้นแรกเย็บเฉพาะชั้น mucosa ครั้งที่สองเย็บชั้น seromuscular ถ้ามีความเสี่ยงในการมีเลือดออกในกระเพาะปัสสาวะสูงเช่น ลักษณะของผิวของกระเพาะปัสสาวะไม่ค่อยดี อาจพิจารณาใส่สายระบายกระเพาะปัสสาวะมาออกที่หน้าท้องแบบชั่วคราว (suprapubic catheter)
17. คาสายสวนปัสสาวะอย่างน้อย 7-10 วัน ก่อนนำสายออกควรทำ cystogram ทุกราย
18. ถ้ามีการไหลรั่วซึมของปัสสาวะจากการเย็บเป็นสิ่งที่พบได้บ่อยในการผ่าตัดซึ่งสามารถทำการรักษาโดยการรอให้การรั่วซึมน้อยลงได้ แต่ต้องให้มีการ drainage ของปัสสาวะได้ดี คือ ต้องใส่สายสวนปัสสาวะนานกว่าปกติ ประเมินว่าสายระบายต่างๆ อยู่ในตำแหน่งที่ดี ไม่มีการขังของน้ำปัสสาวะ (urinoma) อย่างไรก็ตามพอการรั่วซึมดีขึ้นแล้ว ควรพิจารณาทำการตรวจทางรังสี เพื่อประเมินเรื่องท่อไตตีบในอนาคตได้

นอกจากการทำ simple urteroneocsytostomy แล้วการทำ psoas hitch จะสามารถเพิ่มความยาวของท่อไตได้อีก 5 เซนติเมตร นอกจากนี้ในการตัดต่อท่อไตแบบ Boari flap นั้นถ้ามีการทำ psoas hitch ร่วมด้วยจะทำให้ลดโอกาสของการเกิดหลอดเลือดไปเลี้ยงไม่พอ และการปัสสาวะทีอาจลำบากเนื่องจากมีการพับบิดของกระเพาะปัสสาวะจากการทำ Boari flap โอกาสในการประสบความสำเร็จในการทำ urteroneocystostomy ร่วมกับ psoas hitch นั้นสูงกว่าร้อยละ 85 จากการรายงานทั้งในเด็ก และผู้ใหญ่[22-25]

การผ่าตัด เทคนิค Boari flap

เป็นหนึ่งในการผ่าตัดเพื่อตัดต่อในกรณีที่ความยาวของท่อไตอยู่ไกลจากกระเพาะปัสสาวะมาก เริ่มมีการทำมาตั้งแต่ ปี ค.ศ. 1894 โดยทำในหมูทดลอง มักใช้ในกรณีที่ต้องการความยาวมากที่สุดเพราะเป็นวิธีที่ใช้ในกรณีที่ท่อไตอยู่ห่างจากกระเพาะปัสสาวะมากที่สุด โดยสามารถทำได้ในกรณีที่ระยะห่างประมาณ 10-15 เซนติเมตร ในบางครั้งอาจทำ spiraled bladder flap ซึ่งสามารถตัดต่อได้ถึง renal pelvis โดยเฉพาะอย่างยิ่งในท่อไตข้างขวา

เป็นวิธีที่ใช้ในการตัดต่อท่อไตที่ความห่างมีระยะมากสุดเมื่อเทียบกับวิธีอื่นๆ และมีข้อห้ามคือกรณีที่กระเพาะปัสสาวะมีความจุน้อย (low capacity of bladder) เนื่องจาก เนื่องจากวิธีนี้ต้องมีการใช้ผนังของกระเพาะปัสสาวะในการมาทำให้เป็นท่อไตแทนท่อไตเดิม ดังนั้นจะทำให้ความจุของกระเพาะปัสสาวะน้อยกว่าเดิมมาก

การเปิดแผลผ่าตัดสามารถทำได้หลายลักษณะ เช่น การลงแผลเป็นแบบ lower midline incision หรือ Pfannenstiel incision โดยให้ดูแผลผ่าตัดเดิมเป็นหลัก อย่างไรก็ตามยังนิยมให้ลงแผลแบบ midline incision มากกว่าเพื่ออาจสามารถประเมินเลาะถึงท่อไตส่วนบนได้ง่ายกว่า นอกจากนี้การผ่าตัดสามารถทำได้ 2 ลักษณะ คือ intraperitoneal หรือ extraperitoneal โดยมักจะเลือกผ่าตัดแบบ extraperitoneal ในกรณีที่ท่อไตมีพังผืดไม่เยอะมาก (minimal ureteral fibrosis) โดยให้เลาะ peritoneum ไปทาง medial ผ่าน round ligament ในผู้หญิงหรือ vas deferens ในผู้ชาย เพื่อเข้าไปหาท่อไตส่วนต้น อย่างไรก็ตามถ้ามีพังผืดมาก (extensive ureteral scarring) อาจพิจารณาทำการผ่าตัดผ่านทางช่องท้อง (intraperitoneal) โดยลงแผลผ่าตัดแบบ midline abdominal incision เพราะการเลาะแบบ extraperitoneal อาจมีผลเสียทำให้เกิดความเสียหายกับ iliac veinได้ระหว่างที่ทำการเลาะท่อไต การเลาะท่อไตควรทำการเลาะจากจากด้านบนของท่อไตบริเวณที่ไม่มีผังผิด หรือบริเวณที่ปกติก่อน ปกติมักเลาะเหนือบริเวณจุดแยกของหลอดเลือดแดง iliac artery (bifurcation ของ common iliac artery) โดยหลังจากที่เข้าไปใน peritoneum ให้ทำการตลบ colon เข้าไปทาง medial ก่อน และเปิดเข้าไปด้านหลังของ peritoneum เพื่อมาท่อไตให้ครบโดยรอบ จากนั้นใช้ vessel loop หรือ penrose drain มาคล้องท่อไตไว้ แล้วเลาะไปถึงจุดที่มีการตีบหรือที่มีปัญหา

การเตรียม bladder flap นั้นจะต้องมีการหา superior vesical artery ด้านเดียวกันกับที่จะตัดต่อก่อน จากนั้นสร้าง flap โดยหมุน oblique ข้ามมาทางด้าน anterior ของกระเพาะปัสสาวะ โดยมีหลักการคือ พื้นของ flapต้องมีความกว้างอย่างน้อย 4 เซนติเมตรและส่วนบน (tip of flap) ต้องกว้างอย่างน้อย 3 เซนติเมตร ถ้าจะทำแบบ non-refluxing anastomosis นอกเหนือจากนี้ อัตราส่วนของความยาวของ flap ต่อ base width ควรไม่เกิน 3 ต่อ 1 เพื่อป้องกันการตายของ flap โดยมีขั้นตอนดังต่อไปนี้

1. เตรียมกระเพาะปัสสาวะ ก่อนทำ bladder flap โดยทำการเลาะ peritoneum ออกจาก posterolateral surface ของกระเพาะปัสสาวะซึ่งสามารถทำการเลาะให้เห็นได้ชัดเจนโดยการใส่เติม saline เข้าไปในกระเพาะปัสสาวะเพื่อให้ดูลักษณะได้ชัดเจนยิ่งขึ้น อย่างไรก็ตาม peritoneum ดังกล่าวสามารถนำมาคลุม Board flap ในตอนท้ายได้

2. เลาะกระเพาะปัสสาวะให้แยกออกมาและทำการตัด urachal remnant เพื่อแยกส่วนบนของกระเพาะปัสสาวะให้เห็นได้ชัดเจนมากขึ้น โดยกระเพาะปัสสาวะต้องเลาะให้ครบทุกด้านโดยเฉพาะด้านที่อยู่ตรงข้ามของท่อไตที่ตีบ รวมถึงให้เลาะหลอดเลือด superior vesicle artery ด้านตรงข้าม โดยอาจพิจารณาทำ psoas hitch ก่อน ถ้าประเมินแล้วไม่พอก็ค่อยพิจารณาทำ Boari flap

3. ตัดท่อไตส่วนที่มีปัญหาออกและเลาะเตรียมท่อไตส่วนที่ดีที่เหลืออยู่เพื่อนำมาตัดต่อ โดยทำการเย็บยึดท่อไตเอาไว้ก่อน (stay suture)

4. การประเมินความยาวของ flap นั้นขึ้นอยู่กับระยะของท่อไตที่ต้องการให้มาถึงกระเพาะปัสสาวะ โดยตำแหน่งที่ท่อไตมาเปิดกับกระเพาะปัสสาวะหลังจากที่ตัดต่อแล้วควรอยู่ด้านหลังของกระเพาะปัสสาวะไม่ใช่อยู่ด้านบนสุด โดยวัดจากผนัง posterior ของกระเพาะปัสสาวะมาถึงท่อไตส่วนที่ยังดีอยู่ จากนั้นมาให้อุปกรณ์ในการวัดมาทาบเข้ากับกระเพาะปัสสาวะ แล้ววาดรูปโดยใช้ปากกา ลงบนกระเพาะปัสสาวะที่ใส่ saline อยู่ โดยการวาด flap นั้นส่วน base ควรใหญ่กว่าส่วน apex ซึ่งทั่วไป ส่วน base ควรมีความกว้าง 4 เซนติเมตรในขณะที่ ส่วน apex ควรมีความกว้าง 2-3 เซนติเมตร หรือประมาณสามเท่าของเส้นผ่าศูนย์กลางของท่อไต เพื่อป้องกันการเกิดการแคบของท่อไตหลังจากนำมาห่อเป็นท่อไต (tubulization) ถ้าต้องการให้ flap มีขนาดยาวขึ้นควรให้ส่วน base มีขนาดกว้างขึ้น อย่างไรก็ตามถ้าต้องการให้มีความยาวมากๆ แต่ความจุของกระเพาะปัสสาวะไม่มาก อาจพิจารณาให้ใช้รูปแบบ oblique หรือ S-shaped incision

5. เย็บยก (stay sutures) ไว้ให้อยู่ด้านนอกของทั้ง 4 มุมของ flap โดยเย็บยกไว้ สอดเข็มทั้ง 2 ด้านโดยให้อยู่ด้านนอกของ flap จากนั้นให้ใช้ weak coagulation เพื่อทำการวาดภาพคร่าวๆ ก่อน จากนั้นให้ทำการนำ saline ออกแล้วประเมินขนาดโดยการวัดอีกครั้ง เพื่อให้แน่ใจว่าขนาดที่วัดนั้นเพียงพอในการตัดต่อให้ถึงท่อไต หลังจากนั้นให้ตัดผนังของกระเพาะปัสสาวะโดยใช้การตัดแบบ cutting ไม่ใช้การจี้แบบ coagulation เพื่อป้องกันหลอดเลือดที่มาเลี้ยง โดยจะทำการจี้เฉพาะจุดที่มีเลือดออกที่มีลักษณะมาจากหลอดเลือดแดง

6. ควรใส่สายดามท่อไต (stent) หรือท่อดามไตไว้ที่ท่อไตด้านตรงข้ามหรือด้านที่ปกติเพื่อป้องกันการเกิดการ injury ต่อรูเปิดของท่อไตขณะที่ทำการเย็บ flap

7. สายที่ดามท่อไต (stent) ด้านที่ทำการตัดต่ออาจพิจารณาแทงพุ่งออกมาด้านนอกกระเพาะปัสสาวะบริเวณที่ไม่ใช่รอยเย็บ แล้วออกผ่านผิวหนังแยกต่างหากจากแผลอื่นๆ เพื่อป้องกันการอุดกั้นของน้ำปัสสาวะที่อาจเกิดขึ้นได้หลังการผ่าตัด

8. เย็บผนังด้นหลังของ flap ของกระเพาะปัสสาวะเข้ากับกล้ามเนื้อ psoas tendon ตรงบริเวณ base ของ flap เพื่อป้องกันการดึงรั้งและทำให้การเย็บทำได้ง่ายขึ้นโดยใช้เทคนิคคล้ายกับการทำ psoas hitch

9. เพื่อให้ง่ายต่อการทำ submucosal tunnel ของท่อไต ควรให้ท่อไตมาเปิดต่ำกว่า flap ประมาณ 3 เซนติเมตร

10. นำท่อไตมาเปิดตรงด้านหลังของ flap โดยต้องระวัง adventitia ของท่อไตโดยไม่เลาะมากไปเพราะจะทำให้เกิดท่อไตตีบจากการขาดเลือดมาเลี้ยงได้ในอนาคตและทำการเย็บปิดกระเพาะปัสสาวะด้านหน้า

มีการรายงานผู้ป่วยที่รักษาโดยวิธี Boari flap ไม่เยอะมาก แต่อย่างไรก็ตามผลจากการรักษาส่วนใหญ่มักจะได้ผลดีถ้า flap ที่ใช้มีหลอดเลือดมาเลี้ยงได้ดี[26-31] ผลข้างเคียงจากการรักษามักเกิดการตีบของท่อไตซ้ำซึ่งมักมีสาเหตุมาจากการขาดเลือดมาเลี้ยงหรือ เกิดจากการตึงของท่อไตมากเกินไป (extensive tension) แต่มีรายงานการเกิด pseudodiverticulum[32] ซึ่งพบได้น้อยมาก

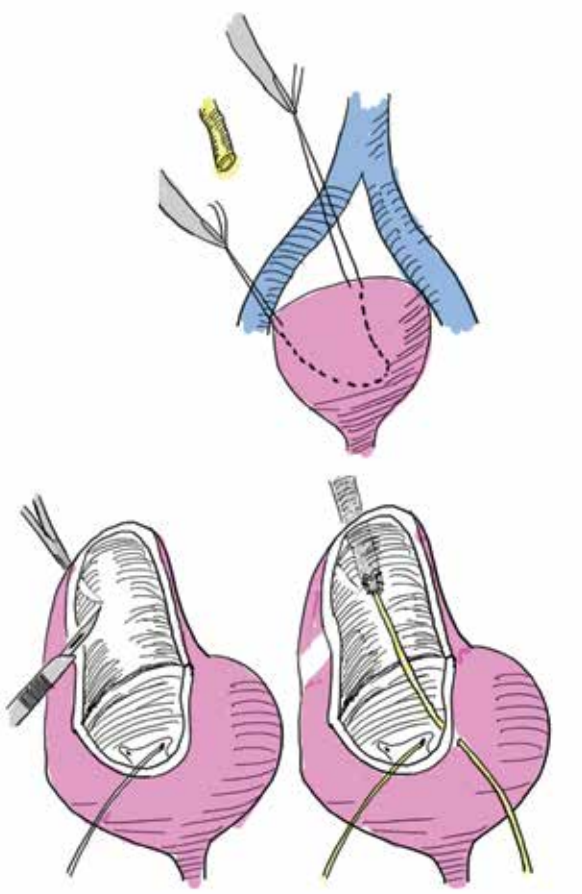

รูปที่ 11.1 *การตัดต่อแบบ Boari flap*

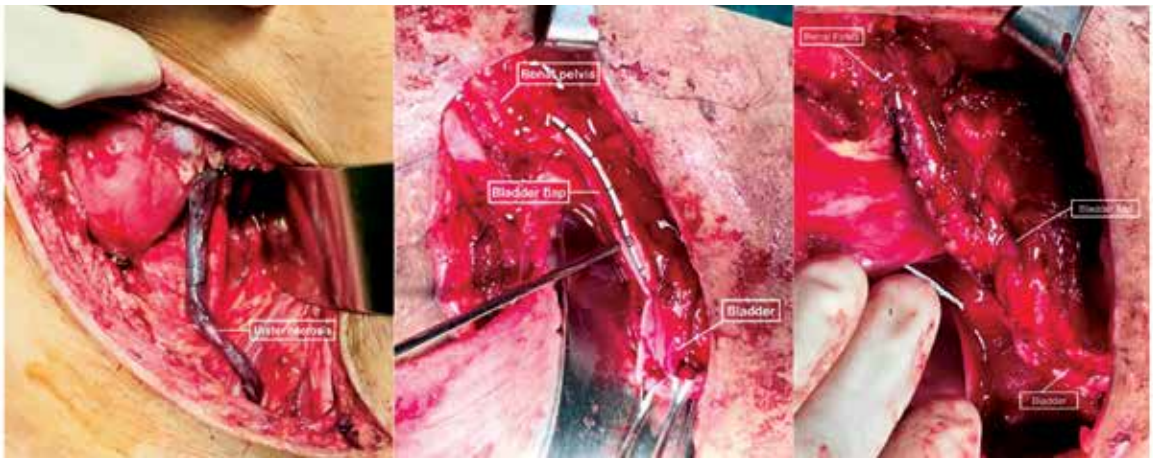

รูปที่ 11.2 *ผู้ป่วยปลูกถ่ายไต (kidney transplant) ที่มีท่อไตตีบตั้งแต่ renal pelvis ถึง distal urter โดยได้ทำการตัดต่อแบบ Boari flap: ภาพซ้ายแสดงท่อไตขาดเลือดไปเลี้ยงมีเนื้อตายทำให้ปัสสาวะรั่ว ภาพกลางแสดงการนำ bladder flap มาหุ้มรอบกลายเป็นท่อไต ภาพขวาแสดงการเย็บ simple suture แบบ full layer ของ bladder flap*

การผ่าตัดปลูกฝังท่อไตส่วนปลายกับกระเพาะปัสสาวะโดยใช้การส่องกล้อง (laparoscopic ureteroneocystostomy)

การผ่าตัดโดยใช้การส่องกล้องทางหน้าท้อง (laparoscopic) มีการรายงานอย่างหลากหลาย ซึ่งอาจมักกระทำผ่านทาง transperineal เพราะมีต้องมาการเย็บตัดต่อ ซึ่งการผ่าตัดในช่องท้องจะมีพื้นที่ได้มากกว่า มีการศึกษาเปรียบเทียบระหว่างการส่องกล้องทางหน้าท้องกับการผ่าตัดแบบเปิดในการผ่าตัด ureteroneocystostomy พบว่าผลการรักษาเทียบเท่ากับการผ่าตัดแบบเปิดแต่มี morbidity น้อยกว่า[33,34]

อย่างไรก็ตามการผ่าตัดโดยการส่องกล้องมักที่จะมีการนำเอาวิธีการผ่าตัดหลายๆ เทคนิคมาประยุกต์ใช้ร่วมกันเพื่อให้เกิดประโยชน์สูงสุดและมีผลแทรกซ้อนน้อยที่สุด

การผ่าตัดโดยการส่องกล้องเทคนิค ureteral reimplantation และ Boari flap

ในอดีตได้มีการอธิบายทดลองตั้งแต่ปี ค.ศ. 1995 โดยใช้วิธี Lich-Gregoir เย็บกระเพาะปัสสาวะเข้ากับท่อไตทางการส่องกล้องกับหมู หลังจากนั้นได้มาการพัฒนาทำการผ่าตัดทางการส่องกล้องในเด็กรักษาภาวะ vesicoureteral reflux[35] โดยใช้เวลาเพียงแค่สองถึงสามชั่วโมงทำโดยวิธี Lich-Gregoir ต่อมาได้มีการทำการผ่าตัดโดย Reddy และคณะ[36] ทำในผู้ป่วยอายุ 74 ปีที่มีท่อไตตีบหลังจาการทำผ่าตัด transurethral resection of prostate และพบว่าประสบความสำเร็จได้ดี

ในปัจจุบันได้มีการพัฒนาการผ่าตัดมากขึ้น นอกเหนือจากการผ่าตัดตัดต่อท่อไตกับกระเพาะปัสสาวะแบบเปิดแล้วก็มีการพัฒนานำการผ่าตัดโดยการส่องกล้องมาปรับปรุงใช้และเป็นที่ยอมรับมากขึ้น เนื่องจากมีอุปกรณ์ที่พัฒนามาใช้ช่วยในการผ่าตัดให้ง่ายไปกว่าเดิมมาก อย่างไรก็ตามหลักการในการตัดต่อท่อไตกับกระเพาะปัสสาวะที่สำคัญที่สุดก็คือการที่หลังจากตัดต่อต้องไม่มีแรงต้านที่มากเกินควร (tension free)

การผ่าตัดโดยการส่องกล้องมีข้อบ่งชี้เช่นเดียวกันกับการผ่าตัดแบบเปิด และมีข้อห้ามในการผ่าตัดโดยการส่องกล้องเหมือนทั่วๆ ไป ของข้อห้ามในการผ่าตัดส่องกล้อง แต่อย่างไรก็ตามถ้าผู้ป่วยเคยมีประวัติการผ่าตัดในช่องท้องมาก่อนอาจต้องมีการพิจารณาเป็นรายๆ เพื่อป้องกันผลข้างเคียงที่อาจเกิดขึ้น เช่น ถ้าเคยผ่าตัดเกี่ยวกับช่องเชิงกรานมาก่อนอาจพิจารณาหลีกเลี่ยง เป็นต้น

การเตรียมอุปกรณ์ และตำแหน่งของผู้ป่วยในห้องผ่าตัด

ในปัจจุบันมีเครื่องมือที่นำมาช่วยในการผ่าตัดมากขึ้น ดังเช่น การใช้คลิป (clip) เพื่อประหยัดเวลาในการเย็บผูกเงื่อนของไหมเย็บตอนท้าย การใช้อุปกรณ์เสริมในการช่วยเย็บ (auto suture: Endostitch) แทนการเย็บโดยใช้ด้ามจับเนื้อเยื่อหรือเย็บเนื้อเยื่อ ซึ่งจะการจับเนื้อเยื้อบริเวณท่อไตมักมีขนาดเล็กและทำให้เกิดการบาดเจ็บต่อขอบของท่อไตที่จะเย็บได้ และนอกจากนั้นทำให้ลดระยะเวลาในการผ่าตัดไปได้

ขั้นตอนในการผ่าตัด

การผ่าตัดนั้นเรามักให้ผู้ป่วยอยู่ในท่านอนหงาย (supine) เหมือนการผ่าตัดแบบเปิด และควรอยู่ในตำแหน่งที่ศีรษะต่ำกว่าลำตัว (head-down position) เพื่อให้ลำไส้ไหลออกไปจากบริเวณกระเพาะปัสสาวะ[37] โดยมีขั้นตอนในการผ่าตัดดังนี้

1. ใส่ท่อระบายลมในกระเพาะอาหาร (NG tube)

2. ใส่สายสวนปัสสาวะ และสายท่อไต (ureteric catheter) ข้างๆ ท่อปัสสาวะเข้าไปในกระเพาะปัสสาวะ

3. การใส่ท่อเพื่อใส่เครื่องมือในการผ่าตัด (trocar) นั้นจะใช้ขนาดของท่อ 2 ขนาดคือขนาด 10/12 มิลลิเมตร จำนวน หนึ่งท่อ และขนาด 5 มิลลิเมตร 2-3 ท่อ โดยมีการวางตำแหน่งดังรูปที่ 12 โดยท่อใหญ่ให้วางในตำแหน่งสะดือ ในขณะที่ท่อเล็กให้วางในตำแหน่งระดับเดียวกับ iliac crest ตรงขอบด้านนอก lateral ของกล้ามเนื้อ rectus โดยให้ทั้งสามท่อทำมุม 90 องศากันทั้ง 3 ท่อ

4. หลังจากใส่ท่ออุปกรณ์เรียบร้อยแล้ว เริ่มทำการเลาะลำไส้ใหญ่ไปทาง medial โดยตัด line of Toldt จากด้านบนใกล้ตับในข้างขวา หรือ ม้ามในข้างซ้ายไล่ลงมาถึง medial umbilical ligament บน anterior abdominal wall ซึ่งจะสามารถมองเห็นหลอดเลือด iliac พาดอยู่และมีท่อไตพาดอยู่ด้านบน

5. เริ่มการเลาะโดยในผู้หญิงให้เริ่มหาท่อไตจากบริเวณ peritoneal fold ระหว่างกระเพาะปัสสาวะกับมดลูก (uterus) ในผู้ชายท่อไตสามารถเห็นในโดยมันจะข้ามด้านหลังของ vas deferens เปิด peritoneal window และเลาะท่อไตยกขึ้นไปถึงกระเพาะปัสสาวะ

6. ระวังพยายามเก็บ periureteral tissue เพื่อป้องกันหลอดเลือดที่ไปเลี้ยงท่อไตเสียไป (ureter devascularization)

7. ตัดท่อไตส่วนปลายลึกสุดจนถึงบริเวณที่มีรอยตีบ จากนั้นตัดขนานท่อไตเพื่อให้มีเส้นรอบวงใหญ่ขึ้น (spatulate ureter)

8. เลาะบริเวณกระเพาะปัสสาวะหลังจากใส่น้ำเกลือ (normal saline) เข้าไปในกระเพาะปัสสาวะประมาณ 150-200 มิลลิลิตรผ่านทางสายสวนปัสสาวะ เพื่อยืนยันตำแหน่งของกระเพาะปัสสาวะ โดยทำการตัด urachus ออกแล้วตัด จากนั้นเลาะกระเพาะปัสสาวะทั้งสองข้างให้ชัดเจน แล้วทำการเลาะด้านบนเข้าไปใน Retzius space และด้านหลังของกระเพาะปัสสาวะถึง prevesical space จากนั้นเลือกบริเวณที่ต้องการฝังท่อไตเข้าไปใหม่

9. ใช้อุปกรณ์จำพวกกรรไกร หรือ hook หรือตัวเลาะเนื้อเยื่อ ทำการจี้โดยใช้ความร้อน ทำเป็นสัญลักษณ์ขอบเขตของกระเพาะปัสสาวะที่จะตัด โดยระวังไม่ให้จี้ลึกถึงชั้น mucosa เพราะจะทำให้น้ำปัสสาวะไหลออกมาแล้วทำให้การเลาะหาตำแหน่งทำได้ยากขึ้น

10. การเลาะนั้นให้สร้าง bladder flap แนะนำให้ทำการเลาะเป็นลักษณะรูปตัว ยูหัวกลับ (inverted U shape) โดยให้ฐานของขาของตัวยูนั้นห่างกัน 4 เซนติเมตร ส่วนคอ 2 เซนติเมตร เพื่อจะใช้บางส่วนของกระเพาะปัสสาวะตรงบริเวณที่เป็นขาสองข้างของตัวยู มาหุ้มล้อมรอบเป็นผนังสองข้างของท่อไต (bladder wall flap) เพื่อให้ง่ายต่อ

การเย็บรวมเป็นท่อ และยังลดระยะห่างของท่อไตกับกระเพาะปัสสาวะได้ด้วย โดยขนาดของ flap สามารถแปรตามความต้องการความยาวของท่อไตที่ห่างมากหรือน้อยจากกระเพาะปัสสาวะ คือถ้า defect มีความกว้างเยอะอาจพิจารณาให้ flap มีขนาดใหญ่ขึ้น[38]

11. เย็บปลายด้าน proximal ของท่อไตหลัง spatulate เข้ากับปลายของกระเพาะปัสสาวะด้านที่อยู่ใกล้ท่อไต หลังจากนั้นคีบสายท่อไต (ureteric catheter) ที่ใส่ไว้แล้วในกระเพาะปัสสาวะใส่ไปถึงกรวยไตแล้วร้อยสายนำสายท่อไต (guide wire) ใส่แทนจากนั้นดึงสาย ureteric catheter ออกแล้วใส่สายดามท่อไต (DJ stent) เข้าไปแทนที่

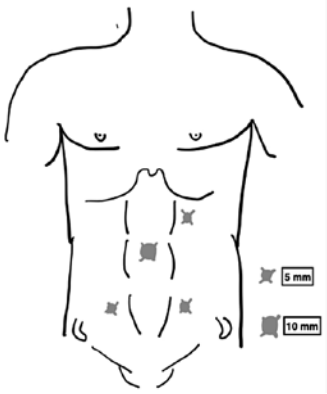

รูปที่ 12 *ตำแหน่งวางเครื่องมือผ่าตัด (trocar)*

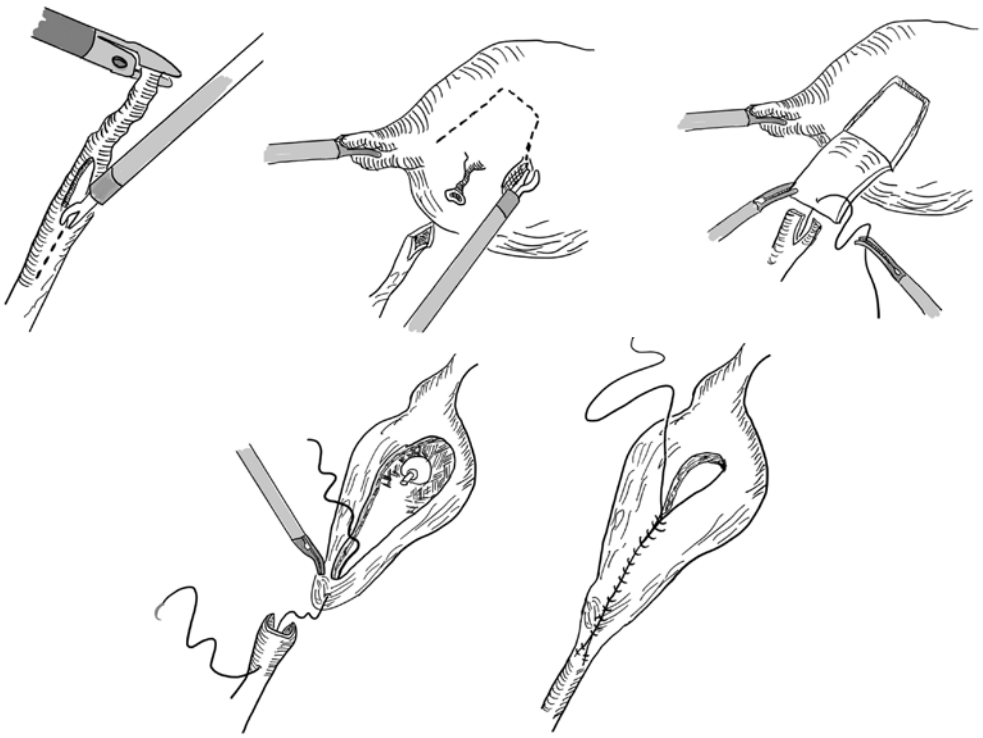

รูปที่ 13 *การตัดต่อโดยใช้การส่องกล้อง*

12. หลังจากนั้นก็เย็บปิดรอบท่อไตทั้งหมดโดยใช้ไหมละลาย ขนาด 3-0 หรือ 4-0 โดยระวังการจับเนื้อเยื่อที่ท่อไต หรืออาจพิจารณาใช้อุปกรณ์ช่วยเย็บ Endostitch หลังจากนั้นอาจใช้ clip ช่วยแทนการผูกปมไหมหรืออาจผูกปมไหมตามปกติ

13. ใส่สายสวนปัสสาวะ 1 สัปดาห์ และใส่สายท่อดามไตไว้อย่างน้อย 4 สัปดาห์

ภาวะแทรกซ้อนและการจัดการกับภาวะแทรกซ้อนที่เกิดขึ้นหลังการตัดต่อท่อไต

ภาวะอุดกั้นท่อไตเฉียบพลัน (ureteric obstruction)

ในกรณีหลังผ่าตัดช่วงแรก อาจมีอาการอุดกั้นของน้ำปัสสาวะเกิดขึ้นซึ่งอาจทำให้มีอาการปัสสาวะออกน้อย oliguria ปวดหลัง ปวดท้อง คลื่นไส้อาเจียน ภาวะ ileus หรือ ภาวการณ์ติดเชื้อในกระแสเลือด (sepsis) ได้ โดยภาวะการอุดกั้น (obstruction) หลังการทำ ureteroneocystostomy นั้นพบว่าสาเหตุที่พบได้บ่อยที่สุดคือ การบวม (edema) อย่างไรก็ตามภาวะอุดกั้นนี้อาจเกิดจากการที่มี bladder spasm ภาวะเลือดคั่งที่ intramural หรือ submucosal ภาวะการหักงอของท่อไตหรือหมุนบิดผิดปกติ (ureteral kinking หรือ twisting) การวินิจฉัยภาวะอุดกั้นนี้นอกจากประวัติ แล้วอาจทำอัลตร้าซาวด์พบ hydronephrosis อย่างไรตามในความเป็นจริงอาจพบ mild hydronephrosis ได้ในช่วงแรกหลังการผ่าตัด แต่อาจพิจารณาเปรียบเทียบกับ ผลอัลตร้าซาวด์เดิมว่ามีลักษณะที่มีระดับ hydronephrosis เยอะขึ้นหรือไม่ ท้ายที่สุดอาจพิจารณาการทำ nuclear renogram เพื่อดูการอุดกั้นก็ได้

ภาวะอุดกั้นเฉียบพลัน (acute obstruction) นั้นสามารถทำการรักษาขั้นแรกได้โดยการประคับประคองสังเกตดูอาการ (conservative) ได้ถ้าปัสสาวะออกได้ดี แต่ในกรณีที่สงสัยภาวะ sepsis อาจพิจารณาใส่สาย percutaneous nephrostomy โดยข้อดีของการใส่สายดังกล่าวนั้นคือ สามารถทำการฉีดสี antergrade pyelogram ลงมาประเมินการตีบหรือ รั่วของรอยต่อที่ทำการผ่าตัดได้ด้วย การทำการส่องกล้องเพื่อใส่ท่อดามท่อไต (ureteral stent) นั้นอาจทำได้ยากกรณีที่เป็นหลังผ่าตัดเนื่องจากการบวมของท่อไตและการมีปัสสาวะเป็นเลือด

ภาวะอุดกั้นนั้นถ้าเป็น 3 สัปดาห์หลังผ่าตัด มีพบมีสาเหตุต่างจากที่กล่าวมาคือมักเกิดจากการที่มีท่อไตหักงอ (kinking) หรือ ทำมุมผิดปกติ (ureter angulation) หรือเกิดจากการที่มีหลอดเลือดมาเลี้ยงเนื้อเยื่อได้ไม่ดี (ischemia) จนทำให้เกิดเป็นพังผืด (scar tissue) ได้ ซึ่งภาวะที่มีท่อไตหักงอ หรือ ทำมุมผิดปกตินั้นอาจมีสาเหตุมาจากการสร้าง neohiatus อยู่ lateral หรือ สูงเกินไป หรือ การวาง ureter เป็นมุม transverse เป็นต้น ส่วนใหญ่ภาวะดังกล่าวอาจต้องพิจารณาทำการผ่าตัดใหม่

ภาวะปัสสาวะรั่ว (urine leakage)

การพบภาวะปัสสาวะรั่วนั้นถ้าพบทันทีหลังการผ่าตัดซึ่งมักเกิดจากเทคนิคการผ่าตัดที่ผิดพลาดมักจะหายได้เอง ถ้ามีการใส่สายระบายน้ำ (drainage tube) ที่มีตำแหน่งที่ดีซึ่งจะสามารถระบายน้ำปัสสาวะไม่ให้มีคั่งอยู่ที่บริเวณอื่นๆ แต่ในกรณีที่มีการรั่วตลอดเวลาไม่ดีขึ้น อาจพิจารณาใส่สาย nephrostomy tube เพื่อช่วยในการระบายน้ำปัสสาวะ

ให้ไปออกจากกรวยไตด้านบนนอกเหนือจากการใส่สายดามท่อไต (DJ stent) ที่มีอยู่แต่เดิมอยู่แล้วให้มีการระบายน้ำปัสสาวะได้ดียิ่งขึ้น ด้วยวิธีการดังที่กล่าวมานี้รอยรั่ว (fistula) จะสามารถประสานกันหายได้โดยไม่มีการเกิดภาวะท่อไตตีบ หรือ เกิดการเสียหายต่อไต ซึ่งจากการทดลองพบมีการประสานกันเองได้ร้อยละ 63 ถึง 95[39-42] อย่างไรก็ตามในทางกลับกันถ้าพบมีการรั่วของน้ำปัสสาวะหลังจากการผ่าตัดหลายๆ วัน คือไม่ได้พบทันทีหลังการผ่าตัด ภาวะดังกล่าวนี้อาจเกิดจากการที่ท่อไตที่นำมาตัดต่อเกิดภาวะเนื้อตาย (ischemic necrosis) เนื่องมาจากหลอดเลือดไปเลี้ยงไม่พอ การรักษานั้นก็ยังคงต้องมีการระบายไม่ให้มีการอุดกั้นของน้ำปัสสาวะคั่งอยู่บริเวณรอยต่อ เป็นหลักเหมือนภาวะแรกดังกล่าวข้างต้นแต่อย่างไรก็ตามมักจะเกิดภาวะท่อไตตีบจากเนื้อตาย (ischemic stricture) และมีแนวโน้มว่าอาจต้องทำการผ่าตัดซ้ำไม่สูงกว่าภาวะแรก

ภาวะท่อไตตีบ (uretetral stricture)

โดยส่วนใหญ่หลังจากการผ่าตัดตัดต่อท่อไตควรมีการทำการตรวจสแกนไต (diuretic renal scan) ในช่วง 3 เดือนหลังการผ่าตัดเพื่อยืนยันว่าการผ่าตัดประสบความสำเร็จไม่มีภาวะอุดกั้นต่างๆ เกิดขึ้น อย่างไรก็ตามภาวะการตีบของท่อไตนั้นอาจเกิดซ้ำได้เมื่อเวลาผ่านไป จึงควรทำอัลตร้าซาวด์ไตทุก 6 เดือนในช่วง 1-2 ปีแรกหลังการผ่าตัด การวินิจฉัยภาวการณ์อุดกั้นของท่อไตที่อาจเกิดขึ้นมาใหม่นั้นจะต้องมีการตรวจยืนยันด้วยวิธีต่างๆ เช่น urography หรือ การตรวจสแกนไต (renal scan) หรือ การตรวจ Whitaker testing เสมอ

การรักษาด้วยวิธีส่องกล้องผ่านท่อไต (endoscopic interventions) ควรนำมาใช้ในกรณีที่มีท่อไตตีบหลังการผ่าตัดตัดต่อท่อไต ซึ่งมักทำย้อนกลับขึ้นมาผ่านจากการส่องกล้องในกระเพาะปัสสาวะ (retrograde procedure) จากนั้นอาจนำบอลลูนมาขยายบริเวณที่ตีบ (balloon dilation) หรือ ตัดท่อตีบผ่านการส่องกล้อง (endopyelotomy) ใช้เลเซอร์ หรือเครื่องมือต่างๆ ในการตัดท่อไตให้กว้างขึ้น อัตราการประสบความสำเร็จในการส่องกล้องนี้นั้นทั่วๆ ไปแล้วจะมากหรือน้อยขึ้นกับสาเหตุเป็นหลัก ถ้าสาเหตุมากจากการที่เคยตัดต่อท่อไตมาก่อน (anastomotic stricture) แล้วพบภาวะตีบ ภาวะดังกล่าวมักไม่ค่อยประสบความสำเร็จ เมื่อเทียบกันกับภาวะที่ท่อไตตีบจากนิ่วไปอุดกั้น หรือภาวะ iatrogenic injury เพราะว่าภาวะ anastomotic stricture นั้นมักมีสาเหตุมาจากบริเวณที่ตัดต่อมีการขาดเลือดไปเลี้ยง (ischemic) ซึ่งการขยายท่อโดยใช้ balloon หรือ การตัดท่อที่ตีบผ่านการส่องกล้อง (endopyelotomy) นั้นเป็นการตัดผนังของท่อไตที่ไม่มีหลอดเลือดมาเลี้ยงหรือมีหลอดเลือดมาเลี้ยงไม่เพียงพอทำให้ไม่เกิดการ re-epithelialization ได้อย่างสมบูรณ์ ในขณะที่ภาวะท่อตีบจากสาเหตุอื่นๆ ที่ไม่ได้ทำการตัดต่อท่อไตมาก่อน บริเวณที่มีท่อไตตีบยังมีหลอดเลือดมาเลี้ยงทั้งจากด้านบนและด้านล่างของเนื้อเยื่อขึ้นและลงไปเลี้ยงเนื้อเยื่อส่วนที่ตีบทำให้โอกาสประสบความสำเร็จนั้นสูงกว่า

ภาวะแทรกซ้อนหลังการทำ เทคนิค psoas hitch

ภาวะที่พบบ่อยที่สุดคือการมีปัสสาวะรั่วซึม (urinary extravasation) ซึ่งส่วนใหญ่มักจะหายได้เองหลัง

การรักษาแบบประคับประคองหลังจากที่ทำการระบายน้ำปัสสาวะแบบ maximal urinary drainage ภาวะแทรกซ้อนอื่นๆ พบได้ไม่บ่อยเช่น การมีการบาดเจ็บต่อ femoral nerve หรือ genitofemoral nerve โดยทั่วไป femoral nerve จะวิ่งชั้นล่างใต้ต่อกล้ามเนื้อ psoas ดังนั้นถ้าการเย็บกล้ามเนื้อ psoas ที่ลึกเกินไปอาจไปมีผลกระทบต่อ femoral nerve ได้ ซึ่งผู้ป่วยอาจมาด้วยอาการอ่อนแรงของขาข้างนั้นๆ หรืออาจเดินลำบากหรือก้าวขึ้นบันไดยากกว่าเดิม ซึ่งต้องมีการตรวจโดยการใช้ electromyogram เพื่อยืนยันภาวะการบาดเจ็บต่อ genitofemoral nerve ซึ่งโดยทั่วไปเส้นประสาทนี้จะวางขนานกับกล้ามเนื้อ psoas ทางด้าน ventral ซึ่งพบได้บ่อยกว่าการบาดเจ็บที่ femoral nerve ผู้ป่วยส่วนใหญ่มักมาด้วยอาการชา (numbness) บริเวณ anterior thigh หรือ บริเวณด้าน lateral scrotum หรือในผู้หญิงเป็นที่ mons pubis อย่างไรก็ตามอาการผู้ป่วยจะดีขึ้นหลังจากรักษาแบบประคับประคองถ้าการเย็บใช้ไหมที่ละลายได้ แต่ถ้าเป็นการเย็บโดยใช้ไหมไม่ละลายอาจจำเป็นต้องเข้าไปทำการผ่าตัดซ้ำ[43]

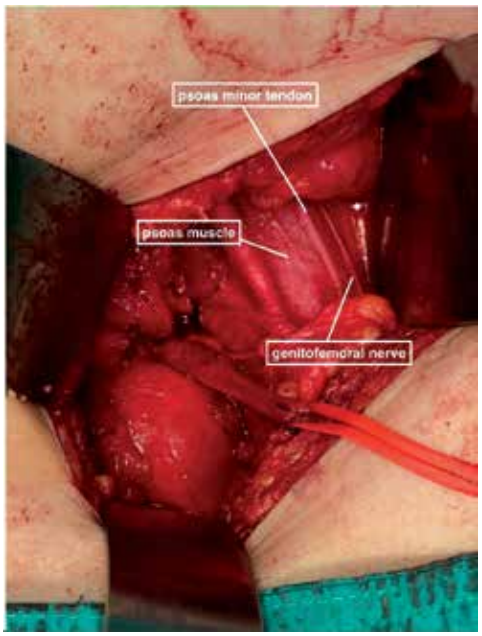

รูปที่ 14 *การวางตัวของ psoas minor tendon และ genitofemoral nerve บนกล้ามเนื้อ psoas*

ภาวะแทรกซ้อนหลังการทำเทคนิค Boari flap

ภาวะแทรกซ้อนที่พบได้คือการมี ภาวะ pedicle ischemia และอาจทำให้เกิด necrosis ตามมาได้ จากการที่ไม่มีหลอดเลือดไปเลี้ยงเนื้อเยื่อ จนทำให้เกิดภาวะที่ตีบตามมา หรือเกิด bowel obstruction และปัสสาวะรั่วซึม (urinary extravasation) โดยมีโอกาสเกิดประมาณร้อยละ 8-25[44-47] นอกจากนี้ถ้าผู้ป่วยมีอาการปัสสาวะผิดปกติในกลุ่มอาการของ irritative symptoms ซึ่งมักเป็นผลจากการที่ capacity ของกระเพาะปัสสาวะน้อยลง[45] อาจให้ยากลุ่ม anticholinergic เพื่อลดอาการดังกล่าวแต่อย่างไรก็ตามการศึกษาเกี่ยวกับเรื่องนี้ยังมีน้อย

เอกสารอ้างอิง

1. Stephen Y. Nakada.Management of upper tract obstruction.In:Alan W. Partin, Roger R. Dmochowski, Louis R. Kavoussi, Craig A. Peters, editior.Campbell Walsh.12th edition. Philadelphia:Elsevier;2020:1965-74.
2. Novaes HF, Leite PC, Almeida RA, et al. Analysis of ureteral length in adult cadavers. Int Braz J Urol 2013;39(2): 248-56.
3. Zelenko N, Coll D, Rosenfeld AT, et al. Normal ureter size on unen-hanced helical CT. AJR Am J Roentgenol 2004; 182(4):1039-41.
4. George D. Webster , Elizabeth Anoia. Principle of ureteral reconstruction.In: Joseph A Smith, editor. Hinman's atlas of urologic surgery.3rd edition.Philadelphia:Elsvier;2015.p709-29.
5. Wolf JS Jr, Elashry OM, Clayman RV. Long-term results of endoure-terotomy for benign ureteral and ureteroenteric strictures. J Urol 1997;158(3 Pt 1):759-64.
6. Bakari AA, Gadam IA, Aliyu S, et al. Use of Mitrofanoff and Yang-Monti techniques as ureteric substitution for severe schistosomal bilateral ureteric stricture: a case report and review of the literature. Niger J Surg 2012;18(1):30-3.
7. Schuster TG, Hollenbeck BK, Faerber GJ, et al. Complications of ureteroscopy: analysis of predictive factors.J Urol 2001;166(2): 538-40.
8. Adiyat KT, Meuleners R, Monga M. Selective postoperative imaging after ureteroscopy. Urol 2009;73(3):490-3.
9. Korb ML, Huh WK, Boone JD,et al. Laparoscopic fluorescent visualization of the ureter with intravenous.J Minim Invasive Gynecol 2015;22(5):799-806.
10. Nieboer TE, Johnson N, Lethaby A, et al. Surgical approach to hysterectomy for benign gynaecological disease. Cochrane Database Syst Rev. 2009;(3):???-???.
11. Korb ML, Huh WK, Boone JD, et al. Laparoscopic fluorescent visual-ization of the ureter with intravenous. J Minim Invasive Gynecol. 2015;22(5):799-806.
12. KB Stefanovic, NS Bukurov, JM Marinkovic. Non-antireflux versus antireflux ureteroneocystostomy in adults. Br J Urol 1991;67:263-?.
13. Welchel JD, Cosimi AB , young HH, et.al. Pyelourterostomy reconstruction in human renal transplantation. Ann Surg 1975;181:61-6.
14. Bruskewitz R, Sonneland AMk, Waters RF. Extravesical ureteroplasty. J Urol 1979;121(5):648-9.
15. Tocci PE, Politano VA, Lynne CM. Unsual complications of transvesical ureteral reimplantaion. J Urol 1976;115(6): 731-5.
16. Texter JH Jr, Bokinsky G, Whitesell AI. Simplified experimental ureteroneocystostomy. Urol 1976;7(1):21-3.
17. Franz M, Klaar U, Hofbauer H. Incidence of urinary tract infections and veiscoureteric reflux: acomparison between conventional and aitirefluxive technique of ureter implantation.Transplant Proc 1992;24(6):2773-4.

18. Wilson CH,Bhatti AA, Rix DA. Routine intraoperative ureteric stenting for kidney transplant recipients. Cochrane Database Syst Rev 2005;(4):CD004925.

19. GR Prout Jr, WW Koontz Jr.Partial vesical immobilization: an important adjunct to ureteroneocystostomy. J Urol 1970;103:147-?.

20. RM Ehrlich, A Melman, DG Skinner: The use of vesicopsoas hitch in urologic surgery. J Urol 1978;119:322-?.

21. J Rodo Salas, E Martin Hortiguela, J Salarich de Arbell: psoas fixation of the bladder. An efficient aid in cases of repeat surgery of the uretero-vesical junction. Arch Esp Urol 1991;44:125-?.

22. R Mathews, FF Marshall: Versatility of the adult psoas hitch ureteral reimplantation. J Urol 1997;158:2078-?.

23. M Ahn, KR Loughlin: Psoas hitch ureteral reimplantation in adults-analysis of modified technique and timing of repair. Urol 2001;58:184-?.

24. Turner-Warwick R, Worth PHL.The psoas hitch procedure for the replacement of the lower third of the ureter. Br J Urol 1996;41:701-?.

25. Hsu THS, Streem SB, Nakada SY. (2007). Management of upper tract obstruction. In:Wein AJ, Kavoussi LR, Novick AC, partin AW, editor. Campbell-Walsh urology. 9th ed. Philadelphia: WB Saunders;2007.p1965.

26. NF Ockerblad.Reimplantation of the ureter into the bladder by a flap method. J Urol 1947;57:845-?.

27. FB Scott, M Greenberg.Submucosal bladder flap ureteroplasty: clinical experience. South Med J 1972; 65:1308-?.

28. IM Thompson, G Ross Jr. Long-term results of bladder flap repair of ureteral injuries. J Urol 1974;111:483-?.

29. RG Middleton.Routine use of the psoas hitch in ureteral reimplantation. J Urol 1980;123:352-?.

30. MC Benson, KS Ring, CA Olsson.Ureteral reconstruction and bypass: experience with ileal interposition, the Boari flap–psoas hitch and renal autotransplantation. J Urol 1990;143:20-?.

31. HG Motiwala, SA Shah, SM Patel.Ureteric substitution with Boari bladder flap. Br J Urol 1990;66:369-?.

32. S Berzeg, E Baumgart, D Beyersdorff, et al. Late complication of Boari bladder flap. Eur Radiol 2003;13:1604-?.

33. GP Abraham, K Das, K Ramaswami, et al. Laparoscopic reconstruction of iatrogenic-induced lower ureteric strictures: does timing of repair influence the outcome?. Indian J Urol 2011;27:465-?.

34. R Khanna, W Isac, H Laydner, et al. Laparoendoscopic single site reconstructive procedures in urology: medium term results. J Urol 2012;187:1702-?.

35. Ehrlich RM, Gershman A, Fuchs G. Laparoscopic vesicoureteroplasty in children: Initial case reports. Urol 1994;43: 255-62.

36. Reddy PL, Evans RM. Laparoscpic ureteroneocystostomy.J Urol 1994;152:2057-60.

37. Koon Ho Rha. Laparoscopic ureteral reimplantation and Boari flap.In:Jay T. Bishoff, Louis R. Kavoussi. Atlas of laparoscopic urologic surgery. 1st ed. Philadephia:Saunders;2007.p 204-12

38. Fugita OE, Dilenc C, Kavoussi L.The laparoscopic Boari flap. J Urol 2001;166:51-3.

39. Lang EK. Antegrade ureteral stenting for dehiscence, strictures, and fistulas. AJR Am J Roentgenol 1984;143(4): 795-801.

40. Chang R, Marshall FF, Mitchell S. Percutaneous management of benign ureteral strictures and fistulas. J Urol 1987; 137(6):1126-31.

41. Maillet PJ, Pelle-Francoz D, Leriche A, et al. Fistulas of the upper urinary tract: percutaneous management. J Urol 1987;138(6):1382-5.

42. Narasimham DL, Jacobsson B, Nyman U, et al. Primary double pigtail stenting as a treatment of upper urinary tract leaks. J Urol 1990;143(2):234-6.

43. Kowalczyk JJ, Keating MA, Ehrlich RM. Femoral nerve neuropathy after the psoas hitch procedure. Urology 1996;47(4):563-5.

44. Simmons MN, Gill IS, Fergany AF, etal. Laparoscopic ureteral reconstruction for benign stricture disease. Urology. 2007;69(2):280-4.

45. Mauck RJ, Hudak SJ, Terlecki RP, et al. Central role of Boari bladder flap and downward nephropexy in upper ureteral reconstruction. J Urol. 2011;186(4):1345-9.

46. Seideman CA, Huckabay C, Smith KD, et al. Laparoscopic ureteral reimplantation: technique and outcomes. J Urol. 2009;181(4):1742-6.

47. Castillo OA, Travassos J, Escobar JF, et al. Laparoscopic ureteral replacement by Boari flap: multi-institutional experience in 30 cases. Actas Urol Esp. 2013;37(10):658-62.

บทที่ 7

การทดแทนด้วยกระเพาะปัสสาวะใหม่

Neobladder Substitution

สาธิต ศิริบุญฤทธิ์

ประวัติศาสตร์การผ่าตัดเปลี่ยนทางไหลปัสสาวะตำแหน่งเดิม (history of orthotopic urinary diversion)

ตั้งแต่ช่วงปี ค.ศ.1900 ศัลยแพทย์เริ่มมีแนวคิดที่จะทดแทนกระเพาะปัสสาวะซึ่งต้องได้รับการผ่าตัดนำออกจากร่างกายเนื่องจากสาเหตุต่างๆ ไม่ว่าจะจากการป่วยเป็นมะเร็งหรือไม่ใช่มะเร็งก็ตามโดยจุดประสงค์ของการผ่าตัดทดแทนกระเพาะปัสสาวะคือ การที่ผู้ป่วยสามารถปัสสาวะได้เองผ่านท่อปัสสาวะในขณะที่ลดการเปิดหน้าท้องเพื่อเป็นทางออกของปัสสาวะหรือการสวนปัสสาวะของผู้ป่วย

การผ่าตัดเปลี่ยนทางไหลปัสสาวะที่เก่าแก่ที่สุดคือ ureterosigmoidostomy ซึ่งถูกรายงานครั้งแรกว่าเป็นการเปลี่ยนทางไหลปัสสาวะมายังส่วนของลำไส้เป็นครั้งแรกโดย Simon ในปี ค.ศ.1852 ซึ่งใช้สำหรับผู้ป่วย exstrophy การผ่าตัดนี้นำท่อไตต่อไปยังลำไส้ใหญ่โดยใช้เข็มและวัสดุเย็บให้เกิดรอยต่อระหว่างท่อไตและลำไส้ใหญ่ ถึงแม้ว่าผู้ป่วยรายนี้จะเสียชีวิตในอีก 1 ปีต่อมาก็ตามแต่ก็ถือว่าเป็นความพยายามแรกสำหรับการเปลี่ยนทางไหลปัสสาวะ[1] การผ่าตัด ureterosigmoidostomy ได้รับการนำมาใช้หลังจากนั้นโดยอัตราการอุดตันและกรวยไตอักเสบเนื่องจากปัสสาวะไหลย้อนลดลงอย่างมีนัยสำคัญหลังจากมีการผ่าตัดเชื่อมท่อไตและลำไส้ใหญ่ส่วน sigmoid ประเภทป้องกันการไหลย้อนของปัสสาวะโดยฝังท่อไตแบบอุโมงค์ (antireflux tunneled anastomosis) อย่างไรก็ตามผลแทรกซ้อนซึ่งเกิดขึ้นในระยะยาวไม่ว่าจะเป็น hyperchloremic acidosis การอุดตันท่อไต และกรวยไตอักเสบ หรือแม้กระทั่งการเกิดมะเร็งบริเวณท่อไตที่ถูกผ่าตัดเชื่อมต่อกับลำไส้ก็ถูกรายงานมากขึ้น[2] ในปี ค.ศ.1950 Bricker ได้ทำการแนะนำการทำผ่าตัดนำลำไส้เล็กเป็นรางนำปัสสาวะออกจากร่างกายผ่านผิวหนังที่เรียกว่า ileal conduit ซึ่งได้รับความนิยม

เป็นอย่างมาก การผ่าตัดนี้พัฒนาต่อมาจากการผ่าตัดที่ Zaayer ได้เคยอธิบายไว้เมื่อปี ค.ศ.1911 เป็นการผ่าตัดที่ง่ายและถูกใช้อย่างแพร่หลายสำหรับผู้ป่วยซึ่งจำเป็นต้องได้รับการผ่าตัดนำกระเพาะปัสสาวะออก (cystectomy)

ผลแทรกซ้อนระยะยาวของการผ่าตัด ileal conduit ของ Bricker นั้นเริ่มเห็นได้ชัดขึ้นในช่วงปี ค.ศ. 1970 เช่น อุปกรณ์ติดผิวหนังนำปัสสาวะออกก่อให้เกิดการระคายเคือง ไส้เลื่อนรอบรูเปิดทวารเทียม (peristomal hernia) รูทวารเทียมตีบ (stomal stenosis) กรวยไตอักเสบ นิ่วไต ท่อไตอุดตัน และไตทำงานแย่ลง[3] ผลที่ตามมาทางคลินิกนี้มีความสัมพันธ์กับการไหลย้อนปัสสาวะซึ่งมีความดันสูง (high-pressure reflux) และปัสสาวะติดเชื้อ อย่างไรก็ตามการผ่าตัดโดยใช้ลำไส้ใหญ่มาทำรางนำปัสสาวะออกจากร่างกายที่ไม่มีกลไกป้องกันปัสสาวะไหลย้อนก็ก่อให้เกิดผลแทรกซ้อนไม่ต่างกัน[4]

การผ่าตัดเปลี่ยนทางไหลปัสสาวะออกทางผิวหนังครั้งแรกในมนุษย์ครั้งแรกรายงานโดย Gilchrist ในปี ค.ศ. 1950 โดยใช้ iliocecal valve เป็นกลไกการกลั้นปัสสาวะและใช้บริเวณปลายของลำไส้เล็กส่วน ileum เป็นปากเปิดนำปัสสาวะออกสู่ผิวหนังสำหรับการสวน อย่างไรก็ตามวิธีดังกล่าวได้รับความนิยมน้อยในห้วงเวลานั้น ต่อมาในปี ค.ศ. 1982 Kock และคณะได้ทำการแนะนำการเปลี่ยนทางเดินปัสสาวะออกทางผิวหนังแบบใหม่ซึ่งใช้กลไกประเภทกลั้นได้ การผ่าตัดนี้ใช้กรรมวิธีของการซ้อนทับลำไส้ให้เป็นลักษณะหัวนม (intussuscepted nipple valve) เพื่อให้เกิดกลไกกลั้นและป้องกันการไหลย้อนปัสสาวะ Kock ได้การทดลองในสัตว์ก่อนแล้วจึงนำมาใช้มนุษย์แล้วพบว่ามีความสำคัญเป็นอย่างยิ่งที่จะต้องทำให้ลำไส้ไม่มีลักษณะเป็นท่อตามเดิม (detubulization of bowel segment) และการพับลำไส้สองชั้นซึ่งให้สำหรับการทำให้กระเพาะปัสสาวะใหม่มีรูปร่างเป็นทรงกลม[5] ซึ่งปัจจุบันหลักการดังกล่าวเป็นหลักสำคัญสำหรับการเปลี่ยนทางปัสสาวะออกผิวหนังและการทำกระเพาะปัสสาะเทียม ต่อมา Skinner ได้เริ่มทำการผ่าตัดเปลี่ยนทางไหลปัสสาวะหลังผ่าตัดนำกระเพาะปัสสาวะซึ่งเป็นมะเร็งออกในผู้ใหญ่ในปี ค.ศ.1982 และรายงานการผ่าตัดผู้ป่วยจำนวน 250 รายครั้งแรกในปี ค.ศ.1987[6]

ความท้าทายที่ยิ่งใหญ่ที่สุดสำหรับการพัฒนาการเปลี่ยนทางไหลปัสสาวะออกทางผิวหนังประเภทกลั้นได้นั้นคือการออกแบบให้เชื่อถือได้ ทนทาน มีกลไกกลั้นปัสสาวะที่มีประสิทธิภาพซึ่งง่ายต่อการสวนปัสสาวะ มีหลากหลายเทคนิคการผ่าตัดที่ได้ถูกอธิบายไว้ซึ่งมีการใช้ทั้งลำไส้ใหญ่และลำไส้เล็กหรือแม้กระทั่งกระเพาะอาหาร รวมถึงกลไกการกลั้นปัสสาวะหลากหลายรูปแบบ อย่างไรก็ตามปัญหาต่างๆ ที่ตามมาไม่ว่าจะเป็น นิ่ว การสวนปัสสาวะยาก ไส้เลื่อนรอบปากทวารเทียม และการรั่วจากปากทวารเทียมก็ยังคงเป็นปัญหาสำคัญซึ่งจำเป็นต้องได้รับการผ่าตัดแก้ไขในห้วงเวลาต่อมา[7]

หลักการของการผ่าตัดทดแทนกระเพาะปัสสาวะบริเวณตำแหน่งเดิมนั้นเริ่มมีก่อนที่ Kock จะเริ่มต้นทำการผ่าตัดเปลี่ยนทางไหลปัสสาวะออกทางผิวหนัง กล่าวคือ Tizzoni และ Poggi เป็นศัลยแพทย์กลุ่มแรกที่ได้ทำการทดลองการผ่าตัดในสุนัขด้วยการย้ายท่อไตไปฝังลงในลำไส้เล็กส่วน ileum ซึ่งถูกแยกออกมาและนำไปเชื่อมระหว่างท่อไตกับท่อปัสสาวะ[8] สุนัขตัวดังกล่าวสามารถอั้นปัสสาวะได้และสามารถตั้งครรภ์ได้ถึงสามครั้งก่อนจะเสียชีวิตหลังจากการผ่าตัดล่วงไปแล้วถึง 30 เดือน Lemoine ได้รับการยกย่องว่าเป็นผู้ผ่าตัดทดแทนกระเพาะปัสสาวะ

ตำแหน่งเดิมในมนุษย์ได้ประสบความสำเร็จเป็นรายแรกโดยทำการโยกส่วนลำไส้ซึ่งได้รับการผ่าตัด uretero-sigmoidostomy มาเชื่อมกับท่อปัสสาวะเพื่อทดแทนกระเพาะปัสสาวะในตำแหน่งเดิม[9]

ในปี ค.ศ.1979 Camey และ Le Duc รายงานการทดลองเกี่ยวกับการทดแทนกระเพาะปัสสาวะบริเวณตำแหน่งเดิมโดยต่อกับท่อปัสสาวะเดิมของผู้ป่วยมะเร็งกระเพาะปัสสาวะเพศชาย การเปลี่ยนทางไหลของปัสสาวะด้วยกรรมวิธีของ Camey ในระยะแรกนั้นใช้ลำไส้เล็กส่วน ileum โดยที่ไม่มีการปรับแต่งส่งผลให้เกิดความดันสูงในส่วนรองรับปัสสาวะ (reservoir) และกลั้นปัสสาวะไม่ได้[10] ต่อมามีการพัฒนาเทคนิคการผ่าตัดเป็น the Camey II detubularized reservoir[11] Hauptmann W-neobladder[12] “hemi-Kock” neobladder[13] Studer pouch[14] extraserosal-lined ureteral tunnel[15] T pouch[16] Padua pouch[17] stomach neobladder[18] cecal and ileocecal neobladder[19] และ sigmoid reservoir[20] ซึ่งได้รับการรายงานออกมาอย่างต่อเนื่อง ปัจจุบันมีหลายการศึกษาขนาดใหญ่และเก็บข้อมูลเป็นระยะเวลายาวนานบ่งถึงผลลัพธ์ต่อเกี่ยวกับการทำงานของไตและการกลั้นปัสสาวะที่ดี การผ่าตัดทดแทนกระเพาะปัสสาวะบริเวณตำแหน่งเดิมได้รับความนิยมเพิ่มมากขึ้นจากทั้งผู้ป่วยและศัลยแพทย์ระบบปัสสาวะเหนือการผ่าตัดเปลี่ยนทางไหลปัสสาวะออกผิวหนังเนื่องจากเป็นการปัสสาวะออกทางช่องทางที่มีอยู่ตามธรรมชาติ วิธีการผ่าตัดง่ายกว่า และโอกาสที่จะต้องผ่าตัดแก้ไขผลแทรกซ้อนในอนาคตที่น้อยกว่าอย่างชัดเจน

การผ่าตัดที่ได้กล่าวมานั้นช่วงแรกทำในเพศชายเป็นหลักเนื่องจากความเชื่อที่ว่ากลไกการกลั้นปัสสาวะในเพศหญิงนั้นขึ้นอยู่กับการมีอยู่ของคอกระเพาะปัสสาวะและความกังวลเกี่ยวกับการเกิดซ้ำของมะเร็งเมื่อจำเป็นต้องผ่าตัดโดยสงวนท่อปัสสาวะไว้ ในช่วงกลางของทศวรรษที่ 90 ได้มีการศึกษาเกี่ยวกับกายวิภาคและการทดลองทางคลินิกที่บ่งชี้ว่าเพศหญิงสามารถที่จะกลั้นปัสสาวะได้ด้วยการสงวนท่อปัสสาวะไว้เพียงอย่างเดียวประกอบกับส่วนรองรับปัสสาวะซึ่งมีความดันต่ำ[21] และผลลัพธ์ทางมะเร็งวิทยาที่ปลอดภัย[22]

การผ่าตัดทดแทนกระเพาะปัสสาวะตำแหน่งเดิมเป็นการผ่าตัดซึ่งพยายามจำลองให้คล้ายกับกระเพาะปัสสาวะเดิมให้มากที่สุดทั้งในส่วนของตำแหน่งและการหน้าที่ทำงาน การผ่าตัดบริเวณระบบปัสสาวะส่วนล่างนี้มีจุดประสงค์หลักเพื่อหลีกเลี่ยงการใช้อุปกรณ์แปะหน้าท้องเพื่อรองรับปัสสาวะ ให้ผู้ป่วยสามารถปัสสาวะและควบคุมปัสสาวะได้ผ่านท่อปัสสาวะตามธรรมชาติ บางครั้งจำเป็นต้องได้รับการสวนปัสสาวะเป็นครั้งคราวแต่ก็พยายามให้เป็นในลักษณะนั้นให้น้อยที่สุด และสุดท้ายคือการหลีกเลี่ยงการเปลี่ยนทางไหลปัสสาวะมาทางผิวหนังประเภทกลั้นได้ซึ่งมักมีปัญหาเรื่องเกี่ยวกับทางออกของปัสสาวะ

การผ่าตัดในลักษณะนี้ได้รับความนิยมมากขึ้นในช่วงทศวรรษ 90 เป็นต้นมาถึงปัจจุบัน โดยเริ่มในปี ค.ศ. 1986 ซึ่งการผ่าตัดทดแทนกระเพาะปัสสาวะตำแหน่งเดิมได้รับการทำมากขึ้นซึ่งในบางสถาบันสูงถึงร้อยละ 75 สำหรับผู้ป่วยซึ่งได้รับการผ่าตัดนำกระเพาะปัสสาวะออกในขณะที่การผ่าตัดใช้ลำไส้เล็กส่วน ileum มาทำเป็นรางนำปัสสาวะออก หรือการผ่าตัดเปลี่ยนทางไหลปัสสาวะออกผิวหนังประเภทกลั้นได้ลดน้อยลงกว่าเดิม ในสถาบันการศึกษาทางการแพทย์ขนาดใหญ่แปดสถาบันได้รายงานถึงอัตราการเพิ่มขึ้นของการผ่าตัดทดแทนกระเพาะปัสสาวะตำแหน่งเดิม

อยู่ที่ร้อยละ 6 ถึง 51[23] อย่างไรก็ตามอัตราการผ่าตัดทดแทนกระเพาะปัสสาวะตำแหน่งเดิมจากข้อมูลของ the National Bladder Cancer Database ลดลงในช่วงสิบปีที่ผ่านมาในประเทศสหรัฐอเมริกาโดยที่ไม่ทราบสาเหตุ การศึกษาซึ่งใช้ฐานข้อมูลจากประชากรในประเทศสหรัฐอเมริกาซึ่งใช้ the Nationwide Inpatient Sample Database จากปี ค.ศ. 2001 ถึงปี ค.ศ. 2008 ระบุว่ามีเพียงร้อยละ 8 ของผู้ป่วยซึ่งจำเป็นต้องผ่าตัดนำกระเพาะปัสสาวะออกเท่านั้นที่ได้รับการผ่าตัดเปลี่ยนทางไหลปัสสาวะประเภทกลั้นได้และอัตราการผ่าตัดนี้จะเพิ่มขึ้นถึงร้อยละ 20 สำหรับผู้ป่วยซึ่งมีอายุน้อยกว่า 55 ปี[24] หนึ่งในโรงเรียนแพทย์ซึ่งมีอัตราการผ่าตัดสูงได้รายงานการผ่าตัดทดแทนกระเพาะปัสสาวะตำแหน่งเดิมว่าอัตราการผ่าตัดลดลงอย่างต่อเนื่องจากร้อยละ 47 เหลือเพียงร้อยละ 21 ในช่วงปี ค.ศ. 2000 ถึงปี ค.ศ.2005[25] รายงานการศึกษาล่าสุดซึ่งใช้ฐานข้อมูลจาก the NSQUIP dataset ได้แสดงถึงอัตราการผ่าตัดประเภทเปลี่ยนทางไหลปัสสาวะประเภทกลั้นได้ที่ลดลงจากร้อยละ 23 ในปี ค.ศ. 2011 มาอยู่ที่ร้อยละ 15 ในปี ค.ศ. 2015[26] และยังมีรายงานการศึกษาจากสวีเดนซึ่งรายงานอัตราการผ่าตัดดังกล่าวว่าอยู่ที่ร้อยละ 14 ในช่วงปี ค.ศ. 2003 ถึงปี ค.ศ. 2008[27]

เหตุผลที่ซ่อนอยู่หลังข้อมูลที่ว่าอัตราการผ่าตัดเปลี่ยนทางไหลปัสสาวะประเภทกลั้นได้ที่ลดลงนั้นเป็นเรื่องที่ซับซ้อน ศัลยแพทย์ระบบปัสสาวะหลายท่านกล่าวว่าการเปลี่ยนแปลงนี้สัมพันธ์กับการเปลี่ยนแปลงของกลุ่มประชากรที่เข้ารับการรักษา ไม่ว่าจะเป็น อายุของผู้ป่วยที่มากขึ้น ความอ้วน โรคประจำตัว เศรษฐานะทางสังคม และความจริงที่ว่าคุณภาพชีวิตที่ได้รับหลังการผ่าตัดทดแทนกระเพาะปัสสาวะตำแหน่งเดิมไม่ได้เหนือกว่าการผ่าตัดเปลี่ยนทางไหลปัสสาวะโดยใช้ลำไส้เล็กส่วน ileum เป็นรางนำปัสสาวะออกผิวหนัง Chang และคณะได้กล่าวว่าอัตราการผ่าตัดประเภทนี้สำหรับแพทย์ประจำบ้านก็ไม่มากสำหรับการฝึกอบรมในสถาบัน[28] ยิ่งกว่านั้นอัตราการผ่าตัดนำกระเพาะปัสสาวะออกในประเทศสหรัฐอเมริกานั้นมีไม่มากนักต่อปีสำหรับแต่ละสถาบันการฝึกอบรม[29] ถึงแม้ว่าศัลยแพทย์ระบบปัสสาวะส่วนใหญ่จะกล่าวว่าผู้ป่วยส่วนใหญ่ของเขาเลือกการผ่าตัดใช้ลำไส้เล็กส่วน ileum เป็นรางนำปัสสาวะออกผิวหนังแทนที่จะเลือกการผ่าตัดเปลี่ยนทางไหลปัสสาวะประเภทกลั้นได้ แต่ในความเป็นจริงแล้วก็ไม่ใช่เรื่องที่ยากลำบากหากศัลยแพทย์จะเสนอทางเลือกอีกทางซึ่งเป็นประโยชน์ให้กับผู้ป่วยซึ่งเหมาะสมบางราย[30] การพัฒนาของหุ่นยนต์ช่วยผ่าตัดอาจทำให้หนทางสู่การผ่าตัดเปลี่ยนทางไหลปัสสาวะประเภทกลั้นได้ทำได้มากขึ้นโดยเฉพาะอย่างยิ่งการที่สามารถทำการผ่าตัดทุกขั้นตอนในตัวของผู้ป่วยซึ่งเป็นขั้นตอนที่ยากลำบากและมีแค่บางสถาบันเท่านั้นที่ทำการผ่าตัดขั้นตอนนี้ในตัวของผู้ป่วย

มีการประเมินไว้ว่าร้อยละ 80 ถึง 90 ของผู้ป่วยชายและร้อยละ 75 ของผู้ป่วยหญิงซึ่งต้องได้รับการผ่าตัดนำกระเพาะปัสสาวะออกมีความเหมาะสมสำหรับการผ่าตัดทดแทนกระเพาะปัสสาวะตำแหน่งเดิมหรือสร้างกระเพาะปัสสาวะใหม่ (neobladder) เมื่อพิจารณาเฉพาะข้อมูลทางการแพทย์เท่านั้น มีอีกหนึ่งการศึกษาจาก Ulm ประเทศเยอรมันนีชี้ว่ามีเพียงร้อยละ 16 ของผู้ป่วยซึ่งได้รับการผ่าตัดนำกระเพาะปัสสาวะออกเท่านั้นมีข้อห้ามสำหรับการผ่าตัดสร้างกระเพาะปัสสาวะใหม่และอีกร้อยละสองเกิดจากการปฏิเสธการผ่าตัดประเภทนี้[31] ยังมีอีกหนึ่งการศึกษาเกี่ยวกับทางเลือกของการผ่าตัดเปลี่ยนทางไหลปัสสาวะในบริบทของโครงการแนะนำก่อนผ่าตัดพบว่าร้อยละ 6 ของผู้ป่วยซึ่งเหมาะสมกับการผ่าตัดเปลี่ยนทางไหลปัสสาวะประเภทกลั้นได้เลือกที่จะผ่าตัดใช้ลำไส้เล็กส่วน ileum เป็นราง

นำปัสสาวะออกผิวหนังด้วยเหตุผลส่วนตัวของผู้ป่วยเอง[32] ในการศึกษาซึ่งมีชื่อว่า PROMETRICS ได้รายงานอัตราการผ่าตัดสร้างกระเพาะปัสสาวะใหม่อยู่ที่ร้อยละ 28.8 ซึ่งมักทำในผู้ป่วยอายุน้อย เพศชาย และมีโรคประจำตัวไม่รุนแรง[33] แนวทางการรักษาของ AUA/SUO และ EAU แนะนำผู้ป่วยซึ่งจำเป็นต้องได้รับการผ่าตัดนำกระเพาะปัสสาวะออกว่าควรได้รับคำแนะนำเกี่ยวกับทั้งสามรูปแบบของการเปลี่ยนทางไหลปัสสาวะ (การผ่าตัดสร้างกระเพาะปัสสาวะใหม่ การผ่าตัดเปลี่ยนทางไหลปัสสาวะประเภทกลั้นได้ออกผิวหนัง และการผ่าตัดใช้ลำไส้เล็กเป็นรางนำปัสสาวะออกผิวหนัง)[34] จึงมีความจำเป็นที่ศัลยแพทย์ระบบปัสสาวะผู้จะต้องแนะนำผู้ป่วยจะต้องเข้าใจถึง ข้อบ่งชี้ในการเลือกผู้ป่วย เทคนิคการผ่าตัดพื้นฐาน และหลักการจัดการทั้งก่อน ระหว่าง และหลังการผ่าตัด อีกทั้งยังควรส่งผู้ป่วยซึ่งสนใจและมีความต้องการที่จะรับการผ่าตัดสร้างกระเพาะปัสสาวะใหม่ไปพบศัลยแพทย์ระบบปัสสาวะผู้มีประสบการณ์เพื่อผลประโยชน์สูงสุดต่อผู้ป่วย

ข้อสรุป ประวัติศาสตร์ของการผ่าตัดเปลี่ยนทางไหลปัสสาวะตำแหน่งเดิม

1. การผ่าตัดเปลี่ยนทางไหลปัสสาวะแบ่งออกเป็นสามประเภทคือ การผ่าตัดทำรางนำปัสสาวะออกนอกร่างกาย (conduit) การผ่าตัดเปลี่ยนทางไหลปัสสาวะออกผิวหนังประเภทกลั้นได้ (continence cutaneous diversion) และการผ่าตัดเปลี่ยนทางไหลปัสสาวะตำแหน่งเดิม (orthotopic diversion)
2. ผลแทรกซ้อนระยะยาวของการผ่าตัดทำรางนำปัสสาวะออกนอกร่างกายไม่ว่าจะนำมาจากลำไส้เล็กส่วน ileum หรือลำไส้ใหญ่ก็ตามคือ การตีบของปากทางนำปัสสาวะออก ไส้เลื่อนรอบปากทางนำปัสสาวะออก กรวยไตอักเสบ นิ่ว ท่อไตอุดตัน และการทำงานของไตแย่ลง
3. ปัญหาระยะยาวของการผ่าตัดเปลี่ยนทางไหลปัสสาวะออกผิวหนังประเภทกลั้นได้มักมีความสัมพันธ์กับขานำปัสสาวะออกนอกร่างกายซึ่งมีกลไกกลั้นปัสสาวะ ซึ่งเมื่อเกิดปัญหาขึ้นก็มักจำเป็นต้องได้รับการผ่าตัดเพื่อแก้ไข
4. การผ่าตัดสร้างกระเพาะปัสสาวะใหม่ทำให้เกิดการปัสสาวะที่ควบคุมได้ หลีกเลี่ยงการใช้อุปกรณ์แปะติดผิวหนัง และเมื่อผู้ป่วยจำนวนไม่มากซึ่งจำเป็นต้องสวนปัสสาวะด้วยตนเอง
5. ร้อยละ 80 ถึง 90 ของผู้ป่วยชาย และร้อยละ 75 ของผู้ป่วยหญิงซึ่งได้รับการผ่าตัดนำกระเพาะปัสสาวะออกมีความเหมาะสมสำหรับการผ่าตัดสร้างกระเพาะปัสสาวะใหม่

หลักการพื้นฐานของการผ่าตัดเปลี่ยนทางไหลปัสสาวะตำแหน่งเดิมประเภทกลั้นได้ (basic principles of continent orthotopic urinary diversion)

สามหลักการพื้นฐานของเทคนิคการผ่าตัดเสริมสร้างตำแหน่งเดิมและเป็นกุญแจสำคัญไปสู่การผ่าตัดที่ประสบความสำเร็จได้แก่

ข้อที่หนึ่ง คือ ผู้ป่วยต้องมีกลไกหูรูดภายนอกที่สมบูรณ์และเพียงพอ และไม่มีการอุดตันท่อปัสสาวะ

ข้อที่สอง คือ ส่วนรองรับปัสสาวะ (reservoir) จะต้องสามารถปรับตัวให้เกิดความดันที่ต่ำในขณะอยู่ในระยะรองรับปัสสาวะ (filling phase) ซึ่งจะทำได้อย่างสมบูรณ์ก็ต่อเมื่อมีการผ่าตัดทำให้ลำไส้ไม่มีรูปร่างเป็นท่อดังเดิม (detularization) และเย็บใหม่ให้อยู่ในรูปแบบทรงกลม (spherical shape) ซึ่งรูปทรงกลมนั้นจะก่อให้เกิดปริมาตรที่มากที่สุดในขณะที่ก่อให้เกิดพื้นที่ภายในที่มากที่สุดด้วย อีกทั้งเทคนิคการพับเป็นสองทบ (double-folded technique) ของ Kock และส่วนรองรับปัสสาวะประเภท S- และ W-shaped จะช่วยลดการเกิดการหดตัวของผนังลำไส้ซึ่งก่อให้เกิดความดันสูงระหว่างการหดตัวทำให้ส่วนรองรับปัสสาวะสามารถที่จะรักษาระดับความดันให้ต่ำในระยะรองรับปัสสาวะได้[5,35]

ข้อที่สาม คือ ส่วนรองรับปัสสาวะจะต้องมีปริมาตรที่เพียงพอเพื่อที่จะก่อให้เกิดระยะเวลาในการปัสสาวะที่เหมาะสม โดยทั่วไปควรอยู่ที่ 300 ถึง 500 มิลลิลิตรเมื่อส่วนรองรับปัสสาวะอยู่ในระยะที่คงที่แล้วหลังการผ่าตัดทุกส่วนของลำไส้สามารถยืดออกได้หลังการผ่าตัดเมื่อมีแรงต้านการไหลปัสสาวะออกจากร่างกายที่เพียงพอ ถึงแม้ว่าลำไส้เล็กส่วน ileum จะสามารถยืดออกได้มากกว่าลำไส้ใหญ่ก็ตาม 44 เซนติเมตรเป็นความยาวมาตรฐานของลำไส้เล็กส่วน ileum สำหรับการสร้างให้กลายเป็นส่วนรองรับปัสสาวะสองทบในเทคนิคของ Kock (และยังใช้ในการผ่าตัดสร้างกระเพาะปัสสาวะใหม่ในเทคนิคของ Studer และรูปแบบของ T-pouch อีกด้วย) ซึ่งจะก่อให้เกิดส่วนรองรับปัสสาวะซึ่งมีปริมาตรน้อยกว่า 200 มิลลิลิตรในห้วงปีแรกหลังการผ่าตัดแต่หลังจากนั้นจะเกิดกระบวนการยืดตัวออกและสามารถรองรับปัสสาวะได้ 500 ถึง 600 มิลลิตรหลังจากนั้นและยังก่อให้เกิดความดันต่ำในส่วนรองรับปัสสาวะอีกด้วย[36] ดังรูปที่ 1 ซึ่งแสดงถึงเอกซเรย์คอมพิวเตอร์ของส่วนรองรับปัสสาวะทรงกลมซึ่งคงตัวแล้วหลังการผ่าตัด 1 ปี

รูปที่ 1 *กระเพาะปัสสาวะของผู้ป่วยชาย อายุ 35 ปีซึ่งป่วยเป็นมะเร็งกระเพาะปัสสาวะได้รับการผ่าตัด radical cystoprostatectomy with ileal neobladder (Studer pouch) จากโรงพยาบาลพระมงกุฎเกล้าแสดงส่วนรองรับปัสสาวะทรงกลมซึ่งสามารถรองรับปริมาตรได้อย่างเหมาะสมหลังการผ่าตัด 1 ปี*

ข้อสรุป สามหลักการพื้นฐานสำหรับการผ่าตัดสร้างกระเพาะปัสสาวะใหม่

1. ผู้ป่วยจะต้องมีท่อปัสสาวะที่ดี และมีการทำงานของหูรูดปัสสาวะภายนอกที่ดีด้วยเพื่อการกลั้นปัสสาวะที่สมบูรณ์
2. ส่วนต่างๆ ของลำไส้ซึ่งถูกนำมาใช้สำหรับการสร้างส่วนรองรับปัสสาวะควรได้รับการตัดเพื่อเปิดออกไม่ให้เป็นรูปทรงท่อดังเดิมและสร้างใหม่ให้กลายเป็นทรงกลมแทน
3. ปริมาตรของส่วนรองรับปัสสาวะที่เหมาะสมคือ 300 ถึง 500 มิลลิลิตร โดยก่อให้เกิดความดันภายในที่ต่ำด้วย

การเลือกผู้ป่วยสำหรับการผ่าตัดสร้างกระเพาะปัสสาวะใหม่

ผู้ป่วยซึ่งจำเป็นต้องได้รับการผ่าตัด radical cystectomy อาจมีความเหมาะสมสำหรับการผ่าตัดสร้างกระเพาะปัสสาวะใหม่ ซึ่งมีข้อห้ามสัมบูรณ์เพียงไม่กี่ข้อเท่านั้นสำหรับการผ่าตัดประเภทนี้ อย่างไรก็ตามมีปัจจัยหลายอย่างที่จะกำหนดว่าการเปลี่ยนทางไหลปัสสาวะประเภทใดเหมาะสมกับผู้ป่วยแต่ละรายซึ่งมีความแตกต่างกันซึ่งแบ่งออกเป็นสองหัวข้อใหญ่คือ ปัจจัยมะเร็งวิทยา (oncologic factors) และปัจจัยผู้ป่วย (patient factor) แนวปฏิบัติสำหรับการเลือกผู้ป่วยดังรูปที่ 2

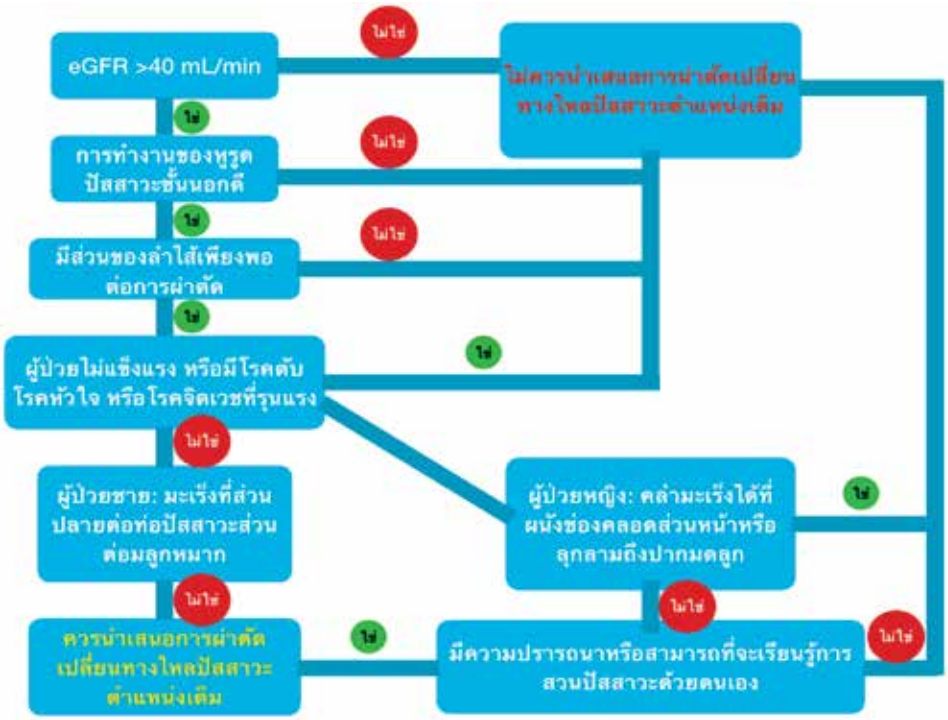

รูปที่ 2 *แนวปฏิบัติสำหรับการเลือกผู้ป่วยเพื่อรับการผ่าตัดสร้างกระเพาะปัสสาวะใหม่*

ปัจจัยเกี่ยวกับมะเร็ง (oncologic factors)

โอกาสเสี่ยงการเกิดมะเร็งซ้ำบริเวณท่อปัสสาวะเพศชาย

ข้อห้ามสัมบูรณ์สำหรับการผ่าตัดสร้างกระเพาะปัสสาวะใหม่ซึ่งเกี่ยวกับมะเร็งวิทยาคือ การพบร่องรอยของมะเร็งเยื่อบุระบบปัสสาวะอยู่บริเวณท่อปัสสาวะจากการส่งชิ้นเนื้อตรวจพยาธิวิทยาหลังการผ่าตัดทันทีเมื่อทำการผ่าตัด radical cystectomy สำหรับผู้ป่วยเพศชายนั้นการที่มะเร็งเยื่อบุระบบปัสสาวะจากกระเพาะปัสสาวะรุกลามมายังท่อปัสสาวะส่วนต่อมลูกหมาก (prostatic urethra) เป็นปัจจัยเสี่ยงที่มีผลมากที่สุดที่จะทำให้มะเร็งเป็นซ้ำบริเวณท่อปัสสาวะ[37] จากการวิเคราะห์จาก 25 การศึกษาของ Stenzl และคณะในปี ค.ศ.1995 พบว่ามีการเป็นซ้ำของมะเร็งบริเวณท่อปัสสาวะส่วนหน้า (anterior urethra) จำนวน 256 รายจากผู้ป่วยทั้งหมด 3,165 ราย ซึ่งคิดเป็นร้อยละ 8.1 ของผู้ป่วยมะเร็งกระเพาะปัสสาวะซึ่งได้รับการผ่าตัด radical cystectomy

การศึกษาประเภทย้อนหลังในผู้ป่วยชาย 768 รายซึ่งได้รับการผ่าตัด radical cystoprostatectomy โดยที่ไม่ได้ทำ urethrectomy ร่วมด้วยในมหาวิทยาลัย Southern California พบว่าเมื่อติดตามการรักษาไปที่ระยะเวลาเฉลี่ย 13 เดือนมีโอกาสโดยรวมที่จะพบมะเร็งเป็นซ้ำบริเวณท่อปัสสาวะอยู่ที่ร้อยละ 5 ที่ 5 ปี และร้อยละ 9 ที่ 10 ปี การเป็นซ้ำจะพบเฉลี่ยที่สองปีหลังการผ่าตัดนำกระเพาะปัสสาวะออก (0.2 ถึง 13 ปี) โอกาสเสี่ยงนี้จะพบเพียงร้อยละ 5 ที่ 5 ปีจากผู้ป่วย 639 รายซึ่งไม่พบมะเร็งบริเวณท่อปัสสาวะส่วนต่อมลูกหมาก ในขณะที่โอกาสเสี่ยงจะขึ้นสูงไปถึงร้อยละ 11 จากผู้ป่วย 129 รายซึ่งพบมะเร็งบริเวณท่อปัสสาวะส่วนต่อมลูกหมาก เพราะฉะนั้นการพบมะเร็งบริเวณท่อปัสสาวะส่วนต่อมลูกหมากเป็นปัจจัยเสี่ยงต่อการเกิดมะเร็งซ้ำบริเวณท่อปัสสาวะ มะเร็งประเภท carcinoma in situ (CIS) หรือ มะเร็งซึ่งลุกลามไปยังส่วนเยื่อบุ หรือส่วนท่อ (mucosal and/or ductal involvement) ของต่อมลูกหมากจะมีโอกาสที่มะเร็งจะเป็นซ้ำในช่วงห้าปีประมาณร้อยละ 12 ในขณะที่ผู้ป่วยซึ่งถ้าพบมีมะเร็งลุกลามเข้าถึงชั้น stroma จะมีโอกาสเป็นซ้ำถึงร้อยละ 18 การลุกลามของมะเร็งไปยังท่อปัสสาวะส่วนต่อมลูกหมากเป็นปัจจัยเสี่ยงที่มีนัยสำคัญในการเกิดมะเร็งซ้ำบริเวณท่อปัสสาวะ ในขณะที่การพบมะเร็งประเภท CIS ในกระเพาะปัสสาวะหรือการพบมะเร็งหลายตำแหน่งไม่ค่อยเกี่ยวข้องกับการเป็นซ้ำในบริเวณดังกล่าว[38]

ส่วนใหญ่ของผู้ป่วยซึ่งมีมะเร็งลุกลามถึงชั้น stroma มักจะมีมะเร็งแพร่กระจายไปยังต่อมน้ำเหลืองแล้ว ผู้ป่วยชายจำนวน 1,550 รายซึ่งได้รับการผ่าตัดนำกระเพาะปัสสาวะออกระหว่างปี ค.ศ.1987 และปี ค.ศ.2008 พบว่ามีจำนวน 156 รายซึ่งพบมะเร็งลุกลามถึงชั้น stroma ซึ่งในผู้ป่วยกลุ่มนี้พบว่ามีการแพร่กระจายของมะเร็งไปยังต่อมน้ำเหลืองจากผลพยาธิวิทยาถึง 59 รายซึ่งบ่งว่าการให้เคมีบำบัดก่อนการผ่าตัดอาจจะเป็นเมื่อวินิจฉัยได้ว่ามีการลุกลามของมะเร็งเข้าไปสู่ชั้น stroma ตั้งแต่ก่อนผ่าตัด อัตราการเป็นซ้ำของมะเร็งบริเวณท่อปัสสาวะของผู้ป่วยทั้ง 59 รายนี้โดยรวมอยู่ที่ร้อยละ 12 ในขณะที่พบเพียงร้อยละ 6 ในผู้ป่วย 33 รายซึ่งได้รับการผ่าตัดสร้างกระเพาะปัสสาวะใหม่ ดังนั้นจะเห็นได้ว่าการเกิดมะเร็งซ้ำบริเวณท่อปัสสาวะเป็นสิ่งที่พบได้ไม่บ่อยและมักพบในผู้ป่วยซึ่งมีปัจจัยเสี่ยงสูงโดยเฉพาะอย่างยิ่งสำหรับผู้ป่วยซึ่งมีอายุยืนนานหลังการผ่าตัด[39]

นักวิจัยหลายท่านได้ทำการศึกษาเกี่ยวกับความสัมพันธ์ของการมีอยู่ของ CIS ในกระเพาะปัสสาวะกับการเป็นซ้ำของมะเร็งบริเวณท่อปัสสาวะพบว่าผลที่ได้มีความหลากหลาย[40] Boorjian และคณะในปี ค.ศ.2011 ได้ทำการทบทวนการรักษาของผู้ป่วยจำนวน 1,500 ราย (ซึ่งเป็นเพศชายจำนวน 1,230 ราย) จากการติดตามการรักษาเฉลี่ยนาน 13.5 เดือน พวกเขาพบว่าการเกิดมะเร็งหลายตำแหน่งเป็นปัจจัยเสี่ยงที่มีนัยสำคัญเกี่ยวกับการเกิดมะเร็งซ้ำบริเวณท่อปัสสาวะนอกเหนือจากปัจจัยที่เกี่ยวกับการที่มะเร็งลุกลามมายังบริเวณท่อปัสสาวะส่วนต่อมลูกหมาก ในขณะที่การพบ CIS ไม่ก่อให้เกิดผลดังกล่าว มีบางหลักฐานบ่งว่าการเปลี่ยนทางไหลปัสสาวะตำแหน่งเดิมมีกลไกบางอย่างในการป้องกันการเป็นซ้ำบริเวณท่อปัสสาวะ Stein และคณะในปี ค.ศ.2005 รายงานเกี่ยวกับผู้ป่วย 397 รายซึ่งได้รับการผ่าตัดสร้างกระเพาะปัสสาวะใหม่เปรียบเทียบกับผู้ป่วย 371 รายซึ่งได้รับการผ่าตัดดังกล่าว ระยะเวลาเฉลี่ยในการติดตามการรักษาค่อนข้างยาวนานคือ 10 ถึง 19 ปี และไม่นำผู้ป่วยซึ่งได้รับการผ่าตัดนำท่อปัสสาวะออกมารวมอยู่ในการศึกษานี้ พบว่าในผู้ป่วยซึ่งไม่มีการลุกลามของมะเร็งมายังท่อปัสสาวะส่วนต่อมลูกหมาก (ร้อยละ 85 ของผู้ป่วยที่ได้รับการผ่าตัดสร้างกระเพาะปัสสาวะใหม่ เปรียบเทียบกับ ร้อยละ 81 ของผู้ป่วยที่ได้รับการผ่าตัดเปลี่ยนทางไหลปัสสาวะออกทางผิวหนัง) บ่งว่าโอกาสเป็นมะเร็งซ้ำบริเวณท่อปัสสาวะที่ระยะเวลา 5 ปีอยู่ที่ร้อยละ 3 เปรียบเทียบกับร้อยละ 8 ตามลำดับ ในผู้ป่วยซึ่งมีการลุกลามของมะเร็งมายังท่อปัสสาวะส่วนต่อมลูกหมากจะมีโอกาสเป็นมะเร็งซ้ำอยู่ที่ร้อยละ 11 เมื่อเปรียบเทียบกับร้อยละ 24 สำหรับผู้ป่วยซึ่งได้รับการผ่าตัดเปลี่ยนทางไหลปัสสาวะออกทางผิวหนัง Boorjian และคณะในปี ค.ศ.2011 พบว่ามีการป้องกันโอกาสเป็นซ้ำของมะเร็งจากการผ่าตัดสร้างกระเพาะปัสสาวะใหม่จากรายงานการศึกษาของ Mayo clinic ซึ่งทำจากการติดตามการรักษาระยะยาวจากผู้ป่วยชายกว่า 1,200 ราย ทั้งสองการศึกษาพบว่าผลนี้จะคงอยู่ถ้าความแปรผันทางพยาธิวิทยาได้รับการควบคุม การศึกษาประเภท meta-analysis ล่าสุดซึ่งวิเคราะห์ข้อมูลจาก 14 การศึกษาจากผู้ป่วยกว่า 6,000 รายก็ยืนยันว่าถึงผลการป้องกันนี้โดย hazard ratio เท่ากับ 0.44 (CI 0.24 to 0.79)[41] สำหรับผู้ป่วยซึ่งได้รับการผ่าตัดเปลี่ยนทางไหลปัสสาวะตำแหน่งเดิมเหตุผลที่เกิดผลการป้องกันการเป็นซ้ำของมะเร็งดังกล่าวยังไม่ชัดเจนจากการสังเกตถึงแม้ว่าสมมติฐานน่าจะเกิดจากการไหลอย่างต่อเนื่องของปัสสาวะ หรือการเปลี่ยนลักษณะของระบบปัสสาวะไปเนื่องจากผ่าตัดนำลำไส้มาเย็บต่อไว้ ก็อาจเป็นไปได้[38]

ยังมีข้อถกเถียงบางประการว่าจำเป็นหรือไม่ที่จะต้องพยายามหาว่ามีการลุกลามของมะเร็งมายังบริเวณท่อปัสสาวะส่วนต่อมลูกหมากก่อนผ่าตัด ศัลยแพทย์ระบบปัสสาวะบางท่านได้ทำการตัดชิ้นเนื้อต่อมลูกหมากผ่านท่อปัสสาวะ (transurethral resection of prostate: TURP) ในครั้งเดียวกับที่ส่องกล้องผ่านท่อปัสสาวะเพื่อตัดเนื้องอกกระเพาะปัสสาวะ (transurethral resection of bladder tumor: TURBT) โดยจะตัดที่ตำแหน่ง 5 และ 7 นาฬิกาของต่อมลูกหมากข้างต่อ verumontanum ซึ่งเป็นสิ่งที่ควรทำโดยเฉพาะถ้าเยื่อบุบริเวณดังกล่าวมีความผิดปกติ ศัลยแพทย์ระบบปัสสาวะบางท่านยังแนะนำว่าควรทำหัตถการนี้ทุกครั้งเมื่อจะพิจารณาทำการเปลี่ยนทางไหลปัสสาวะตำแหน่งเดิม[42] อย่างไรก็ตามก็ยังคงมีความเคลือบแคลงเกี่ยวกับความน่าเชื่อถือของการทำหัตถการดังกล่าวก่อนการผ่าตัด Lebret และคณะในปี ค.ศ. 1998 ได้ทำการศึกษาประเภทก้าวหน้าในผู้ป่วย 118 รายเปรียบเทียบผลของ TURP ที่ท่อปัสสาวะบริเวณต่อมลูกหมากก่อนผ่าตัดกับการตัดชิ้นเนื้อบริเวณเดียวกันส่งพยาธิวิทยาประเภท frozen-section ใน

ขณะทำการผ่าตัด radical cystectomy พบว่าการตัดชิ้นเนื้อส่งตรวจพยาธิวิทยาประเภท frozen-section นั้นจะให้ความถูกต้องในการทำนายการเป็นซ้ำบริเวณท่อปัสสาวะได้มากกว่าการตัดชิ้นเนื้อท่อปัสสาวะบริเวณต่อมลูกหมากก่อนผ่าตัด Donat และคณะในปี ค.ศ.2001 พบว่าการตัดชิ้นเนื้อก่อนผ่าตัดในผู้ป่วยชาย 246 รายไม่มีมีความแม่นยำในการทำนายการเป็นซ้ำบริเวณท่อปัสสาวะ ร้อยละ 43 ของผู้ป่วยซึ่งพบการลุกลามของมะเร็งไปยังท่อปัสสาวะบริเวณต่อมลูกหมากจากผลพยาธิวิทยาซึ่งส่งตรวจหลังการผ่าตัดจะไม่พบร่อยรอยของมะเร็งจากการทำ TUR และผู้ป่วย 12 จาก 36 รายซึ่งพบการลุกลามเข้าชั้น stroma ของต่อมลูกหมากจากการทำ TUR ก่อนการผ่าตัดใหญ่จะไม่พบร่องรอยของมะเร็งบริเวณต่อมลูกหมากจากผลพยาธิวิทยาหลังซึ่งส่งตรวจหลังการผ่าตัดนำกระเพาะปัสสาวะออก ในทางกลับกัน Von Rundstedt และคณะในปี ค.ศ. 2016 ซึ่งได้ทำ TUR บริเวณต่อมลูกหมากในผู้ป่วยชาย 272 รายพบว่า ผู้ป่วยซึ่งได้ผลเป็นลบ (ร้อยละ 74 ของผู้ป่วยในการศึกษาทั้งหมด) มีความสัมพันธ์ถึงร้อยละ 99 กับผลลบจากการทำ frozen section ซึ่งส่งในขณะทำผ่าตัดนำกระเพาะปัสสาวะออกซึ่งอาจทำให้สามารถละการทำ frozen section ในระหว่างการผ่าตัดใหญ่ได้ เพราะฉะนั้นความเหมาะสมสำหรับการทำ TURP หรือ TURBT เพื่อตัดชิ้นเนื้อก่อนการผ่าตัดใหญ่อาจขึ้นอยู่กับการพิจารณาของศัลยแพทย์ระบบปัสสาวะเป็นกรณีไป

จากเนื้อความจากย่อหน้าที่แล้วจึงเป็นหน้าที่ของศัลยแพทย์ระบบปัสสาวะซึ่งจำเป็นต้องให้คำแนะนำและรับคำปรึกษากับผู้ป่วยเกี่ยงกับการลุกลามของมะเร็งเยื่อบุระบบปัสสาวะซึ่งลุกลามไปยังชั้นต่างๆ ของต่อมลูกหมากไม่ว่าจะเป็นระดับชั้น mucosal, ductal หรือ stromal ก็ตามซึ่งมีผลต่อการเป็นซ้ำบริเวณท่อปัสสาวะหลังการผ่าตัดนำกระเพาะปัสสาวะออกถ้าจำเป็นต้องเก็บท่อปัสสาวะไว้โดยไม่ทำการผ่าตัดนำออก และบอกผู้ป่วยถึงโอกาสเสี่ยงและประโยชน์ของการทำการผ่าตัดเปลี่ยนทางไหลปัสสาวะตำแหน่งเดิม โดยทั่วไปแล้วผู้ป่วยซึ่งมีการลุกลามเข้าชั้น stromal ของต่อมลูกหมากมักได้รับคำแนะนำให้ได้รับเคมีบำบัดก่อนการผ่าตัดนำกระเพาะปัสสาวะออกเนื่องจากมีโอกาสสูงที่จะมีการแพร่กระจายของมะเร็งไปยังต่อมน้ำเหลือง[39] ถ้าผู้ป่วยอยู่ในสภาวะที่ไม่เหมาะสำหรับเคมีบำบัดก่อนผ่าตัดหรือให้เคมีแล้วยังคงพบการลุกลามให้เห็นชัดเจนบริเวณต่อมลูกหมากก็สมควรที่จำเป็นต้องผ่าตัดนำท่อปัสสาวะออกด้วยและเปลี่ยนทางไหลปัสสาวะออกทางผิวหนัง การเฝ้าระวังอย่างใกล้ชิดเป็นสิ่งที่จำเป็นเมื่อเลือกการผ่าตัดสร้างกระเพาะปัสสาวะใหม่ซึ่งอาจทำได้ทั้งการส่งน้ำล้างท่อปัสสาวะตรวจเซลล์พยาธิวิทยา (urethral wash cytology) หรือส่องกล้องตรวจท่อปัสสาวะเมื่อมีข้อบ่งชี้

โอกาสเสี่ยงการเกิดมะเร็งซ้ำบริเวณท่อปัสสาวะเพศหญิง

ในอดีตการผ่าตัดนำท่อปัสสาวะออกเป็นหัตถการที่ทำเป็นประจำสำหรับการทำ radical cystectomy เพศหญิง แต่ด้วยผลการกลั้นปัสสาวะที่ดีในเพศชายซึ่งได้รับการผ่าตัดสร้างกระเพาะปัสสาวะใหม่ทำให้ศัลยแพทย์ระบบปัสสาวะหลายท่านทำการศึกษาเกี่ยวกับการผ่าตัดประเภทสงวนท่อปัสสาวะในเพศหญิง ในอดีตนั้นเคยเชื่อกันว่ากลไกการกลั้นปัสสาวะในเพศหญิงนั้นอยู่บริเวณคอกระเพาะปัสสาวะเป็นหลักแต่ผลที่ได้จากหลายการทดลองบ่งชี้ว่ากลไกการกลั้นปัสสาวะจริงแล้วอยู่เลยคอกระเพาะปัสสาวะออกมาด้านปลายกว่าต่อคอกระเพาะปัสสาวะ (distal to bladder neck)[43]

สองการศึกษาที่สำคัญเกี่ยวกับผลพยาธิวิทยาเพื่อพิจารณาการผ่าตัดสงวนท่อปัสสาวะและสร้างกระเพาะปัสสาวะใหม่ในเพศหญิงคือ Stein และคณะในปี ค.ศ. 1995 ได้ทำการศึกษาประเภทย้อนหลังในผู้ป่วยหญิง 67 ราย ซึ่งได้รับการผ่าตัดนำกระเพาะปัสสาวะและท่อปัสสาวะออก รายงานว่ามี 17 ราย (ร้อยละ 25) มีมะเร็งลุกลามบริเวณคอกระเพาะปัสสาวะ และมี 9 ราย (ร้อยละ 13) มีการลุกลามบริเวณท่อปัสสาวะ ผู้ป่วยหญิงทุกรายซึ่งไม่พบการลุกลามบริเวณคอกระเพาะปัสสาวะจะมีพบการลุกลามบริเวณท่อปัสสาวะ ซึ่งแสดงว่าไม่มีรอยโรคข้ามตำแหน่ง (no skip lesions) ในขณะที่ร้อยละ 50 ของผู้ป่วยซึ่งมีมะเร็งบริเวณคอกระเพาะปัสสาวะจะมีมะเร็งบริเวณท่อปัสสาวะร่วมด้วย ปัจจัยเสี่ยงสำหรับมะเร็งบริเวณท่อปัสสาวะจากการศึกษานี้คือ การมีเพิ่มขึ้นของ grade, stage และลุกลามไปยังต่อมน้ำเหลืองของมะเร็ง ในขณะที่การปรากฏของ CIS ไม่สามารถทำนายการลุกลามไปยังท่อปัสสาวะของมะเร็ง การลุกลามไปยังผนังช่องคลอดของมะเร็งเป็นปัจจัยเสี่ยงสำคัญในการลุกลามไปยังท่อปัสสาวะ ถึงแม้ว่าการลุกลามไปยังผนังช่องคลอดจะเกิดไม่บ่อย (ร้อยละ 1) แต่ผู้ป่วยทั้งหมดที่มีการลุกลามประเภทนี้จะมีการลุกลามไปยังคอกระเพาะปัสสาวะและร้อยละ 50 มีการลุกลามไปยังท่อปัสสาวะ

Stenzl และคณะในปี ค.ศ. 1995 ได้ทำการศึกษาความเสี่ยงของการเกิดขึ้นพร้อมกัน (synchronous) หรือการเกิดมะเร็งท่อปัสสาวะในช่วงเวลาต่อมา (secondary urethral cancer) ในการติดตามการรักษาระยะยาวทำในผู้ป่วยหญิง 356 รายซึ่งป่วยด้วยมะเร็งกระเพาะปัสสาวะในทุกระยะของโรค พวกเขาพบว่าการลุกลามไปยังท่อปัสสาวะมีแค่เพียงร้อยละ 2 และทุกรายมีความสัมพันธ์กับการมีอยู่ของมะเร็งบริเวณคอกกระเพาะปัสสาวะ อีกทั้งยังไม่มีความสัมพันธ์ระหว่างการมีอยู่ของ CIS หรือมะเร็งหลายตำแหน่งต่อการเกิดมะเร็งบริเวณท่อปัสสาวะ จากการศึกษาทั้งสองที่ได้กล่าวมาสรุปได้ว่า ท่อปัสสาวะจะปลอดภัยถ้าสงวนไว้หลังการผ่าตัดนำกระเพาะปัสสาวะออกก็ต่อเมื่อไม่พบมะเร็งจากการตัดชิ้นเนื้อบริเวณคอกระเพาะปัสสาวะก่อนผ่าตัดและการส่ง frozen-section ในขณะผ่าตัดให้ผลว่าไม่พบมะเร็งบริเวณท่อปัสสาวะไม่พบมะเร็งหรือ severe atypia ยังมีการศึกษาอื่นอีกที่ยืนยันว่าปัจจัยเสี่ยงที่สำคัญที่สุดของการเป็นซ้ำของมะเร็งบริเวณท่อปัสสาวะคือ การปรากฏอยู่ของมะเร็งบริเวณคอกคอเพาะปัสสาวะ ไม่ว่าจะเป็นการศึกษาของ Chenและคณะในปีค.ศ. 1997 Coloby และคณะในปีค.ศ. 1994 De Paepe และคณะในปีค.ศ. 1990 และ Maralani และคณะในปีค.ศ. 1997 อีกด้วย

Stein และคณะในปี ค.ศ. 1998 ได้รายงานการศึกษาประเภทก้าวหน้าเพื่อยืนยันปัจจัยเสี่ยงทางพยาธิวิทยาในผู้ป่วยหญิง 72 รายซึ่งมีผล frozen-section บริเวณท่อปัสสาวะส่วนต้น (proximal urethra) ระหว่างการผ่าตัดนำกระเพาะปัสสาวะออก พบว่ามะเร็งลุกลามบริเวณคอกระเพาะปัสสาวะและท่อปัสสาวะส่วนต้นนั้นพบได้ 14 ราย (ร้อยละ 19) และ 5 ราย (ร้อยละ 7) ตามลำดับ ทุกรายซึ่งผล frozen-section ระหว่างการผ่าตัดให้ผลบวกสำหรับท่อปัสสาวะส่วนต้นจะมีผลพยาธิวิทยาหลังการผ่าตัดตรงกันและเป็นการยืนยันว่าผู้ป่วยทุกรายในลักษณะนี้จะมีการลุกลามบริเวณท่อปัสสาวะ และยังมีการศึกษาของ Stenzl ในปี ค.ศ. 1998 ซึ่งให้ผลคล้ายกันอีกด้วย

ข้อมูลการเฝ้าระวังทางคลินิกของผู้ป่วยหญิง 88 รายซึ่งได้รับการผ่าตัดทดแทนกระเพาะปัสสาวะตำแหน่งเดิมจาก the University of Southern California แสดงว่าไม่มีการเป็นซ้ำของมะเร็งบริเวณท่อปัสสาวะจากการติดตามการรักษานาน 30 เดือน[44] Ali-El-Dein และคณะในปี ค.ศ. 2004 ได้ทำการศึกษาประเภทก้าวหน้าประเมินผู้ป่วยหญิง

145 รายซึ่งได้รับการผ่าตัดนำกระเพาะปัสสาวะออกและผ่าตัดทดแทนกระเพาะปัสสาวะตำแหน่งเดิม พบว่ามีสองรายซึ่งมีการเป็นซ้ำท่อปัสสาวะโดยที่รายแรกเป็นผู้ป่วยซึ่งผลพยาธิวิทยารายงานเป็น squamous cell carcinoma ในขณะที่อีกรายเป็นมะเร็งเยื่อบุระบบปัสสาวะและ CIS ที่ตำแหน่ง trigone การศึกษานี้ได้รับการเพิ่มเติมข้อมูลอีกเป็น 180 รายและระยะเวลาเฉลี่ยที่ใช้ติดตามการรักษาเพิ่มเป็น 57 เดือน ซึ่งก็ยังคงพบการเป็นซ้ำของมะเร็งบริเวณท่อปัสสาวะอยู่ที่สองรายเท่าเดิม และไม่พบการเป็นซ้ำบริเวณผนังช่องคลอดเพียงอย่างเดียวเลย ข้อมูลที่รายงานเพิ่มเติมจากการศึกษาดังกล่าวนี้คือ พบการลุกลามบริเวณมดลูกและปากมดลูกเพียงแค่ร้อยละหนึ่ง ซึ่งเป็นผู้ป่วยซึ่งได้รับการวินิจฉัยอยู่แล้วจากภาพถ่ายรังสีก่อนผ่าตัด[45]

มะเร็งระยะ locally advance

ศัลยแพทย์ระบบปัสสาวะหลายท่านมีความลังเลที่จะทำการผ่าตัดทดแทนกระเพาะปัสสาวะตำแหน่งเดิมประเภทกลั้นได้ในผู้ป่วยมะเร็งระยะ locally advance สิ่งที่ได้กล่าวมานี้เกิดจากสองปัจจัยพื้นฐานคือ

1. ความกังวลเกี่ยวกับผลกระทบของการเกิดซ้ำของมะเร็งต่อกระเพาะปัสสาวะที่ถูกสร้างขึ้นใหม่
2. ความเชื่อที่ว่า ผู้ป่วยกลุ่มนี้น่าจะมีการพบการเป็นซ้ำประเภทแพร่กระจายของมะเร็งไปยังตำแหน่งอื่นซึ่งอยู่ไกล (distant recurrent) และมีอายุคาดเฉลี่ยสั้น จึงอาจไม่ได้รับประโยชน์จากการผ่าตัดสร้างกระเพาะปัสสาวะใหม่

อย่างไรก็ตาม Stein และคณะในปี ค.ศ. 2001 ได้รายงานผลลัพธ์ทางคลินิกจากผู้ป่วย 1,054 รายซึ่งได้รับการผ่าตัด radical cystectomy โดยระยะเวลาเฉลี่ยในการติดตามการรักษามากกว่า 10 ปี พวกเขารายงานอัตราการเป็นซ้ำบริเวณอุ้งเชิงรานโดยรวมอยู่ที่ร้อยละ 7 สำหรับผู้ป่วยทุกรายในการศึกษา ปัจจัยเสี่ยงต่อการเป็นซ้ำบริเวณอุ้งเชิงกรานอยู่ระหว่างร้อยละ 6 สำหรับมะเร็งอยู่เฉพาะกระเพาะปัสสาวะ (organ-confined) หรือไม่มีการแพร่กระจายไปยังต่อมน้ำเหลือง ถึงร้อยละ 13 สำหรับมะเร็งลุกลามออกนอกกระเพาะปัสสาวะหรือมีการแพร่กระจายไปยังต่อมน้ำเหลือง เกือบครึ่งของผู้ป่วยซึ่งมีมะเร็งลุกลามออกนอกกระเพาะปัสสาวะและร้อยละ 30 ของผู้ป่วยซึ่งมีการแพร่กระจายไปยังต่อมน้ำเหลืองยังคงมีชีวิตโดยที่ไม่พบมะเร็งซ้ำในช่วงระยะเวลา 5 ปีหลังการผ่าตัดนำกระเพาะปัสสาวะออก ข้อมูลทั้งหมดที่ได้กล่าวมานี้สนับสนุนว่าแม้ผู้ป่วยจะพบการลุกลามออกนอกกระเพาะปัสสาวะหรือมีการแพร่กระจายไปต่อมน้ำเหลืองแล้วก็ตามก็อาจยังได้รับประโยชน์และปลอดภัยจากการเลือกผ่าตัดเปลี่ยนทางไหลปัสสาวะตำแหน่งเดิมประเภทกลั้นได้

ถึงแม้ว่าจะมีมะเร็งเกิดขึ้นซ้ำในผู้ป่วยซึ่งได้รับการผ่าตัดทดแทนกระเพาะปัสสาวะตำแหน่งเดิมก็ตาม มีเพียงส่วนน้อยเท่านั้นที่จะพบปัญหาเกี่ยวกับการปัสสาวะ Hautmann และ Simon ในปี ค.ศ. 1999 ประเมินผู้ป่วย 43 รายจากทั้งหมด 357 รายซึ่งได้รับการผ่าตัด radical cystectomy และสร้างกระเพาะปัสสาวะใหม่จากลำไส้เล็กส่วน ileum ซึ่งพบมะเร็งเป็นซ้ำ ส่วนใหญ่ของผู้ป่วยกลุ่มนี้เป็นระยะมากกว่า pT3a ขึ้นไป (ร้อยละ 84) มีผู้ป่วย 17 ราย (ร้อยละ 43) ซึ่งพบการแพร่กระจายไปยังตำแหน่งซึ่งอยู่ห่างไกลแล้วร่วมด้วยในขณะที่วินิจฉัยการเป็นซ้ำอุ้งเชิงกราน การเป็นซ้ำอุ้งเชิงกรานก่อให้เกิดปัญหาต่อระบบปัสสาวะส่วนบนในผู้ป่วย 24 ราย (ร้อยละ 56) ก่อให้เกิดปัญหาต่อ

กระเพาะปัสสาวะใหม่ 10 ราย (ร้อยละ 23) และก่อปัญหาแก่ลำไส้ 7 ราย (ร้อยละ 16) และมีผู้ป่วยเพียงหนึ่งรายเท่านั้นซึ่งจำเป็นต้องได้รับการผ่าตัดนำกระเพาะปัสสาวะใหม่ออกจากร่างกายเนื่องด้วยเหตุที่ว่ามีรอยต่อระหว่างกระเพาะปัสสาวะใหม่และลำไส้ จึงอาจสรุปได้ว่า ถึงแม้จะเกิดการเป็นซ้ำของมะเร็งก็ตามแต่กระเพาะปัสสาวะใหม่ที่ถูกสร้างขึ้นก็มักจะไม่ได้มีปัญหาร่วมด้วย การศึกษาของ Tefilli และคณะในปี ค.ศ. 1999 ก็รายงานผลในแนวทางเดียวกันคือมีผู้ป่วยเพียงหนึ่งรายจากทั้งหมด 11 รายซึ่งพบการเป็นซ้ำของมะเร็งหลังการผ่าตัดเปลี่ยนทางไหลปัสสาวะตำแหน่งเดิมเท่านั้นซึ่งจำเป็นต้องได้รับการผ่าตัดเปลี่ยนทางไหลปัสสาวะมายัง ileal conduit เนื่องจากมะเร็งลุกลามบริเวณกระเพาะปัสสาวะใหม่

จากหลักฐานทางการแพทย์ทั้งหมดอาจพอกล่าวได้ว่า การตัดสินใจจะไม่ทำการผ่าตัดสร้างกระเพาะปัสสาวะใหม่อาจไม่ได้ขึ้นอยู่กับการลุกลามของมะเร็งออกนอกกระเพาะปัสสาวะหรือการแพร่กระจายไปยังต่อมน้ำเหลืองเพียงเท่านั้น แต่ในกรณีที่พบการลุกลามออกมานอกกระเพาะปัสสาวะประเภทเห็นด้วยตาเปล่าที่กระดูกหัวหน่าว (pubic bone) หรือพื้นอุ้งเชิงกราน (pelvic floor) ซึ่งพบได้ไม่บ่อยนักก็ควรทำการพิจารณาให้ถี่ถ้วนก่อนตัดสินใจจะผ่าตัดสร้างกระเพาะปัสสาวะใหม่ให้ผู้ป่วย

ข้อสรุป ปัจจัยเกี่ยวกับมะเร็งสำหรับการเลือกผู้ป่วย

1. การปรากฏอยู่ของ CIS มะเร็งหลายตำแหน่ง หรือมะเร็งลุกลามออกนอกกระเพาะปัสสาวะ อาจไม่ใช่ปัจจัยทั้งหมดที่จะเลี่ยงการผ่าตัดสร้างกระเพาะปัสสาวะใหม่ถ้าการส่งตรวจพยาธิวิทยาระหว่างผ่าตัดบริเวณท่อปัสสาวะไม่พบมะเร็ง
2. ปัจจัยเสี่ยงที่มีนัยสำคัญที่สุดสำหรับการเกิดมะเร็งซ้ำบริเวณท่อปัสสาวะในเพศชายคือ การมีมะเร็งลุกลามเข้าชั้น stroma ของต่อมลูกหมากจากผลพยาธิวิทยา
3. ปัจจัยเสี่ยงที่สำคัญที่สุดสำหรับการเกิดมะเร็งท่อปัสสาวะในเพศหญิงคือ การที่มะเร็งกระเพาะปัสสาวะลุกลามเข้ามายังคอกระเพาะปัสสาวะหรือผนังช่องคลอดส่วนหน้า
4. การส่งตรวจพยาธิวิทยาระหว่างการผ่าตัดมีประสิทธิภาพสำหรับค้นหาการลุกลามของมะเร็งมายังท่อปัสสาวะทั้งในเพศชายและหญิง ในขณะที่การตัดชิ้นเนื้อต่อมลูกหมากหรือคอกระเพาะปัสสาวะก่อนการผ่าตัดใหญ่ให้ผลความถูกต้องที่ไม่ดีนัก
5. โอกาสเกิดมะเร็งซ้ำอีกครั้งที่อุ้งเชิงกรานนั้นน้อยกว่าร้อยละ 10 และไม่ค่อยรบกวนการทำงานของกระเพาะปัสสาวะใหม่ที่ถูกสร้างขึ้น

ปัจจัยเกี่ยวกับผู้ป่วย (patient-related factors)

มีหลายปัจจัยเกี่ยวกับผู้ป่วยซึ่งจำเป็นต้องได้รับการพิจารณาเมื่อแนะนำผู้ป่วยถึงวิธีการเปลี่ยนทางไหลปัสสาวะที่เหมาะสมที่สุดสำหรับผู้ป่วยรายนั้นอันได้แก่

- สถานะสุขภาพโดยรวมของผู้ป่วย
- สถานะทางสังคม
- การทำงานของไต
- สภาพและหน้าที่ที่สมบูรณ์ของท่อปัสสาวะ
- ความสามารถในการใช้มือของผู้ป่วย
- ประวัติการรักษาก่อนหน้าไม่ว่าจะเป็น การฉายแสงอุ้งเชิงกราน การผ่าตัดต่อมลูกหมาก หรือลำไส้

อีกทั้งยังต้องคำนึงถึงความต้องการส่วนตัวของผู้ป่วย ทัศนคติเกี่ยวกับการกลั้นปัสสาวะถ้ามีการกลั้นไม่ได้เกิดขึ้นหลังผ่าตัด ความจำเป็นในการสวนปัสสาวะด้วยตนเอง และการจำเป็นต้องใช้อุปกรณ์แปะภายนอก (external appliance) การให้คำปรึกษานั้นควรทำเฉพาะเป็นรายผู้ป่วยไปโดยอาจไม่เหมือนกันทุกรายโดยที่ญาติควรมีส่วนในการรับฟัง ซักถามและร่วมตัดสินใจ ผู้ป่วยควรได้รับการบอกเล่าถึงปัญหาที่อาจเกิดขึ้นในอนาคตของการผ่าตัดเปลี่ยนทางไหลปัสสาวะแต่ละประเภทรวมทั้งผลแทรกซ้อนระยะยาวด้วย โดยทั่วไปแล้วผู้ป่วยซึ่งสถานะทางสุขภาพโดยรวมไม่สมบูรณ์ ชราภาพมาก ผู้ป่วยที่อาจทนต่อการผ่าตัดซึ่งต้องใช้เวลานานไม่ได้หรือมีความเสี่ยงต่อการผ่าตัดมาก สถานะภาพทางสังคมไม่ดี หรือสติสัมปชัญญะไม่สมบูรณ์ก็ควรได้รับการผ่าตัด ileal conduit มากกว่าการผ่าตัดสร้างกระเพาะปัสสาวะใหม่[46]

อายุ (age)

รายงานทางการแพทย์บางรายงานกล่าวถึงความสำเร็จของการผ่าตัดเปลี่ยนทางไหลปัสสาวะประเภทกลั้นได้ในผู้ป่วยสูงอายุ[47] ถึงแม้ว่าผู้ป่วยสูงอายุซึ่งได้รับการผ่าตัดเปลี่ยนทางไหลปัสสาวะประเภทกลั้นได้จะต้องใช้ระยะเวลาที่นานกว่าที่จะสามารถกลั้นปัสสาวะได้ด้วยตนเองอีกครั้งและมีอัตราการเกิด mild stress incontinence แต่ในที่สุดแล้วโอกาสที่ผู้ป่วยประเภทนี้จะมีความสามารถในการกลั้นปัสสาวะทั้งในเวลากลางวันและกลางคืนนั้นก็จะเหมือนกับผู้ป่วยซึ่งมีอายุน้อยเช่นเดียวกัน[48] ด้วยเหตุนี้การกล่าวอ้างว่าผู้ป่วยอายุมากเพียงอย่างเดียวเป็นข้อห้ามสัมบูรณ์สำหรับการผ่าตัดเปลี่ยนทางไหลปัสสาวะประเภทกลั้นได้นั้นดูจะไม่เหมาะสมถ้าไม่พิจารณาปัจจัยอื่นร่วมในการตัดสินใจด้วย[27] โรคประจำตัวเช่น โรคไต โรคหัวใจ โรคปอด โรคด้านความจำ และความสามารถในการใช้มือ ล้วนแต่เป็นปัจจัยประกอบสำหรับการตัดสินใจผ่าตัดผู้สูงอายุทั้งสิ้นรวมทั้งสถานะทางสังคมด้วย การผ่าตัดทำรางนำปัสสาวะออกผิวหนังอาจเป็นทางเลือกที่ดีและง่ายต่อคนดูแลมากกว่าการผ่าตัดสร้างกระเพาะปัสสาวะใหม่ซึ่งมีโอกาสเกิดปัสสาวะเล็ดรั่วหรืออาจจำเป็นต้องได้รับการสวนปัสสาวะ อย่างไรก็ตามถ้าผู้ป่วยยังแข็งแรง สุขภาพโดยรวมดีก็ควรพิจารณาการผ่าตัดสร้างกระเพาะปัสสาวะใหม่ถ้าผู้ป่วยมีความปรารถนารับการผ่าตัดประเภทนี้[49]

การทำงานของไต (renal function)

หนึ่งในข้อห้ามสัมบูรณ์สำหรับการผ่าตัดสร้างกระเพาะปัสสาวะใหม่คือ หน้าที่ของไตไม่สมบูรณ์ สารประกอบปัสสาวะไม่ว่าจะเป็น ยูเรีย โปแตสเซียม และคลอไรด์ จะถูกดูดซึมผ่านเยื่อบุลำไส้เล็กพร้อมกับซับโซเดียมและ

ไบคาร์บอเนต เป็นผลให้เกิดการเพิ่มของกรดซึ่งต้องถูกจัดการต่อโดยไต ผู้ป่วยซึ่งมีการทำงานของไตไม่สมบูรณ์จะพบมี hyperchloremic metabolic acidosis ซึ่งจะแสดงออกในลักษณะการขาดน้ำ uremia คลื่นไส้อาเจียน และการสูญเสียมวลกระดูก ระดับการทำงานของไตซึ่งน่าจะยอมรับให้ทำการผ่าตัดสร้างกระเพาะปัสสาวะใหม่นั้นยังเป็นที่ถกเถียงกันอยู่ มีหนึ่งการศึกษาที่วิเคราะห์เกี่ยวกับการเปลี่ยนแปลงระยะสั้นเกี่ยวกับหน้าที่ของไตในผู้ป่วยทั้งสิ้น 168 ราย (124 รายเป็นผู้ป่วยซึ่งได้รับการผ่าตัดเปลี่ยนทางไหลปัสสาวะประเภทกลั้นได้ และอีก 44 รายได้รับการผ่าตัดทำ ileal conduit) โดยที่ค่า estimated glomerular filtration rate (eGFR) ที่ลดลงจากเดิมอยู่ที่ 4.1 มิลลิลิตรต่อนาที กับ 10.3 มิลลิลิตรต่อนาที ตามลำดับที่ระยะเวลาเฉลี่ย 18.7 เดือนในการติดตามการรักษา ไม่พบความแตกต่างของการลดลงของการทำงานของไตเมื่อเปรียบเทียบการผ่าตัดสองรูปแบบในผู้ป่วยซึ่งมีระดับ eGFR มากกว่าหรือเท่ากับ 60 มิลลิลิตรต่อนาที และกลุ่มที่มีระดับ eGFR อยู่ระหว่าง 40 ถึง 59 มิลลิลิตรต่อนาที[50] ในทางตรงกันข้ามผลที่รายงานจากการศึกษาประเภทก้าวหน้าซึ่งเก็บข้อมูลจากผู้ป่วย 484 รายซึ่งได้รับการผ่าตัดสร้างกระเพาะปัสสาวะใหม่ทั้งสองประเภทรายงานว่า ผู้ป่วยซึ่งมีค่า eGFR ก่อนผ่าตัดต่ำจะมีความสัมพันธ์สูงกับความเสี่ยงที่จะมีการลดลงของระดับ eGFR มากกว่าหรือเท่ากับ 10 มิลลิลิตรต่อนาทีหลังจากระยะเวลาผ่านไปแล้วสามปี51 ซึ่งโดยทั่วไปแล้วระดับ serum creatinine ซึ่งน้อยกว่า 1.7 ถึง 2.2 มิลลิกรัมต่อเดซิลิตร (150 ถึง 200 ไมโครโมลต่อลิตร) หรือระดับ eGFR มากกว่า 35 ถึง 40 มิลลิลิตรต่อนาทีต่อ 1.72 ตารางเมตร เป็นระดับที่เหมาะสมสำหรับผู้ป่วยซึ่งจะได้รับการผ่าตัดเปลี่ยนทางไหลปัสสาวะประเภทกลั้นได้[27]

อย่างไรก็ตามการตัดสินใจสำหรับผู้ป่วยแต่ละรายไม่มีข้อตัดสินที่ชัดเจนหรือเหมือนกันทุกราย การอุดตันระบบปัสสาวะส่วนบนอันเนื่องจากมะเร็งมักก่อให้เกิดการเพิ่มขึ้นสูงของระดับ serum creatinine ประเภทชั่วคราวซึ่งคาดว่าน่าจะดีขึ้นเมื่อได้รับการผ่าตัดนำกระเพาะปัสสาวะออกซึ่งเป็นสิ่งที่ควรบอกกล่าวผู้ป่วยก่อนเสมอ และยังไม่มีหลักฐานทางการแพทย์ที่บ่งว่าการผ่าตัดเปลี่ยนทางไหลปัสสาวะตำแหน่งเดิมจะก่อให้เกิดการสูญเสียการทำงานของไตในผู้ป่วยซึ่งระดับการทำงานของไตดีอยู่แล้วก่อนการผ่าตัดเมื่อเปรียบเทียบกับผู้ป่วยซึ่งได้รับการผ่าตัด ileal conduit[52]

ลักษณะร่างกาย (body habitus)

ความอ้วนไม่ใช้ข้อห้ามสำหรับการผ่าตัดเปลี่ยนทางไหลปัสสาวะตำแหน่งเดิม ถึงแม้ว่าการเย็บเชื่อมบริเวณท่อปัสสาวะและการผ่าตัดในส่วน mesentery ที่หนาของลำไส้ผู้ป่วยจะยากลำบากก็ตาม ในความเป็นจริงแล้วนั้นกลับเป็นการดีด้วยซ้ำที่เลือกการผ่าตัดประเภทนี้สำหรับผู้ป่วยซึ่งมีรูปร่างอ้วน เนื่องจากเป็นการยากที่จะสร้างปากทางออกของรางปัสสาวะที่มีประสิทธิภาพดีผ่านผนังช่องท้องซึ่งมีความหนามาก

ทักษะการใช้มือและความปรารถนาของผู้ป่วยต่อการสวนปัสสาวะด้วยตนเอง (manual dexterity and willingness to do self-catheterization)

ความจำเป็นที่จะต้องทำการสวนปัสสาวะทั้งประเภทชั่วคราวหรือประจำนั้นอยู่ที่ร้อยละ 10 ถึง 20 สำหรับเพศชายและจะสูงถึงร้อยละ 30 ถึง 60 ในเพศหญิง โดยทั่วไปแล้วเป็นการยากที่จะทำนายว่าผู้ป่วยรายใดหรือนานเท่าใด

ที่ผู้ป่วยรายนั้นจำเป็นต้องสวนปัสสาวะหลังการผ่าตัดเพื่อระบายหรือลดการคั่งปัสสาวะซึ่งในบางกรณีอาจนานหลายปีหลังการผ่าตัดเสร็จสิ้นไปแล้ว ดังนั้นผู้ป่วยทุกรายซึ่งได้รับการพิจารณาทำการผ่าตัดเปลี่ยนทางไหลปัสสาวะประเภทกลั้นได้จำเป็นต้องยอมรับ มีความปรารถนา และความสามารถที่จะสวนปัสสาวะเองได้ ซึ่งเป็นสิ่งที่จำเป็นมากในเพศหญิงซึ่งมีโอกาสที่ต้องสวนปัสสาวะมากกว่าและโดยเทคนิคแล้วจะยากกว่าเพศชาย ผู้ป่วยชายเกือบทุกรายสามารถเรียนรู้การสวนปัสสาวะเองได้เมื่อจำเป็นต้องทำ ถึงแม้ว่าผู้ป่วยส่วนมากจะลังเลที่จะทำหัตถการนี้ด้วยตนเองแต่ผู้ป่วยส่วนใหญ่ก็ยอมรับและตัดสินใจที่จะทำถ้าได้รับการให้ความรู้ ข้อมูล และการฝึกฝนที่ดีพอ

โรคท่อปัสสาวะตีบ หรือหูดรูดภายนอกเสียหาย (urethral stricture disease or external sphincter damage)

โรคท่อปัสสาวะตีบรุนแรงในผู้ป่วยชายหรือหญิงเป็นข้อห้ามสำหรับการผ่าตัดเปลี่ยนทางไหลปัสสาวะตำแหน่งเดิม การทำงานหูรูดภายนอกไม่ดีในเพศชายที่ต้องการได้รับการผ่าตัดเปลี่ยนทางไหลปัสสาวะตำแหน่งเดิมอาจได้รับการจัดการด้วยการใส่อุปกรณ์หูดรูดเทียม (artificial sphincter device) ร่วมกับการผ่าตัดสร้างกระเพาะปัสสาวะใหม่หรือทำอีกครั้งภายหลังก็ได้เช่นกัน[53] เช่นเดียวกันสำหรับผู้ป่วยเพศหญิงซึ่งมี stress incontinence ที่มีอาการรุนแรงอาจได้รับการผ่าตัด Burch หรือ pubourethral sling ร่วมกับการผ่าตัดสร้างกระเพาะปัสสาวะใหม่ถึงแม้ว่าในที่สุดก็ยังจำเป็นจะต้องให้ผู้ป่วยสวนปัสสาวะเพื่อระบายเองก็ตาม

เคยได้รับการฉายแสงอุ้งเชิงกรานมาก่อน (prior pelvic radiation)

ผู้ป่วยบางรายจำเป็นต้องได้รับการผ่าตัดมะเร็งกระเพาะปัสสาวะระยะลุกลามชั้นกล้ามเนื้อเมื่อการรักษาด้วยการใช้รังสีล้มเหลวหรือเคยได้รับรังสีบริเวณอุ้งเชิงกรานมาก่อนเนื่องจากจำเป็นสำหรับรักษามะเร็งบริเวณดังกล่าวก่อนการมารับการผ่าตัดเปลี่ยนทางไหลปัสสาวะตำแหน่งเดิม

ประวัติได้รับรังสีรักษาบริเวณอุ้งเชิงกรานมาก่อนจะเพิ่มความเสี่ยงต่อการเกิดผลแทรกซ้อนมากมายถึงแม้ว่าจะเลือกผ่าตัดเป็น ileal conduit ก็ตาม Kim และ Steinberg ในปี ค.ศ. 2001 รายงานว่ามีความเสี่ยงต่อการเกิดผลแทรกซ้อนที่สูงขึ้นโดยเฉพาะอย่างยิ่งจำเป็นต้องได้รับการระบายปัสสาวะผ่านผิวหนังหรือการผ่าตัดแก้ไขเมื่อเปรียบเทียบกับกลุ่มควบคุมที่มีลักษณะเหมือนกัน 23 คู่ Chang และคณะในปี ค.ศ.2004 รายงานประเมินผลลัพธ์ของการผ่าตัด ileal conduit ซึ่งทำในผู้ป่วย 36 รายซึ่งเคยได้รับรังสีรักษามาก่อน พบว่ามีการเกิดรอยต่อระหว่างท่อไตกับลำไส้เล็กส่วน ileum ร้อยละ 9 เมื่อติดตามการรักษาไปห้าปีและสรุปว่าไม่มีความจำเป็นจะต้องใช้ transverse colon สำหรับการเปลี่ยนทางไหลปัสสาวะในผู้ป่วยประเภทนี้

มีหลายการศึกษาที่รวบรวมข้อมูลเกี่ยวกับผลแทรกซ้อนและการทำงานของกระเพาะปัสสาวะใหม่ซึ่งได้รับผ่าตัดให้กับผู้ป่วยซึ่งเคยได้รับการฉายแสงอุ้งเชิงกรานมาก่อน Bochner และคณะในปี ค.ศ. 1998 รายงานประสบการณ์การผ่าตัดเก็บกวาด (salvage surgery) และสร้างกระเพาะปัสสาวะใหม่ในผู้ป่วยซึ่งไม่ตอบสนองต่อการรังสีรักษาผู้ป่วย 18 รายซึ่งได้รับรังสีมาก่อน (ขนาดน้อยสุดคือ 60 Gy) สำหรับการรักษามะเร็งกระเพาะปัสสาวะหรือต่อมลูกหมาก

ผลลัพธ์เกี่ยวกับลักษณะการผ่าตัด ผลการรักษาหลังผ่าตัด และผลแทรกซ้อน (ซึ่งสัมพันธ์กับการเปลี่ยนทางไหลปัสสาวะ) เหมือนกันทั้งในกลุ่มซึ่งได้รับรังสีรักษาและไม่ได้รับรังสีรักษา การศึกษานี้ได้รับการปรับปรุงเพิ่มข้อมูลอีกล่าสุด โดย Eisenberg และคณะในปี ค.ศ. 2010 ด้วยผู้ป่วยจำนวน 48 รายซึ่งได้รับการผ่าตัดสร้างกระเพาะปัสสาวะใหม่ (ร้อยละ 32.4 ของผู้ป่วยทั้งหมดได้รับระดับรังสีรักษาในระดับเดียวกับผู้ป่วซึ่งได้รับการผ่าตัด salvage cystectomy) พบว่าอายุและระดับ ASA score ที่สูงจะมีความสัมพันธ์และก่อให้เกิดผลแทรกซ้อนที่เร็วขึ้น โดยที่ไม่พบความสัมพันธ์กับประเภทของการผ่าตัดเปลี่ยนทางไหลปัสสาวะ อย่างไรก็ตามก็เป็นที่แน่ชัดแล้วว่าการเลือกผู้ป่วยอย่างเหมาะสมโดยเฉพาะอย่างยิ่งผู้ป่วยซึ่งมีการถูกทำลายหูรูดภายนอกที่น้อยกว่าย่อมจะได้รับผลลัพธ์ที่ตามมาที่ดีกว่า และยังพบว่าในบางการศึกษาที่มีผู้ป่วยซึ่งไม่ได้รับรังสีรักษากลับมีภาวะกลั้นปัสสาวะไม่ได้สูงกว่าอีกด้วย

Nieuwenhuijzen และคณะในปี ค.ศ. 2004 รายงานผู้ป่วยจำนวน 27 รายซึ่งได้รับการผ่าตัดนำกระเพาะปัสสาวะออกประเภท salvage ซึ่ง 9 รายได้รับการผ่าตัดสร้างกระเพาะปัสสาวะใหม่พบว่ามี 8 รายซึ่งสามารถกลั้นปัสสาวะเวลากลางวันได้อย่างสมบูรณ์เช่นเดียวกับผลของกลุ่มซึ่งได้รับการฉายแสงมาก่อน Hautmann และคณะในปี ค.ศ. 2009 รายงานผู้ป่วย 25 ราย (ชาย 18 รายและหญิง 7 ราย) ซึ่งได้รับการผ่าตัดสร้างกระเพาะปัสสาวะใหม่หลังรังสีรักษาขนาดสูง ซึ่งคิดเป็นร้อยละ 2.5 ของผู้ป่วยซึ่งได้รับการผ่าตัดสร้างกระเพาะปัสสาวะใหม่ทั้งหมดและคิดเป็นร้อยละ 25 ของผู้ป่วยซึ่งได้รับการผ่าตัดนำกระเพาะปัสสาวะออกประเภท salvage ในสถาบันของผู้รายงาน ผลลัพธ์ที่ออกมากไม่มีความแตกต่างกับผู้ป่วยซึ่งไม่ได้รับการฉายแสงมาก่อนได้รับการผ่าตัด ดังนั้น Hautmann จึงได้สรุปข้อบ่งชี้สำหรับผู้ป่วยซึ่งได้รับรังสีรักษามาก่อนการผ่าตัดสร้างกระเพาะปัสสาวะใหม่ว่า ต้องไม่มีการกลั้นปัสสาวะไม่ได้ก่อนผ่าตัด ต้องไม่มีท่อปัสสาวะตีบ ต้องไม่มีช่องต่อเชื่อมระหว่างท่อปัสสาวะไปยังอวัยวะอื่น และต้องไม่มีลำไส้ได้รับความเสียหายรุนแรงจากรังสีรักษา

จึงเป็นสิ่งที่ชัดเจนแล้วว่าการผ่าตัดสร้างกระเพาะปัสสาวะใหม่นั้นปลอดภัยสำหรับผู้ป่วยซึ่งได้รับการคัดเลือกมาเป็นอย่างดีแม้ว่าจะเคยได้รับการฉายแสงอุ้งเชิงกรานมาก่อนหน้าแล้วก็ตาม แม้กระทั้งในเพศหญิงถ้าทำการคัดเลือกผู้ป่วยเป็นอย่างดีก็จะได้รับผลลัพธ์ที่ดีเช่นเดียวกัน[54] อย่างไรก็ตามหัตถการนี้จำเป็นต้องได้รับการทำโดยผู้มีประสบการณ์เชี่ยวชาญและการตัดสินใจระหว่างการผ่าตัดก็เป็นสิ่งที่สำคัญ ประวัติการได้รับรังสีรักษาขนาดสูงเพื่อรักษามะเร็งต่อมลูกหมากไม่ว่าจะเป็น รังสีรักษาจากภายนอก หรือ brachytherapy ก็ตาม หรือการใช้รังสีรักษามะเร็งปากมดลูกย่อมก่อให้เกิดความเสียหายต่อหูรูดกล้ามเนื้อลายมากกว่าการรังสีรักษาของมะเร็งกระเพาะปัสสาวะหรือเพื่อรักษามะเร็งประเภทอื่น การฝัง brachytherapy ประเภทถาวรนั้นเม็ดรังสีมักจะถูกวางไปถึงตำแหน่งของกล้ามเนื้อ levator และกระบังอุ้งเชิงกราน (urogenital diaphragm) และอาจก่อนให้เกิดแผลเป็นรุนแรงรอบบริเวณหูรูดภายนอก

การประเมินก่อนผ่าตัดรวมถึง การส่องกล้องตรวจท่อปัสสาวะและกระเพาะปัสสาวะมีประโยชน์อย่างมากสำหรับการประเมินความต่อเนื่องของเยื่อบุรอบหูรูด อย่างไรก็ตามก็ยังไม่สามารถทำนายผลของการทำลายหูรูดได้อย่างถูกต้องแน่นอนนัก ดังนั้นระหว่างการผ่าตัดการประเมินสภาพเนื้อเยื่อบริเวณท่อปัสสาวะ ท่อไต และลำไส้จึงสำคัญและเป็นข้อมูลที่ใช้สำหรับการตัดสินขั้นสุดท้ายสำหรับการเลือกผ่าตัดสร้างกระเพาะปัสสาวะใหม่[55] เพราะฉะนั้น

การแนะนำผู้ป่วยว่าอาจทำการผ่าตัดสร้างกระเพาะปัสสาวะใหม่ให้ไม่ได้จากการประเมินระหว่างผ่าตัดนั้นเป็นข้อความที่จำเป็นต้องบอกผู้ป่วยก่อนผ่าตัดทุกครั้ง

ประวัติการผ่าตัดต่อมลูกหมากหรือลำไส้มาก่อน (prior prostate surgery or bowel resection)

ประวัติการผ่าตัดช่องท้องหรืออุ้งเชิงกรานมาก่อนอาจเป็นอีกความท้าทายสำหรับศัลยแพทย์ระบบปัสสาวะสำหรับการตัดสินใจผ่าตัดสร้างกระเพาะปัสสาวะใหม่ ผู้ป่วยซึ่งเคยได้รับการผ่าตัด radical prostatectomy มาก่อนอาจทำให้การผ่าตัดเลาะบริเวณท่อปัสสาวะส่วนต้น (proximal urethra) เป็นไปด้วยความยากลำบากโดยเฉพาะที่รอยต่อระหว่างกระเพาะปัสสาวะกับท่อปัสสาวะ แต่กระนั้นก็ยังเป็นหัตถการที่ทำได้ถ้ามีความระมัดระวังในการผ่าตัด พอ ตำแหน่งและความสมบูรณ์ของท่อปัสสาวะส่วนต้นอาจได้รับการประเมินด้วยการส่องกล้องสำรวจทั้งก่อนผ่าตัดและระหว่างการผ่าตัด และการกลั้นปัสสาวะหลังผ่าตัดมักพบในผู้ป่วยซึ่งมีความสามารถกลั้นปัสสาวะได้ดีอยู่แล้วก่อนผ่าตัด[56] Huang และคณะในปี ค.ศ. 2012 รายงานผู้ป่วยจำนวน 24 รายซึ่งได้รับการผ่าตัดสร้างกระเพาะปัสสาวะใหม่จากลำไส้เล็กส่วน ileum ในผู้ป่วยซึ่งเคยได้รับการผ่าตัด radical prostatectomy มาก่อนจำนวน 20 ราย และในผู้ป่วยซึ่งได้รับการผ่าตัดนำต่อมลูกหมากออกร่วมกับรังสีรักษาจำนวน 4 ราย โดยมีผู้ป่วย 9 รายซึ่งมีการกลั้นปัสสาวะไม่ดีก่อนการผ่าตัดและมี 6 รายซึ่งได้รับการผ่าตัดใส่หูรูดเทียม (artificial sphincter) พร้อมหรือหลังการผ่าตัด อย่างไรก็ตามผู้ป่วย 11 รายจาก 13 รายซึ่งมีการกลั้นปัสสาวะดีอยู่แล้วก่อนผ่าตัดซึ่งในกลุ่มนี้มีหนึ่งรายซึ่งได้รับทั้งการผ่าตัด radical prostatectomy และรังสีรักษา มีผลลัพธ์เกี่ยวกับการกลั้นปัสสาวะในระดับดี (ใช้ผ้าอ้อม 0 ถึง 1 แผ่นต่อวัน) และในการศึกษานี้ไม่พบการบาดเจ็บต่อลำไส้ตรงหรือการตีบของรอยต่อ ความท้าทายของการผ่าตัดประเภทนี้คือการหารอยต่อระหว่างท่อปัสสาวะกับกระเพาะปัสสาวะให้ได้เพื่อให้แน่ใจว่าสามารถตัดกระเพาะปัสสาวะออกได้อย่างสมบูรณ์ การใช้ flexible cystoscope ระหว่างการเลาะตัดส่วนยอดสามารถช่วยได้ โดยสรุปแล้วการเลือกผู้ป่วยซึ่งมีการกลั้นปัสสาวะดีหลังการผ่าตัด radical prostatectomy มารับการผ่าตัดสร้างกระเพาะปัสสาวะใหม่นั้นย่อมจะให้ผลที่ดีกว่า

ผู้ป่วยซึ่งเคยได้รับการผ่าตัดลำไส้หลายครั้งก่อนหน้าอาจมีความเสี่ยงในการเกิดภาวะท้องเสียเรื้อรัง (chronic diarrhea) หรือโรคลำไส้สั้น (short bowel syndrome) หลังการที่จำเป็นต้องตัดลำไส้เพิ่ม 45 ถึง 60 เซนติเมตร สำหรับการผ่าตัดสร้างกระเพาะปัสสาวะใหม่ ผู้ป่วยเหล่านี้อาจจะได้รับการพิจารณาเลือกใช้ลำไส้ใหญ่ส่วน sigmoid มาใช้สำหรับสร้างกระเพาะปัสสาวะใหม่แทน โดยทั่วไปแล้วส่วนของลำไส้ซึ่งเคยได้รับการตัดต่อมาก่อนควรได้รับการเลาะด้วยความระมัดระวังและกำจัดพังผืดให้หมดก่อนการนำมาใช้สร้างส่วนเปลี่ยนทางไหลปัสสาวะ เป็นสิ่งที่จำเป็นที่จะต้องระบุตำแหน่งของรอยต่อลำไส้เดิมให้ได้ก่อนและถ้าเป็นไปได้ควรเลือกส่วนนั้นเป็นส่วนสุดท้ายของส่วนรองรับปัสสาวะ การกระทำเช่นนี้ช่วยให้โอกาสเกิดการทำลายหลอดเลือดของลำไส้บริเวณรอยต่อทั้งเก่าและใหม่ให้น้อยลงกว่าที่ควรจะเกิดขึ้น

ข้อสรุป ปัจจัยเกี่ยวกับผู้ป่วย

1. การทำงานของไตที่ดี (eGFR >35 หรือ 40 มิลลิลิตรต่อนาที) เหมาะสมสำหรับการผ่าตัดเปลี่ยนทางไหลปัสสาวะประเภทกลั้นได้
2. ความอ้วนหรือผู้ป่วยอายุมาก ไม่เป็นข้อห้ามสำหรับการผ่าตัดเปลี่ยนทางไหลปัสสาวะตำแหน่งเดิม
3. การผ่าตัดเปลี่ยนทางไหลปัสสาวะตำแหน่งเดิมนั้นสามารถถูกเลือกทำได้แม้ในผู้ป่วยซึ่งได้รับรังสีรักษาอุ้งเชิงกรานหรือต่อมลูกหมากมาก่อน แต่ต้องเลือกผู้ป่วยด้วยความระมัดระวัง
4. สำหรับผู้ป่วยซึ่งเคยได้รับการผ่าตัดต่อลำไส้มาก่อนนั้น รอยต่อลำไส้เดิมควรได้รับการปลดออกและนำมาใช้สำหรับผ่าตัดเปลี่ยนทางไหลปัสสาวะตำแหน่งเดิมมากกว่าที่จะไปเลือกนำลำไส้ส่วนอื่นมาใช้ทำ ทั้งนี้ก็เพื่อลดโอกาสที่ลำไส้จะขาดเลือด

กลไกการกลั้นปัสสาวะในผู้ป่วยซึ่งได้รับการผ่าตัดเปลี่ยนทางไหลปัสสาวะตำแหน่งเดิม (continence mechanism in patients undergoing orthotopic diversion)

ความรู้เกี่ยวกับกายวิภาคการกลั้นปัสสาวะของท่อปัสสาวะในเพศชายและหญิงเป็นสิ่งสำคัญต่อการผ่าตัดสงวนกลไกนี้ไว้ขณะทำการผ่าตัด radical cystectomy การผ่าตัดเลาะบริเวณยอดต่อมลูกหมากในเพศชายและการผ่าตัดเลาะบริเวณคอกระเพาะปัสสาวะในเพศหญิงต้องทำด้วยความระมัดระวังและแม่นยำเพื่อที่จะให้ได้ซึ่งกลไกการกลั้นปัสสาวะที่สมบูรณ์ในขณะเดียวกันก็ต้องคำนึงถึงผลทางมะเร็งวิทยาของการผ่าตัดอีกด้วย

หูรูดทั้งเพศชายและหญิงนั้นสร้างขึ้นมาจากทั้งกล้ามเนื้อเรียบและกล้ามเนื้อลาย หูรูดกล้ามเนื้อลายเป็นส่วนสำคัญที่สุดสำหรับกลไกการกลั้นปัสสาวะและถูกเลี้ยงด้วยเส้นประสาท pudendal การใช้เทคโนโลยีสามมิติประกอบจากข้อมูลซึ่งได้จากการผ่าตัดเลาะศพช่วยให้เห็นกายวิภาคของกลไกหูรูดได้ดีขึ้น[57] ข้อมูลจากการเลาะศพเพศหญิงพบว่ากล้ามเนื้อลายส่วนใหญ่จะก่อตัวเป็นหูรูดกล้ามเนื้อลายบริเวณด้านท้องและข้าง (ventral and lateral) ต่อท่อปัสสาวะ และไม่มีระยะแบ่งที่ชัดเจนระหว่างกล้ามเนื้อเรียบส่วนขวางส่วนต้นและกล้ามเนื้อลายส่วนปลายอย่างชัดเจน โดยทั้งสองส่วนจะค่อยๆ มารวมตัวกับที่บริเวณส่วนกลางเมื่อแบ่งท่อปัสสาวะเป็นสามส่วน การตรวจพลศาสตร์ระบบปัสสาวะประกอบรังสีวิทยาพบว่าผู้ป่วยเพศหญิงซึ่งได้รับการผ่าตัดสร้างกระเพาะปัสสาวะใหม่นั้นจะมีกลไกการกลั้นปัสสาวะอยู่ที่ส่วนกลางของท่อปัสสาวะ[58] การแตกแขนงของเส้นประสาท pudendal จะลอดใต้กล้ามเนื้อ levator ซึ่งจะเลี้ยงหูรูดกล้ามเนื้อเรียบ และยังมีส่วนของแขนงเส้นประสาท pudendal ที่ลอดเข้าใต้กระบังอุ้งเชิงกรานเพื่อเลี้ยงส่วนปลายท่อปัสสาวะทางด้านข้างอีกด้วย[59]

Strasser และ Bartsch ในปี ค.ศ.2000 ได้อธิบายข้อมูลจากการผ่าตัดเลาะศพเพศชายว่าหูรูดกล้ามเนื้อเรียบเป็นอิสระต่อการเชื่อมต่อกับกล้ามเนื้อลายและไม่ได้มีความเกี่ยวข้องกับเส้นใยของกล้ามเนื้อ levator ข้อมูลที่ได้ในครั้งนี้บอกว่าหูรูดในเพศชายไม่ได้ก่อให้เกิดวงแหวนกล้ามเนื้อแนวขวางรอบท่อปัสสาวะส่วน membranous แต่หูรูดกล้ามเนื้อเรียบกลับก่อให้เกิดรูปร่างแบบโอเมก้า (omega-shaped) ด้านท้องและด้านข้างต่อท่อปัสสาวะส่วน

membranous และต่อมลูกหมาก เส้นประสาทซึ่งมาเลี้ยงหูรูดกล้ามเนื้อเรียบนั้นมาจากแขนงเส้นประสาท pudendal ซึ่งการบาดเจ็บต่อหูรูดกล้ามเนื้อเรียบหรือแขนงเส้นประสาท pudendal ย่อมมีผลต่อกลไกหูรูดเพศชาย

เทคนิคการผ่าตัดสำหรับการสงวนการกลั้นปัสสาวะระหว่างการผ่าตัด radical cystectomy (surgical techniques for continence preservation during radical cystectomy)

การผ่าตัดเลาะส่วนยอดด้านหน้าในผู้ป่วยเพศชาย (anterior apical dissection in the male patient)

ความระมัดระวังระหว่างการผ่าตัดและความรู้เกี่ยวกับกายวิภาคเป็นสิ่งสำคัญในการสงวนการทำงานและผลลัพธ์ทางคลินิกในผู้ป่วยซึ่งได้รับการผ่าตัด radical cystectomy ซึ่งวางแผนไว้แล้วว่าจะทำการเปลี่ยนทางไหลปัสสาวะตำแหน่งเดิม การผ่าตัดเลาะด้วยความระมัดระวังต่อเนื้อเยื่อรอบท่อปัสสาวะซึ่งมักมีเส้นประสาทมาเลี้ยงเป็นสิ่งสำคัญสำหรับการกลั้นปัสสาวะของผู้ป่วยหลังการผ่าตัด[60] ศัลยแพทย์ระบบปัสสาวะส่วนใหญ่มักคุ้นเคยกับหัตถการนี้แล้วจะประสบการณ์การผ่าตัด radical prostatectomy ในขณะที่ความชำนาญในการเลาะท่อปัสสาวะและคอกระเพาะปัสสาวะในเพศหญิงอาจจะน้อยกว่า

การผ่าตัดนำกระเพาะปัสสาวะออกประเภทมาตรฐานนั้นจำเป็นต้องเลาะกระเพาะปัสสาวะและต่อมลูกหมากออกจากลำไส้ตรงอย่างสมบูรณ์และเลาะด้านหลังออกก่อนที่จะมาผ่าตัดเลาะท่อปัสสาวะ การเลาะด้านหลังไม่ควรจะเลาะจนเกินส่วนปลายยอดของต่อมลูกหมาก ถ้าวางแผนจะผ่าตัดประเภทสงวนเส้นประสาทก็ควรจะทำการตัดแยกท่อปัสสาวะหลังจากเลาะขั้วด้านข้างออกเรียบร้อยแล้วจากกระเพาะปัสสาวะ (แขนงด้านหน้าของหลอดเลือด internal iliac) การเลาะต่อมลูกหมากควรเลาะประเภทย้อนกลับ (retrograde fashion) ออกจากลำไส้ตรงและส่วนเส้นประสาทและหลอดเลือดทั้งสองข้าง (bilateral neurovascular bundles) และขั้วส่วนหลังควรได้รับการตัดแยกออกเป็นส่วนสุดท้ายของการผ่าตัด

ในการผ่าตัดนั้น ส่วนเนื้อเยื่อเกี่ยวพันทั้งทางด้านหน้าต่อผนังกระเพาะปัสสาวะ ต่อมลูกหมาก และพื้นที่ใต้ต่อกระดูกหัวหน่าวจะได้รับการเลาะออกจากตำแหน่งเดิม ส่วน endopelvic fascia จะถูกตัดติดกับต่อมลูกหมากและกล้ามเนื้อ levator จะถูกปัดออกอย่างนุ่มนวลไปทางด้านข้างและด้านยอดของต่อมลูกหมาก แขนงส่วนบนของหลอดเลือดดำ deep dorsal จะถูกเห็นได้ชัดเจน หลังนั้นให้ทำการผูกและตัดแยก ให้ใช้แรงดันไปทางด้านหลังของต่อมลูกหมากก็จะพบ puboprostatic ligaments เมื่อเห็นชัดแล้วก็ให้ทำการตัดแยกออกจากกระดูกหัวหน่าวทางด้านใต้และ deep dorsal venous complex (DVC) ด้านข้าง การผ่าตัดเลาะบริเวณดังกล่าวนี้ควรทำด้วยความระมัดระวัง การตัด puboprostatic ligaments ออกนั้นควรทำเพียงให้เห็นหรือสะดวกต่อการเลาะยอดของต่อมลูกหมากเท่านั้น

การควบคุม DVC นั้นควรใช้วัสดุที่ละลายได้เพื่อหลีกเลี่ยงการเกิดการหลุดของอุปกรณ์ต่างๆ ไม่ว่าจะเป็น sutures, clips หรือ staples เข้าไปยังรอยต่อท่อปัสสาวะ ต่อเมื่อ DVC ได้รับการผูกเรียบร้อยแล้วก็ให้ทำการตัดออกโดยให้ชิดกับบริเวณยอดต่อมลูกหมาก เมื่อพบเลือดออกบริเวณนี้ก็ให้ทำการเย็บควบคุมเลือดด้วยวัสดุที่ละลายได้ ควรหลีกเลี่ยงการเย็บที่ลึกเกินไปซึ่งอาจก่อให้เกิดการบาดเจ็บต่อกล้ามเนื้อ levator ซึ่งแน่นอนจะก่อให้เกิดผลเสียต่อกลไกการกลั้นปัสสาวะ การเย็บ DVC อาจถูกใช้สำหรับการขึงหลอดเลือดดำนี้กับบริเวณ periosteum ของกระดูกหัวหน่าวเพื่อทำการดังรั้งด้านหน้าอีกครั้งซึ่งอาจทำให้กลไกการกลั้นปัสสาวะดีขึ้น[61]

ท่อปัสสาวะส่วนปลายจะถูกตัดเลยยอดต่อมลูกหมากไป วัสดุเย็บไม่ว่าจะเป็น monofilament หรือ woven polyglycolic acid ขนาด 2-0 จำนวน 6 เส้นจะถูกนำมาเย็บรอบวงของท่อปัสสาวะ โดยเย็บเฉพาะท่อปัสสาวะโดยไม่รบกวนกล้ามเนื้อ levator การเย็บท่อปัสสาวะนี้ควรทำก่อนการนำกระเพาะปัสสาวะออกเพื่อป้องกันการหดกลับของท่อปัสสาวะซึ่งอาจทำการให้เย็บท่อปัสสาวะหลังจากนี้เป็นอย่างยากลำบาก หลังจากนั้นให้กดทับสายสวนปัสสาวะและตัดให้ขาดออกจากกันทางด้ายปลาย เย็บเสริมสองตำแหน่งที่บริเวณของกล้ามเนื้อ rectourethralis ทางด้านหลังและส่วนต้นของ Denonvilliers fascia หลังจากนั้นให้ทำการตัดแบ่งท่อปัสสาวะส่วนต้นและนำกระเพาะปัสสาวะออกจากร่างกาย วัสดุที่ใช้เย็บท่อปัสสาวะไปแล้วจะได้รับการระบุตำแหน่งให้ครบถ้วนและวางซ่อนไว้ใต้ผ้าคลุมผ่าตัดรอการผ่าตัดเชื่อมรอยต่อระหว่างท่อปัสสาวะกับลำไส้ต่อไป

การส่งตรวจพยาธิวิทยาประเภท frozen-section ของท่อปัสสาวะส่วนปลาย (บริเวณยอดต่อมลูกหมาก) มีความจำเป็นสำหรับการประเมินการลุกลามของมะเร็ง ซึ่งถ้าพบมะเร็งบริเวณดังกล่าวก็ควรตัดส่วนท่อปัสสาวะเพิ่มหรือตัดท่อปัสสาวะนำออกทั้งหมดเพื่อผลทางมะเร็งวิทยาที่สมบูรณ์และพิจารณาทำการผ่าตัดเปลี่ยนทางไหลปัสสาวะออกทางผิวหนังแทน

การผ่าตัดประเภทสงวนเส้นประสาทเพื่อหวังผลเกี่ยวกับการกลั้นปัสสาวะในเพศชายนั้นยังเป็นที่ถกเถียงกันอยู่ การศึกษาย้อนหลังบ่งว่าการกลั้นปัสสาวะจะดีเมื่อได้รับการผ่าตัดประเภทสงวนเส้นประสาทถึงแม้ว่าการศึกษาดังกล่าวนั้นจะไม่สามารถควบคุมปัจจัยเบี่ยงเบนได้ก็ตาม[62] อย่างไรก็ตามถ้าการผ่าตัดบรรลุผลทางมะเร็งวิทยาแล้วก็ควรจะสงวนเส้นประสาทไว้สำหรับผู้ป่วยถ้าเป็นไปได้

การผ่าตัดสงวนท่อปัสสาวะในผู้ป่วยเพศหญิง (preservation of the urethra in the female patient)

เมื่อพิจารณาแล้วว่าจะทำการผ่าตัดเปลี่ยนทางไหลปัสสาวะตำแหน่งเดิมสำหรับเพศหญิงก็จำเป็นต้องทำการผ่าตัดด้วยเทคนิคหลายรูปแบบเพื่อให้ได้กลไกการกลั้นปัสสาวะที่เหมาะสมหลังผ่าตัด[63] การผ่าตัด radical cystectomy ประเภทมาตรฐานสำหรับผู้ป่วยหญิงนั้นครอบคลุมการนำมดลูก ปากมดลูก และรังไข่ ออกซึ่งเรียกว่า anterior exenteration อย่างไรก็ดีในกรณีที่มะเร็งกระเพาะปัสสาวะในเพศหญิงนั้นอยู่ในระยะไม่รุนแรง (lower-stage disease) ก็อาจพิจารณาผ่าตัดประเภทสงวนมดลูกและรังไข่ไว้ได้[64] การผ่าตัดสงวนมดลูกและเส้นเอ็นประคับประคองอวัยวะไว้นั้นจะช่วยลดโอกาสเกิดรอยเชื่อมต่อกับช่องคลอด ช่วยเรื่องหน้าที่ทางเพศและอาจช่วยลดภาวะปัสสาวะคั่งค้าง (urinary

retention) ในเพศหญิงหลังการผ่าตัดสร้างกระเพาะปัสสาวะใหม่ เมื่อจะทำการผ่าตัดสงวนมดลูกไว้ก็ควรทำการตัดแขนงของหลอดเลือดแดง internal iliac ซึ่งเลี้ยงกระเพาะปัสสาวะบริเวณตำแหน่งปลายต่อหลอดเลือดซึ่งเลี้ยงมดลูกและส่วนท่อไตที่เหลืออยู่ก็ควรเลาะออกในตำแหน่งต่ำกว่าหลอดเลือดแดงมดลูก แต่ไม่ว่าจะทำการสงวนมดลูกไว้ได้หรือไม่ก็ตามจะต้องแน่ใจว่ากระเพาะปัสสาวะนั้นต้องได้รับการเลาะออกจากส่วนที่ติดอยู่หน้าช่องคลอดได้หมดและสมบูรณ์เสมอมิฉะนั้นก็ไม่ควรจะทำการสงวนมดลูกไว้ อย่างไรก็ตามการที่มะเร็งลุกลามเข้าชั้นลึกต่อผนังด้านหลังของกระเพาะปัสสาวะหรือบริเวณ trigone ก็อาจจำเป็นจะต้องตัดส่วนหน้าของช่องคลอดออกเช่นกัน ซึ่งเหตุการณ์นี้อาจส่งผลเพิ่มความเสี่ยงต่อการเกิดรอยต่อระหว่างส่วนรองรับปัสสาวะกับช่องคลอดในอนาคตแต่ก็ไม่ใช่ข้อห้ามสัมบูรณ์สำหรับการผ่าตัดสร้างกระเพาะปัสสาวะใหม่ สำหรับผู้ป่วยซึ่งพบมะเร็งลุกลามมายังคอกระเพาะปัสสาวะอย่างมีนัยสำคัญหรือลุกลามเข้าผนังช่องคลอดจนกระทั่งคลำได้ด้วยมือก็คงไม่เหมาะสมสำหรับการผ่าตัดสร้างกระเพาะปัสสาวะใหม่ซึ่งควรนำผู้ป่วยในลักษณะนี้ไปทำการผ่าตัดเลาะท่อปัสสาวะออกทั้งหมดและเปลี่ยนทางไหลปัสสาวะออกทางผิวหนังน่าจะเหมาะสมมากกว่า

เมื่อตัดสินใจแล้วว่าจำเป็นต้องตัดมดลูกทิ้งก็ควรทำการผ่าตัดผนังด้านหลังช่องคลอดออกที่ตำแหน่ง fornix ซึ่งอยู่หลังปากมดลูก ถ้าผู้ป่วยเคยได้รับการผ่าตัดมดลูกทิ้งมาแล้วก็ให้ใช้ sponge stick ดันช่องคลอดเพื่อสะดวกต่อการระบุตำแหน่งยอดช่องคลอดซึ่งในกรณีนี้การเข้าทางช่องคลอดจะเป็นไปด้วยความยากลำบาก ก่อนตัดกระเพาะปัสสาวะให้ทำการตัดขั้วหลอดเลือดด้านหลังซึ่งล้อมรอบช่องคลอดถึงกระเพาะปัสสาวะด้วยอุปกรณ์ตัดเย็บไม่ว่าจะเป็น hemoclips, vascular staples หรือ Ligasure (Covidien, Mansfield, MA) หรือสิ่งอื่นก็สามารถใช้ในการผ่าตัดนี้ได้เช่นกัน

การสงวนเส้นประสาทด้านข้างช่องคลอดในเพศหญิงยังเป็นหัวข้อที่ได้รับการถกเถียงกันอยู่ในปัจจุบัน ศัลยแพทย์ระบบปัสสาวะบางท่านแนะนำว่าการผ่าตัดประเภทสงวนเส้นประสาทนั้นจะทำให้การกลั้นปัสสาวะได้ดีและยังลดภาวะปัสสาวะคั่งค้างในเพศหญิงซึ่งได้รับการผ่าตัดเปลี่ยนทางไหลปัสสาวะตำแหน่งเดิม[65] บางท่านก็ไม่ได้พยายามสงวนเส้นประสาททางกายวิภาคและบางท่านก็สงวนแขนงเส้นประสาท pudendal ที่มาเลี้ยงหูรูดกล้ามเนื้อเรียบ[66] อย่างไรก็ตามทุกการศึกษาที่อ้างนั้นยังไม่ใช่การศึกษาประเภทสุ่มและก็ยากที่จะตอบคำถามเกี่ยวกับเรื่องนี้[67] แต่ถึงอย่างไรก็ตามถ้ามีโอกาสและเทคนิคไม่ได้ยุ่งยากเกินไปก็ควรทำการผ่าตัดสงวนเส้นประสาทถ้าเป็นไปได้ในกรณีทำการผ่าตัดสร้างกระเพาะปัสสาวะใหม่ในเพศหญิง

ครั้นเมื่อขั้วด้านหลังได้รับการผ่าตัดแบ่งแยกเรียบร้อยแล้ว ก็ควรทำการเลาะกระเพาะปัสสาวะออกจากด้านหน้าของช่องคลอดด้วยความระมัดระวัง การเลาะอย่างถูกตำแหน่งจะทำให้ลดโอกาสผ่าตัดเข้าไปบริเวณด้านหลังของกระเพาะปัสสาวะซึ่งอาจก่อให้เกิดผลทางมะเร็งวิทยาที่ไม่ดี และลดโอกาสเสียเลือดมากจากการผ่าตัดบริเวณนี้ซึ่งเต็มไปด้วยหลอดเลือดที่มาเลี้ยง การเลาะจะดำเนินต่อไปจนถึงส่วนปลายรอยต่อระหว่างกระเพาะปัสสาวะกับท่อปัสสาวะ การดึงรั้งสายสวนปัสสาวะจะทำให้บอลลูนของสายสวนอยู่บริเวณคอกระเพาะปัสสาวะซึ่งทำให้ง่ายต่อการระบุตำแหน่งดังกล่าว

เมื่อการผ่าตัดเลาะด้านหลังเสร็จสิ้นแล้วให้ทำการปัดเนื้อเยื่อไขมันบริเวณด้านหน้าต่อท่อปัสสาวะออกซึ่งจะทำให้เห็น endopelvic fascia และรอยต่อระหว่างกระเพาะปัสสาวะและท่อปัสสาวะชัดเจนยิ่งขึ้น ให้ทำการดึงรั้งสายสวนปัสสาวะอีกครั้ง (อาจเพิ่มของเหลวในบอลลูนในระหว่างนี้) เพื่อช่วยระบุตำแหน่งรอยต่อระหว่างกระเพาะปัสสาวะและท่อปัสสาวะ ควรทำการสงวน endopelvic fascia และเนื้อเยื่อรอบท่อปัสสาวะส่วนหน้าไว้ ท่อปัสสาวะส่วนต้นของเพศหญิงจะยื่นมาเหนือ endopelvic fascia ดังรูปที่ 3 ควรตัดคอกระเพาะปัสสาวะให้ขาดอย่างระมัดระวังและให้ระยะของท่อปัสสาวะอยู่ห่างจากผนังช่องคลอดประมาณ 0.5 เซนติเมตร ซึ่งขณะนี้กระเพาะปัสสาวะซึ่งจะต้องนำออกนั้นจะติดกับท่อปัสสาวะตำแหน่งที่เหลืออยู่เพียงเท่านั้น

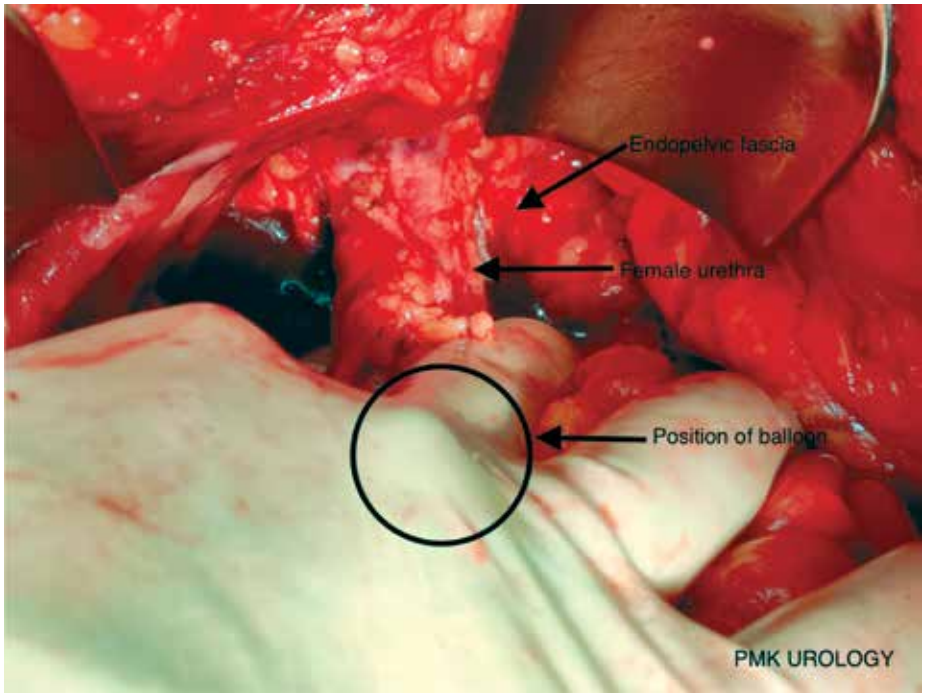

รูปที่ 3 *รูปในขณะผ่าตัดของการเตรียมท่อปัสสาวะในเพศหญิงเพื่อรองรับการต่อเข้ากับกระเพาะปัสสาวะใหม่ในโรงพยาบาลพระมงกุฎเกล้า เนื้อเยื่อไขมันซึ่งวางอยู่บนท่อปัสสาวะปลายจะถูกปัดออกจาก endopelvic fascia และระบุตำแหน่งรอยต่อระหว่างกระเพาะปัสสาวะและท่อปัสสาวะด้วยความระมัดระวังโดยใช้สายสวนปัสสาวะซึ่งมักจะคาอยู่ที่คอกระเพาะปัสสาวะช่วยในการระบุตำแหน่ง (การทำให้บอลลูนของสายสวนปัสสาวะมีขนาด 20 มิลลิลิตรแล้วดึงรั้งเบาๆ จะช่วยในการระบุตำแหน่งบริเวณนี้) และห้ามตัดทำลาย endopelvic fascia หรือเนื้อเยื่อรอบท่อปัสสาวะด้านหน้าเป็นอันขาด*

หลังจากทำการระบุตำแหน่งที่จะทำการตัดซึ่งอยู่ปลายต่อรอยต่อระหว่างกระเพาะปัสสาวะกับท่อปัสสาวะชัดเจนแล้ว สายสวนปัสสาวะสามารถถูกดึงออกได้โดยใช้ pedicle clamp วางในตำแหน่งทอดข้างคอกระเพาะปัสสาวะเพื่อป้องกันมะเร็งหลุดออกจากกระเพาะปัสสาวะเมื่อตัดท่อปัสสาวะแล้ว ท่อปัสสาวะส่วนต้นถูกตัดแบ่งออก

ในตำแหน่งปลายต่อคอกระเพาะปัสสาวะ ท่อปัสสาวะเพศหญิงจะไม่หดรั้งเหมือนในเพศชายดังนั้นการเย็บอาจทำหลังจากนำกระเพาะปัสสาวะออกไปแล้วก็ย่อมทำได้ การส่งตรวจพยาธิวิทยาประเภท frozen-section จำเป็นต้องทำเพื่อประเมินขอบเขตการลุกลามของมะเร็ง และถ้าจะตัดสินใจสร้างกระเพาะปัสสาวะใหม่ต่อไปก็ให้ใช้อุปกรณ์เย็บที่สามารถละลายได้ขนาด 2-0 เย็บรอบท่อปัสสาวะจำนวน 8 ถึง 10 ตำแหน่งโดยทำการระบุตำแหน่งเย็บต่างๆ ให้ชัดเจน

ในกรณีที่มะเร็งลุกลามลึกสู่ด้านหลังกระเพาะปัสสาวะ ก็มีความจำเป็นที่จะต้องตัดผนังด้านหน้าช่องคลอดออกด้วยเป็นชิ้นเดียวกันกับกระเพาะปัสสาวะโดยทำการตัดเป็นแนวยาวของด้านหน้าข้างผนังช่องคลอด ซึ่งจะทำให้ผนังด้านหน้าช่องคลอดติดไปกับสิ่งส่งตรวจ สายสวนปัสสาวะมีส่วนในการช่วยระบุตำแหน่งของรอยต่อกระเพาะปัสสาวะกับท่อปัสสาวะ ส่วนริมขอบขอบผนังช่องคลอดส่วนหน้าจำเป็นต้องได้รับการสงวนไว้ส่วนต้นทางกว่าต่อท่อปัสสาวะใกล้กับช่องคลอดเพื่อที่รอยเย็บช่องคลอดจะได้ไม่ซ้อนทับกับรอยเย็บระหว่างท่อปัสสาวะกับกระเพาะปัสสาวะซึ่งทำให้โอกาสเกิดรอยเชื่อมระหว่างอวัยวะทั้งสองนั้นลดน้อยลง ช่องคลอดอาจถูกปิดในลักษณะเปลือกหอย (clamshell) หรือตามขวางก็ได้เช่นเดียวกัน การผ่าตัดสร้างเสริมเพื่อเพิ่มปริมาตรของช่องคลอดก็อาจทำได้แต่อาจเป็นการยากถ้าจะพิจารณาทำการผ่าตัดที่ซับซ้อนเช่น rectus myocutaneous graft ในขณะที่จะต้องทำการผ่าตัดสร้างกระเพาะปัสสาวะใหม่เนื่องจากขนาดของอุ้งเชิงกรานที่เหลืออยู่นั้นก็อาจจะไม่เพียงพอ

ช่องคลอดจะได้รับการเย็บปิดที่ยอดด้วยอุปกรณ์เย็บที่ละลายได้และเย็บขึงรั้งไว้ บางกรณีอาจทำการขึงรั้งช่องคลอดไว้กับเส้นเอ็น Cooper หรือกับเส้นเอ็น round ซึ่งสงวนไว้ก่อนหน้าแล้วเพื่อป้องกันการเกิดช่องคลอดหลุดออก (vaginal prolapse) หลังการผ่าตัด ศัลยแพทย์ระบบปัสสาวะบางท่านทำการผ่าตัดทำ sacrocolpopexy ร่วมกับการใส่ตาข่ายสังเคราะห์ประเภทถาวรเพื่อยึดช่องคลอดกับ sacral promontary ในตำแหน่งมุมแบบธรรมชาติโดยไม่มีแรงดึง อาจเป็นสิ่งที่จำเป็นจะต้องทำการประคับประคองกระเพาะปัสสาวะใหม่และหลีกเลี่ยงสาเหตุที่อาจก่อให้เกิดการปัสสาวะลำบากซึ่งเกิดตามมาได้ การใช้ omentum ซึ่งมีเลือดมาเลี้ยงดีวางอยู่ระหว่างผนังช่องคลอดซึ่งได้รับการซ่อมเสริมแล้วกับกระเพาะปัสสาวะใหม่และการเย็บ endopelvic fascia ทั้งสองข้างของโคนท่อปัสสาวะเพื่อแยกรอยเย็บออกจากกันนอกจากจะช่วยลดโอกาสเกิดรอยต่อระหว่างสองตำแหน่งแล้วนั้นยังมีส่วนช่วยประคองส่วนรับปัสสาวะทางด้านหลังอีกด้วย

ข้อสรุป กลไกการกลั้นปัสสาวะและเทคนิคการผ่าตัดสำหรับการสงวนกลไกการกลั้นปัสสาวะ

1. เส้นใยกล้ามเนื้อเรียบส่วนหูรูดและการเลี้ยงของเส้นประสาท pudendal ที่บริเวณด้านหน้าและข้างต่อท่อปัสสาวะส่วนต้นมีส่วนสำคัญกับท่อปัสสาวะทั้งสองเพศ
2. การผ่าตัดในเพศชายควรระมัดระวังในการควบคุม deep dorsal vein โดยที่ต้องไม่เย็บให้ลึกจนเกินไปซึ่งอาจจะไปโดนกล้ามเนื้อฐานอุ้งเชิงกรานได้
3. การผ่าตัดในเพศหญิงควรระมัดระวังไม่ไปรบกวน endopelvic fascia และกล้ามเนื้อ levator

เทคนิคการสร้างกระเพาะปัสสาวะใหม่ (techniques for neobladder)

การเลือกส่วนลำไส้ (choice of bowel segment)

มีหลายรูปแบบการผ่าตัดได้ถูกอธิบายไว้สำหรับการผ่าตัดประเภทนี้ สรีรวิทยาของลำไส้ส่วนต่างๆ มีผลต่อการทำให้ลำไส้ส่วนนั้นถูกเลือกนำมาใช้แต่ความชอบหรือความชำนาญของศัลยแพทย์ก็มีส่วนไม่น้อยเช่นกันว่าจะเลือกใช้ลำไส้ส่วนไหนมาทำการผ่าตัด คำแนะนำที่ใช้กันมาตลอดก็คือ การทำงานของกระเพาะปัสสาวะใหม่จะต้องดีประกอบกับผลลัพธ์ทางคลินิกเกี่ยวกับการปัสสาวะที่ดี ซึ่งทั้งสองอย่างนี้จะได้มาก็ต่อเมื่อเลือกใช้ลำไส้ได้เหมาะสม การสงวนหูรูดกล้ามเนื้อเรียบให้ได้กลไกกลั้นปัสสาวะที่สมบูรณ์ และสร้างส่วนรองรับปัสสาวะให้สามารถรับปริมาตรได้เพียงพอและสามารถรักษาระดับความดันให้อยู่ในระดับต่ำ[68] ในทางปฏิบัติแล้วศัลยแพทย์ระบบปัสสาวะมักจะเลือกเทคนิคการผ่าตัดซึ่งคุ้นเคยและชื่นชอบและในบางครั้งก็จะปรับแต่งบางอย่างให้เข้าได้กับผู้ป่วยแต่ละรายตามความเหมาะสม

ส่วนรองรับปัสสาวะสร้างมาจากส่วนลำไส้ซึ่งถูกทำไม่ให้มีลักษณะเป็นท่อดังเดิม (detubularization) ไม่ว่าจะนำมาจากลำไส้เล็กส่วน ileum หรือลำไส้ใหญ่ ซึ่งมักมี compliance ที่ดีและก่อให้เกิดการหดตัวก่อให้เกิดความดันสูงที่น้อยกว่า[69] Hohenfellner และคณะในปี ค.ศ. 1993 ได้ทำการศึกษาคุณสมบัติของชั้นกล้ามเนื้อเรียบในส่วนต่างๆ ของลำไส้ (ทั้งที่วางตัวแบบ circular และ longitudinal) ของ ileum และ cecum ในสุนัขซึ่งพบว่า กล้ามเนื้อซึ่งวางตัวแบบ circular ของ ileum มีความสามารถในการยืดขยายออกมากที่สุด รองลงมาคือคือกล้ามเนื้อซึ่งวางตัวแบบ circular ของลำไส้ใหญ่ และกล้ามเนื้อซึ่งวางตัวแบบ longitudinal ของ ileum โดยที่กล้ามเนื้อซึ่งวางตัวแบบ longitudinal ของลำไส้ใหญ่ค่อนข้างจะไม่ยืดขยายออก การศึกษาในมนุษย์บ่งว่า ileum มีลักษณะทางพลศาสตร์ระบบปัสสาวะที่เหมาะสมกว่าลำไส้ใหญ่[70] ส่วนของกระเพาะอาหารและลำไส้ใหญ่ส่วน sigmoid มี compliance ที่ไม่ดีและก่อให้เกิดความดันสูงกว่า[71] Schrier และคณะในปี ค.ศ.2005 รายงานว่ากระเพาะปัสสาวะใหม่ซึ่งสร้างมาจาก ileum นั้นก่อให้เกิดปริมาตรที่มากกว่า ความดันขณะรับปัสสาวะที่ต่ำกว่า (lower filling pressure) ความดันที่ปริมาตรมากที่สุดต่ำกว่า (lower maximum capacity pressure) และมี compliance ที่ดีกว่า อีกทั้ง mesentery ของลำไส้เล็กส่วนปลายนั้นก็ง่ายต่อการโยกย้ายตำแหน่งซึ่งทำให้การต่อกับท่อปัสสาวะไม่ใช่เรื่องยาก สำหรับผู้ป่วยซึ่งท่อไตสั้นเนื่องจากมะเร็งลุกลามหรือเหตุทางพยาธิวิทยาอื่นของท่อไตนั้นส่วนรองรับปัสสาวะขาเข้า (afferent limb) ของลำไส้เล็กเช่นใน Studer ก็สามารถนำไปต่อได้ถึงกรวยไตได้ในกรณีดังกล่าว ข้อได้เปรียบอีกข้อของ ileum คือการฝ่อของเยื่อบุลำไส้เมื่อเวลาผ่านไปซึ่งเป็นผลให้ปริมาณของเมือกลดน้อยลงอีกทั้งการดูดซึ่งเกลือแร่จากปัสสาวะก็ลดลงอีกด้วย การฝ่อของเยื่อบุลำไส้ในลำไส้เล็กนั้นค่อนข้างชัดเจนกว่าลำไส้ใหญ่[72] สิ่งที่น่าสนใจอีกหนึ่งเรื่องก็คือเยื่อบุลำไส้เล็กจะมีการสูญเสีย tissue-specific epigenetic profile เมื่อสัมผัสกับปัสสาวะ การเกิดขึ้นใหม่ของ methylation ของส่วนขยายเฉพาะของลำไส้บางส่วนเกิดขึ้นพร้อมกับการเกิด demethylation ของตำแหน่งซึ่งไม่ใช่ลำไส้ด้วย[73]

ข้อด้อยของการใช้ ileum ส่วนปลายคือ การสูญเสียการดูดซึมวิตามิน B12 ลำไส้ส่วนนี้ยังอาจได้รับการทำลายจากการฉายแสงอุ้งเชิงกราน หรืออาจไม่มีอยู่แล้วเนื่องจากการผ่าตัดลำไส้หลายครั้งก่อนหน้านี้ หรืออาจมีลักษณะอักเสบจากโรค Crohn อย่างไรก็ตามถ้ายังมี ileum อยู่ศัลยแพทย์ระบบปัสสาวะก็มักจะเลือกลำไส้ส่วนนี้เพื่อทำกระเพาะปัสสาวะใหม่

การผ่าตัดทดแทนกระเพาะปัสสาวะด้วยกระเพาะอาหารนั้นมีอยู่บ้างแต่ก็ไม่ค่อยได้รับความนิยมอย่างแพร่หลาย[74] ข้อได้เปรียบของการใช้กระเพาะปัสสาวะก็คือเยื่อบุจะหลั่งประจุ chloride และ hydrogen ซึ่งจะแก้ไขปัญหา acidosis ในผู้ป่วยไตทำงานไม่ดี อีกทั้งกรดที่หลั่งออกมายังลดการสะสมของแบคทีเรีย และเมือกยังน้อยอีกด้วย อย่างไรก็ตามข้อด้วยของการใช้กระเพาะอาหารก็คือมี compliance ที่แย่กว่า ileum และผู้ป่วยบางรายจะเกิดปัสสาวะขัดหรือปัสสาวะปนเลือดจากการหลั่งกรด[74] การผสมผสานระหว่างกระเพาะอาหารและลำไส้เล็กหรือลำไส้ใหญ่น่าจะเป็นการแก้ปัญหาผลข้างเคียงที่ดีในอุดมคติ[75] การผ่าตัดนี้โดยทฤษฎีแล้วเหมาะสำหรับผู้ป่วยซึ่งการทำงานของไตไม่ดีซึ่งไม่เหมาะสำหรับการผ่าตัดเปลี่ยนทางไหลปัสสาวะประเภทกลั้นได้ และยังอาจเป็นการผ่าตัดทางเลือกสำหรับผู้ป่วยซึ่งเคยได้รับการฉายแสงระดับสูงบริเวณอุ้งเชิงกรานมาก่อนหรือเคยได้รับการผ่าตัดต่อลำไส้มาหลายครั้งก่อนหน้า

การแยกส่วนลำไส้มาเพื่อเปลี่ยนทางไหลปัสสาวะนั้นควรทำด้วยความระมัดระวังเพื่อสงวนหลอดเลือดที่จะมาเลี้ยงส่วนรองรับปัสสาวะและรอยต่อลำไส้ เมื่อเลือกใช้ ileum ก็ควรหลีกเลี่ยงการตัดลึกเข้าไปยัง mesentery ที่ตำแหน่งลำไส้ส่วนต้นซึ่งได้รับการตัดแบ่งเพื่อลดปัญหาเลือดมาเลี้ยงบริเวณส่วนรองรับปัสสาวะไม่เพียงพอ ยิ่งกว่านั้นในผู้ป่วยซึ่งได้รับการผ่าตัดลำไส้มาก่อนก็ไม่ควรเลือกลำไส้ส่วนที่ใกล้กับตำแหน่งที่ได้รับการตัดต่อมาใช้เนื่องจากจะก่อให้เกิดภาวะเลือดไปเลี้ยงไม่เพียงพอในบริเวณรอยต่อเก่าและรอยต่อใหม่

ความต้องการป้องกันปัสสาวะไหลย้อน (need to prevent reflux)

ผลของปัสสาวะไหลย้อนก่อให้เกิดความเสียหายในเด็กนั้นยังเป็นสิ่งที่พบได้โดยเฉพาะเมื่อประกอบกับการติดเชื้อ ในบริบทของการเปลี่ยนทางไหลปัสสาวะก็เช่นเดียวกันซึ่งได้รับการรายงานครั้งแรกจากการผ่าตัดทำ ureterosigmoidostomy[76] และหลังจากนั้นก็มีรายงานจากการใช้ ileum มาทำรางนำปัสสาวะออกทางผิวหนัง[77] โดยก่อนหน้านี้เชื่อว่าการไหลย้อนซึ่งมีความดันสูงของปัสสาวะซึ่งติดเชื้อนั้นก่อนให้เกิดความเสียหายต่อระบบปัสสาวะส่วนบน[78] อายุ ความดันโลหิตสูง การตีบของรอยต่อระหว่างท่อไตและลำไส้ และกรวยไตอักเสบล้วนแต่เป็นปัจจัยเสี่ยงซึ่งเป็นอิสระต่อกันและกันสำหรับการสูญเสียการทำงานของไตจากหลายการศึกษา โดยที่ประเภทของการผ่าตัดดูเหมือนว่าจะไม่เกี่ยวข้องกับหน้าที่ไตที่ลดลง[3]

การศึกษาเปรียบเทียบการผ่าตัดประเภทปัสสาวะไหลย้อนเปรียบเทียบกับการผ่าตัดป้องกันปัสสาวะไหลย้อนยังมีจำกัด โดยส่วนใหญ่มักเป็นการติดตามการรักษาระยะสั้น มีความอคติในการเลือกผู้ป่วย เป็นการศึกษาประเภทย้อนหลัง หรือกลุ่มผู้ป่วยมักมีขนาดเล็ก Richie และคณะในปี ค.ศ. 1974 ได้แสดงถึงกลไกการป้องกันของการผ่าตัดป้องกันปัสสาวะไหลย้อนในสุนัข Kristjansson และคณะในปี ค.ศ. 1995 กลับรายงานว่าไม่มีความแตกต่างระหว่าง

การผ่าตัดทำรางปัสสาวะจาก colon โดยไม่มีกลไกการป้องกันปัสสาวะไหลย้อนกับการทำรางปัสสาวะจาก ileum ด้วยกลไกป้องกันปัสสาวะไหลย้อน อย่างไรก็ตามสำหรับการผ่าตัดเปลี่ยนทางไหลปัสสาวะประเภทกลั้นได้ซึ่งมีกลไกป้องกันปัสสาวะไหลย้อนนั้นจะมีแผลเป็นระบบปัสสาวะส่วนบนและแบคทีเรียในปัสสาวะที่น้อยกว่า Song และคณะในปี ค.ศ. 2006 และ Hautmann และคณะในปีเดียวกันนั้นได้รายงานว่าไม่พบความแตกต่างในเรื่องของการทำงานของไต ไตบวมน้ำ ในการผ่าตัดไม่มีกลไกป้องกันปัสสาวะไหลย้อนหรือมีกลไกป้องกันปัสสาวะไหลย้อนของกระเพาะปัสสาวะใหม่จากการศึกษาย้อนหลังประเภทไม่สุ่มผู้ป่วย ซึ่งแน่นอนว่าการศึกษาเรื่องนี้นั้นเป็นการศึกษาย้อนหลังและไม่สุ่มผู้ป่วยและมักมีจำนวนผู้ป่วยน้อยอีกด้วย

ผู้ป่วยส่วนใหญ่ซึ่งได้รับการผ่าตัดเปลี่ยนทางไหลปัสสาวะตำแหน่งเดิมมักปัสสาวะด้วยการเบ่ง (Valsalva maneuver) ประกอบกับการคลายหูรูดภายนอก ผลของการเพิ่มขึ้นของความดันในส่วนรองรับปัสสาวะนี้ควรจะส่งผ่านไปทั่วระบบปัสสาวะที่เหลือทั้งหมด แต่จริงๆ แล้วนั้นผลลัพธ์ของแรงดันนี้กลับถูกจำกัดการส่งผ่านกลับขึ้นไปยังระบบปัสสาวะส่วนบนถึงแม้ว่าจะไม่ได้รับการผ่าตัดประเภทป้องกันการไหลย้อนปัสสาวะก็ตาม[36] อย่างไรก็ตามการไหลย้อนปัสสาวะไปยังระบบปัสสาวะส่วนบนนั้นก็เป็นสิ่งที่พบได้ในผู้ป่วยซึ่งได้รับการผ่าตัด Studer pouch ขณะทำ cystogram เมื่อส่วนรองรับปัสสาวะมีปริมาตร 300 มิลลิลิตรซึ่งเป็นปริมาตรที่ผู้ป่วยมักจะปัสสาวะและมักเป็นการไหลย้อนซึ่งความดันไม่สูงมากนัก ในขณะที่ผู้ป่วยซึ่งจำเป็นต้องได้รับการสวนปัสสาวะนั้นจะพบว่ามีความดันที่ค่อนข้างสูงในขณะที่ส่วนรองรับปัสสาวะเต็ม ถึงแม้ว่าการติดเชื้อซึ่งก่อให้เกิดอาการนั้นจะพบได้ไม่บ่อยนัก แต่ก็จะพบการติดเชื้อซึ่งไม่ก่ออาการบ่อยมากในผู้ป่วยซึ่งจำเป็นต้องสวนปัสสาวะด้วยตนเอง Steven และ Poulsen และคณะในปี ค.ศ.2000 ได้ทำการรายงานว่าความชุกของการพบแบคทีเรียในปัสสาวะจะอยู่ที่ร้อยละ 34 เมื่อผ่านไป 3 ปี และอยู่ที่ร้อยละ 24 เมื่อผ่านไป 5 ปี ในผู้ป่วยจำนวน 166 รายซึ่งได้รับการผ่าตัดสร้างกระเพาะปัสสาวะใหม่

ผลการติดตามการรักษาระยะกลางและยาวของการผ่าตัดประเภทไม่ป้องกันปัสสาวะไหลย้อนในการทำ Studer pouch แสดงถึงผู้ป่วยส่วนใหญ่จะมีหน้าที่การทำงานของไตและกายวิภาคระบบปัสสาวะส่วนบนที่ปกติ[36] Thoeny และคณะในปี ค.ศ. 2002 รายงานผลระยะยาวซึ่งติดตามนานกว่า 5 ปีในผู้ป่วยจำนวน 76 รายซึ่งได้รับการผ่าตัดทำ Studer pouch ว่ากว่าร้อยละ 95 ยังมีการทำงานของไตและกายวิภาคที่ปกติ

เป็นที่แน่ชัดแล้วว่ากลไกการป้องกันปัสสาวะไหลย้อนอาจทำให้เกิดการอุดตันของระบบปัสสาวะส่วนบน การศึกษาเรื่องนี้รายงานครั้งแรกจากการผ่าตัด intussuscepted Kock nipple ซึ่งมีความน่าเชื่อถือในเรื่องของการป้องกันปัสสาวะไหลย้อนอย่างไรก็ตามผู้ป่วยซึ่งได้รับการผ่าตัดประเภทนี้เมื่อติดตามไปที่ 10 ปีหรือนานกว่านั้นจะพบว่ามีการอุดตันจากการตีบของ nipple valve ขาเข้า หรือ extussusception ของ nipple valve ขาเข้า[79] ยิ่งกว่านั้นผู้ป่วยร้อยละ 25 พบว่ามีการเกิดนิ่วขึ้นมาอีก[80] การอุดตันที่วาล์วขาเข้านั้นนั้นมักไม่ก่อให้เกิดอาการทางคลินิก ผู้ป่วยอาจไม่รู้ตัวเลยจนกระทั่งเกิดภาวะไตวายเฉียบพลันและภาวะไตและท่อไตบวมน้ำทั้งสองข้างพร้อมกับไตซึ่งถูกทำลายลงแล้วอย่างมีนัยสำคัญ จึงเป็นสิ่งที่สำคัญเป็นอย่างยิ่งที่ต้องติดตามการรักษาผู้ป่วยซึ่งได้รับการผ่าตัดประเภทนี้อย่างใกล้ชิด การอุดตันที่รอยต่อระหว่างท่อไตกับ ileum ยังพบได้อีกเช่นเดียวกันในการผ่าตัดป้องกันการไหลย้อน

ปัสสาวะด้วยเทคนิคของ Camry-Le Duc ซึ่งรายงานการเกิดอยู่ที่ร้อยละ 7 ถึง 29 เมื่อเปรียบเทียบกับการต่อท่อไตเข้าลำไส้โดยตรงเลยซึ่งเกิดขึ้นน้อยกว่าร้อยละ 3 เท่านั้น[81]

Abol-Enein และ Ghoneim ได้รายงานถึงเทคนิคการผ่าตัดต่อท่อไตกับลำไส้เล็กในกระเพาะปัสสาวะใหม่ รายงานครั้งแรกในปี ค.ศ. 2001 ในผู้ป่วย 450 รายซึ่งติดตามการรักษาเฉลี่ยที่ 38 เดือน ในการศึกษาที่ใหญ่ที่สุดกล่าวว่าร้อยละ 95 มีระบบปัสสาวะส่วนบนซึ่งไม่มีการเปลี่ยนแปลงหรือกลับดีขึ้น การไหลย้อนของปัสสาวะพบได้เพียงร้อยละสาม การอุดตันของรอยต่อท่อไตพบได้ร้อยละ 3.8 ซึ่งอุบัติการณ์นี้เหมือนกับเหตุการณ์ซึ่งเกิดขึ้นส่วนใหญ่ของการต่อประเภทไม่ป้องกันการไหลย้อนปัสสาวะ[82] การผ่าตัดประเภท T pouch นั้นถูกออกแบบมาเพื่อการป้องกันการไหลย้อนปัสสาวะในขณะที่หลีกเลี่ยงการเกิดผลแทรกซ้อนดังที่เกิดใน Kock nipple valve การผ่าตัดประเภทนี้ทำให้เลือดไปเลี้ยงส่วนสำไส้เล็กขารับปัสสาวะซึ่งถูกฝังอุโมงค์อยู่ได้ดีในขณะที่ท่อไตได้รับการต่อโดยตรงเข้าสู่ ileum ซึ่งเหมาะสำหรับท่อไตซึ่งขยายตัวหรือจำเป็นต้องถูกตัดในระดับที่อยู่สูง[83] เมื่อทำการติดตามการรักษาไปที่เฉลี่ย 33 เดือน พบว่าผู้ป่วยร้อยละ 90 ยังคงมีการทำงานของไตและกายวิภาคที่ปกติดีอยู่ มีเพียงแค่ร้อยละสองเท่านั้นซึ่งพบการตีบของส่วยขารับปัสสาวะ[84] และเมื่อไม่กี่ปีมานี้เองการผ่าตัดนี้ได้รับการปรับปรุงเพื่อลดการตีบขอขารับปัสสาวะเพื่อป้องกันการเกิดการอุดตันและผลแทรกซ้อนในอนาคต

Shaaban และคณะในปี ค.ศ. 2006 ได้ทำการศึกษาประเภทก้าวหน้าแบบสุ่มผู้ป่วยเพื่อประเมินประโยชน์ของการผ่าตัดป้องกันการไหลย้อนปัสสาวะ ในการศึกษานี้ทำในผู้ป่วยจำนวน 60 รายซึ่งมีการทำงานไตปกติและไม่มีไตบวมน้ำก่อนผ่าตัด ผู้ป่วยแต่ละรายจะได้รับการสุ่มเลือกการผ่าตัดต่อท่อไตว่าจะเป็นแบบป้องกันการไหลย้อนปัสสาวะ (extraserosal tunnel) หรือเป็นแบบไม่ป้องกันการไหลย้อนปัสสาวะโดยต่อท่อไตเข้าโดยตรงกับสำไส้เล็กส่วนที่นำมาปั้นทำเป็นท่อในกระเพาะปัสสาวะใหม่ประเภท W แบบมาตรฐาน โดยเมื่อติดตามการรักษาไปที่สองปีต่อมาพบว่า กลุ่มที่ไตได้รับความเสียหายมากกว่าคือกลุ่มที่ได้รับการผ่าตัดแบบป้องกันการไหลย้อนปัสสาวะซึ่งห้ารายมีการอุดตันเมื่อเปรียบเทียบกับกลุ่มซึ่งต่อท่อไตโดยตรงกับลำไส้เลย

การศึกษาในปี ค.ศ. 2015 เป็นการศึกษาขนาดใหญ่ประเภทก้าวหน้าแบบสุ่มผู้ป่วยเก็บข้อมูลจาก 484 รายของผู้ป่วยซึ่งได้รับการผ่าตัด radical cystectomy และสุ่มเลือกทำการผ่าตัดเปลี่ยนทางไหลปัสสาวะระหว่าง Studer และ T pouch เมื่อตามมาที่สามปีพบว่าไม่มีความแตกต่างในเรื่องการทำงานของไตและการติดเชื้อระบบปัสสาวะ อย่างไรก็ตามผู้ป่วยซึ่งได้รับการผ่าตัดทำ T pouch จำเป็นจะต้องได้รับการผ่าตัดระบายปัสสาวะอีกครั้งมากกว่าเมื่อเปรียบเทียบกับกลุ่มที่ได้รับการผ่าตัดด้วย Studer pouch[51]

เนื่องจากการรักษามะเร็งกระเพาะปัสสาวะมีความก้าวหน้ามากขึ้นอีกทั้งผู้ป่วยก็สามารถมีอายุที่ยาวนานมากขึ้นหลังการผ่าตัดนำกระเพาะปัสสาวะออกและเปลี่ยนทางไหลปัสสาวะซึ่งแน่นอนว่าผลที่ตามมาคงไม่หนีไม่พ้นเรื่องของการทำงานของไตที่ลดลง การผ่าตัดประเภทป้องกันการไหลย้อนปัสสาวะยังคงได้รับการสงสัยอยู่ว่าจริงๆ แล้วนั้นประโยชน์ที่ได้จากการป้องกันการไหลย้อนกับความเสี่ยงของการอุดตันระบบปัสสาวะส่วนบนนั้นข้อไหนจะคุ้มค่ากว่ากัน ซึ่งคงต้อรอการศึกษาประเภทก้าวหน้าแบบสุ่มในอนาคตต่อไป

ข้อสรุป การเลือกส่วนประกอบลำไส้และความจำเป็นสำหรับกลไกป้องกันปัสสาวะไหลย้อน

1. ส่วนรองรับปัสสาวะซึ่งถูกสร้างมาจากลำไส้เล็กส่วน ileum หรือผสมผสานระหว่างลำไส้เล็กส่วน ileum กับลำไส้ใหญ่นั้นจะมีคุณสมบัติทางสรีรวิทยาที่ดีสำหรับการเปลี่ยนทางไหลปัสสาวะตำแหน่งเดิม
2. การผ่าตัดแยกและนำส่วนของลำไส้มาใช้สำหรับการเปลี่ยนทางไหลปัสสาวะนั้นต้องทำด้วยความระมัดระวังเพื่อสงวนหลอดเลือดที่มาเลี้ยงส่วนรองรับปัสสาวะที่จะสร้างขึ้นและรอยต่อของลำไส้
3. กลไกป้องกันปัสสาวะไหลย้อนอาจไม่ได้จำเป็นสำหรับการป้องกันความเสียหายอันจะเกิดต่อระบบปัสสาวะส่วนบน และป้องกันการติดเชื้อ อย่างน้อยก็เป็นจริงในช่วงระยะกลางของการติดตามการรักษา

การจัดการทั่วไปก่อนและหลังผ่าตัด (general perioperative management)

การจัดการก่อนและหลังผ่าตัดสำหรับผู้ป่วยซึ่งได้รับการผ่าตัดนำกระเพาะปัสสาวะออกและเปลี่ยนทางไหลปัสสาสะตำแหน่งเดิมนั้นไม่ได้แตกต่างจากผู้ป่วยซึ่งได้รับการผ่าตัดเปลี่ยนทางไหลปัสสาวะด้วยวิธีอื่น การซักประวัติก่อนผ่าตัดควรเน้นที่ประวัติการได้รับการผ่าตัดช่องงท้อง อุ้งเชิงกราน หรือได้รับรังสีรักษามาก่อนหรือไม่ ลักษณะการปัสสาวะในปัจจุบันและการกลั้นปัสสาวะของผู้ป่วย โรคประจำตัว การสนับสนุนจากครอบครัวและสังคมที่ผู้ป่วยอยู่และความต้องการของผู้ป่วย ถ้าจะใช้ลำไส้ใหญ่สำหรับเปลี่ยนทางไหลปัสสาวะก็ควรส่งผู้ป่วยไปตรวจ colonoscopy ก่อนเพื่อดูว่ามี polyps หรือมะเร็งลำไส้หรือไม่ ควรตรวจความพร้อมเกี่ยวกับปอดและหัวใจก่อนผ่าตัด ปรึกษาโภชนากรและนักกายภาพบำบัดเพื่อเตรียมฟื้นฟูผู้ป่วยหลังการผ่าตัดใหญ่[85]

ยังไม่มีข้อสรุปที่ชัดเจนสำหรับการใส่ท่อค้ำไต (ureteral stent) หรือสายสวนปัสสาวะสำหรับผู้ป่วยซึ่งได้รับการผ่าตัดเปลี่ยนทางไหลปัสสาวะตำแหน่งเดิม ศัลยแพทย์ระบบปัสสาวะส่วนใหญ่มักใช้ท่อค้ำไตในช่วงแรกหลังการผ่าตัด[86] Feeding tube ขนาด 8 Fr หรือ Single J ขนาด 7 Fr อาจถูกใส่ไว้โดยทำการผูกกับสายสวนปัสสาวะซึ่งทำให้สามารถนำออกจากร่างกายได้พร้อมกันนอกจากนี้ยังทำให้ผู้ป่วยมีถุงเก็บปัสสาวะที่ต้องติดตัวน้อยลงอีกด้วย สายสวนปัสสาวะที่ใช้มักเป็นขนาดใหญ่โดยมักใช้ขนาด 24 Fr ซึ่งเหมาะสมสำหรับการระบายปัสสาวะและยังใช้สำหรับการล้างเมือกออกได้อีกด้วย ซึ่งโดยปกติแล้วจะใส่ไว้นานสามสัปดาห์หลังการผ่าตัด ในขณะที่ศัลยแพทย์ระบบปัสสาวะบางท่านจะแยกท่อค้ำไตให้ออกผ่านผิวหนังเพื่อการระบายปัสสาวะที่แยกทางกันซึ่งเชื่อว่าถ้าปัสสาวะผ่านส่วนรองรับน้อยก็จะทำให้แผลจากการเย็บสร้างส่วนรองรับปัสสาวะหายได้เร็วขึ้นและลดการทำงานของพยาบาลซึ่งต้องดูแลหลังผ่าตัด แต่แน่นอนย่อมนำมาซึ่งการมีอยู่ของอุปกรณ์หลายชิ้นซึ่งทำให้ผู้ป่วยเคลื่อนไหวลำบากหลังผ่าตัด ควรทำการวางสายระบายในอุ้งเชิงกรานทุกครั้งหลังผ่าตัด โดยทั่วไปแล้วสายระบายมักจะถูกทิ้งไว้จนกระทั่งแผลผ่าตัดที่ส่วนรองรับปัสสาวะหายดีซึ่งในบางครั้งการรั่วของส่วนรองรับปัสสาวะอาจเกิดขึ้นได้สายสวนปัสสาวะอุดตันเมื่อผู้ป่วยกลับไปฟื้นตัวที่บ้าน

ระยะเวลานอนโรงพยาบาลหลังการผ่าตัดส่วนใหญ่อยู่ที่ 8 ถึง 10 วันมักเกิดจากการรับประทานอาหารของผู้ป่วยซึ่งมักเกิดขึ้นช้าและลำไส้ทำงานยังไม่ดีพอ การใช้ Early Recovery after Surgery (ERAS) protocol อาจช่วยให้สามารถจำหน่ายผู้ป่วยกลับบ้านได้ภายใน 3 ถึง 5 วันหลังผ่าตัด87 รูปแบบการจัดการนี้รวมถึงการหลีกเลี่ยงการเตรียมลำไส้และการใส่ nasogastric tube การลดการใช้ narcotic pain management (รวมถึง epidural narcotic) การให้รับประทานอาหารเร็วขึ้น การใช้ μ-opioid antagonist ซึ่งจะป้องกันผลของ narcotic ต่อลำไส้ การใช้ μ-opioid antagonist alvimopan นั้นมีส่วนช่วยลดวันในการนอนโรงพยาบาลจากหลายการศึกษาประเภทสุ่มผู้ป่วยซึ่งได้รับการผ่าตัดลำไส้ใหญ่และในระยะสี่ของการศึกษาประเภทสุ่มผู้ป่วยเปรียบเทียบกับยาหลอกในผู้ป่วยซึ่งได้รับการผ่าตัดนำกระเพาะปัสสาวะออกจำนวน 280 ราย[88]

ผู้ป่วยส่วนใหญ่มักจะได้รับการนัดหมายให้มาติดตามการรักษาที่ 10 วันหลังผ่าตัดและมีการตรวจผลเลือดด้วยซึ่งอาจมีการนำสายระบายออกจากช่องท้องถ้าของเหลวที่ออกมาน้อยกว่า 100 มิลลิลิตรต่อวัน และเมื่อผู้ป่วยมาอีกครั้งที่สามสัปดาห์ก็จะได้รับการถอดสายสวนปัสสาวะออก การฉีดสารทึบรังสีเข้าส่วนรองรับปัสสาวะ (pouchogram) ไม่ได้ถูกทำสำหรับผู้ป่วยทุกรายยกเว้นแต่ว่าของเหลวจากสายระบายจะออกมากเท่านั้นเอง ผู้ป่วยควรได้รับคำแนะนำเกี่ยวกับการดูแลสายสวนปัสสาวะ การฝึกกล้ามเนื้ออุ้งเชิงกราน และเทคนิคการปัสสาวะที่ถูกต้องเมื่อถอดสายสวนปัสสาวะออกแล้ว

เทคนิคการผ่าตัด (surgical techniques)

เทคนิคการผ่าตัดในเรื่องนี้มีหลากหลายและบางครั้งมีการปรับปรุงเพื่อใช้เฉพาะที่ ผู้เขียนขออนุญาตรวบรวมให้เฉพาะเทคนิคซึ่งได้อธิบายไว้แต่ดั้งเดิมก่อนในบทนี้ ดังจะกล่าวต่อจากนี้

ส่วนรองรับปัสสาวะซึ่งสร้างจากลำไส้เล็กส่วน ileum

ส่วนรองรับปัสสาวะซึ่งสร้างจากลำไส้เล็กส่วน ileum นั้นมักนำมาจาก ileum ส่วนปลาย ใช้ความยาวประมาณ 60 ถึง 70 เซนติเมตร ซึ่งจะต้องได้รับการผ่าตัดให้ไม่เป็นรูปท่อดังเดิม และถูกม้วนพับในหลากหลายรูปแบบเพื่อให้เป็นทรงกลม อีกทั้งยังมีการปรับปรุงพัฒนาการม้วนพับหลายเทคนิครวมทั้งการต่อท่อไตเข้าด้วยหลายรูปแบบซึ่งอาจเป็นทั้งมีกลไกป้องกันการไหลย้อนปัสสาวะหรือไม่มีก็ตามที โดยทั่วไปแล้วส่วนรองรับปัสสาวะมักถูกเย็บด้วยวัสดุละลายได้ ไม่ควรใช้วัสดุซึ่งไม่ละลายหรือการใช้อุปกรณ์เย็บโลหะในการเย็บเนื่องจากอาจก่อให้เกิดนิ่วได้[89]

มีสองรูปแบบของการสร้างส่วนรองรับปัสสาวะซึ่งได้รับความนิยมแพร่หลายทั่วโลก กล่าวก็คือ Hautmann W-neobladder (และอีกหลายรูปแบบที่ปรับแต่งจากต้นแบบนี้) และ Studer pouch neobladder ทั้งสองรูปแบบนี้เป็นการผ่าตัดสร้างที่ค่อนข้างง่ายและมีการต่อท่อไตเข้ากับลำไส้เล็กโดยตรงซึ่งก่อให้เกิดการตีบในอนาคตที่น้อยกว่า ในขณะที่รูปแบบอื่นเช่น T pouch และเทคนิค extraserosal tunnel นั้นมีกลไกป้องกันการไหลย้อนปัสสาวะ[90] ซึ่งอาจเหมาะสำหรับผู้ป่วยบางประเภท

Camey II

การผ่าตัดเปลี่ยนทางไหลปัสสาวะตำแหน่งเดิมประเภท Camey II[11] นี้เป็นการปรับปรุงรูปแบบการผ่าตัดมาจาก Camey[10] ซึ่งเป็นการผ่าตัดที่เรียบง่ายโดยนำ ileum มาต่อกับท่อไตและท่อปัสสาวะ ดังรูปที่ 4 การปรับปรุงนั้นทำโดยตัดลำไส้ไม่ให้มีลักษณะเป็นท่อดังเดิมและทำการพับเพื่อทำลายคุณสมบัติการบีบตัว (peristaltic) ของลำไส้ ลำไส้เล็กส่วน ileum จะถูกตัดออกมายาว 65 เซนติเมตรและโยกไปหาท่อปัสสาวะโดยที่ไม่มีแรงตึง หลังจากต่อลำไส้ส่วนที่ตัดแล้ว ก็ให้ทำการปิด mesentery ที่เปิดออกให้สนิท หลังจากนั้นก็จะทำการผ่าเปิดลำไส้ส่วนที่เลือกออกมาทางด้านตรงข้ามกับ mesentery ตลอดความยาวของลำไส้ยกเว้นตำแหน่งที่คิดว่าจะเก็บไว้ท่อกับท่อปัสสาวะ จากนั้นให้วาง ileum ในลักษณะของรูป U ตามแนวขวาง ขอบด้านในของ U จะถูกเย็บเข้าด้วยกันแบบต่อเนื่องด้วยวัสดุเย็บที่

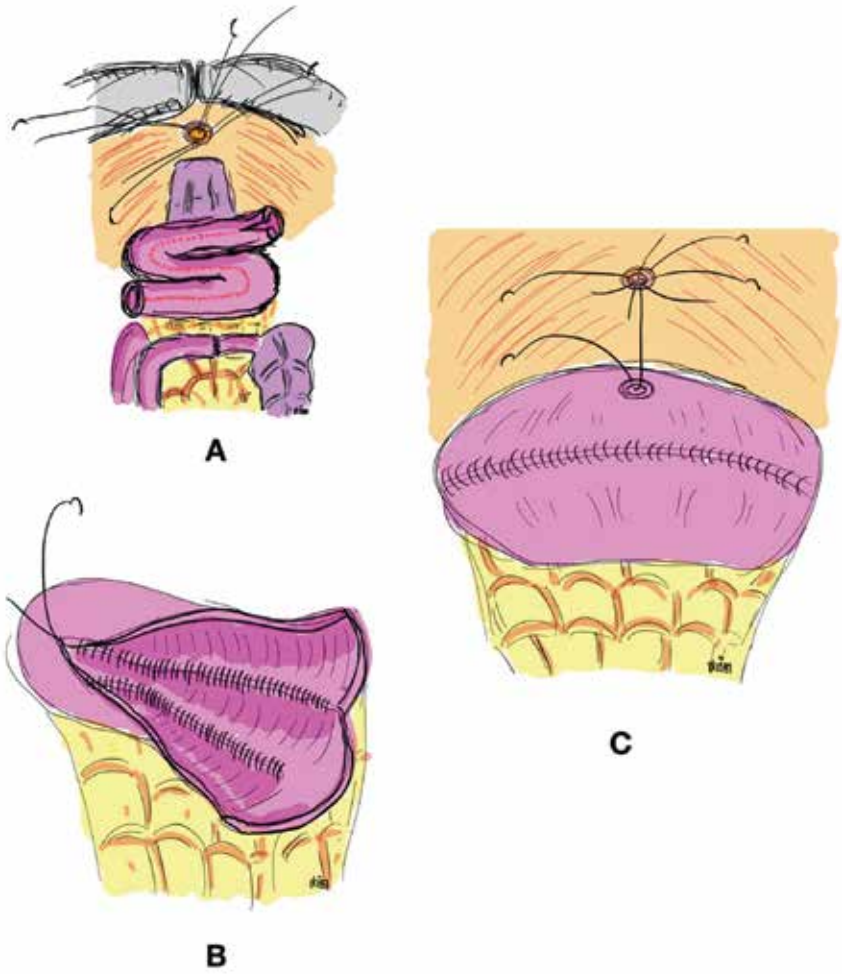

รูปที่ 4 *การผ่าตัดสร้างกระเพาะปัสสาวะใหม่รูปแบบ modified Camey II*

- ***A.*** *ลำไส้เล็กจะถูกพับเป็นสามทบ (รูป Z) และถูกกรีดด้านตรงกันข้างกับ mesentery*
- ***B.*** *ส่วนรองรับปัสสาวะถูกปิดด้วยการเย็บรูปแบบต่อเนื่องเพื่อปิดลำไส้เล็กส่วน ileum ที่ถูกกรีดเปิดออก*
- ***C.*** *ต่อท่อปัสสาวะกับส่วนรองรับปัสสาวะ และเชื่อมท่อไตเข้าด้วยเทคนิคของ the Le Duc ซึ่งมีกลไกป้องกันปัสสาวะไหลย้อน*

ละลายได้ ปลายของนิ้วจะถูกใช้สำหรับประมาณตำแหน่งและขนาดของบริเวณที่จะทำการต่อกับท่อปัสสาวะ ส่วนรองรับปัสสาวะจะถูกวางลงภายในอุ้งเชิงกรานและต่อเข้ากับท่อปัสสาวะ ท่อไตถูกต่อเข้ากับลำไส้ด้วยเทคนิคของ Le Duc[91] ส่วนท้ายของรูปร่างตัว U จะถูกเย็บตรึงไว้กับพื้นอุ้งเชิงกรานเพื่อลดความตึง ดังรูปที่ 4 การปรับปรุงของ Camey II ได้รับการอธิบายไว้โดย Barre และคณะ โดยรูปแบบดังกล่าวนั้นจะวาง ileum ให้อยู่ในรูป Z ซึ่งทำให้ความต้องการใช้ความยาวส่วนลำไส้ที่น้อยกว่า ได้ความจุที่มากกว่าและกลั้นปัสสาวะได้ดีกว่า[92] และยังมีการประยุกต์ใช้ gastrointestinal anastomosis (GIA) ซึ่งเป็นอุปกรณ์เย็บโลหะมาใช้อีกด้วย[93]

Orthotopic Kock Ileal Reservoir (Hemi-Kock)

ส่วนรองรับปัสสาวะซึ่งสร้างจาก ileum ของ Kock นั้นถือว่าเป็นการเปลี่ยนทางไหลปัสสาวะออกผิวหนังประเภทกลั้นได้แบบแรกซึ่งใช้กลไกการซ้อนทับของลำไส้เป็นลักษณะหัวนม (intussuscepted nipple valve) สำหรับทั้งส่วนขารับปัสสาวะ (afferent limb) ซึ่งมีกลไกป้องกันการไหลกลับปัสสาวะ และสำหรับส่วนขาออกปัสสาวะ ซึ่งมีกลไกกลั้นปัสสาวะ[5] ดังรูปที่ 5 ซึ่งรูปแบบที่ได้กล่าวมานี้ได้รับการพัฒนามาเป็นส่วนรองรับปัสสาวะในตำแหน่งเดิมซึ่งขารับปัสสาวะนี้จะป้องกันปัสสาวะไหลย้อน[13] ดังรูปที่ 5 Skinner และคณะได้ทำการผ่าตัดมากกว่า 500 ครั้งระหว่างช่วงปี ค.ศ. 1982 ถึง ปี ค.ศ. 1995 ผลที่ได้เกี่ยวกับการกลั้นปัสสาวะนั้นยอดเยี่ยมและมีการตีบของรอยต่อระหว่างท่อไตและลำไส้น้อยกว่าร้อยละสาม[94] Schreiter และ Noll ในปี ค.ศ. 1989 ได้อธิบายถึงการปรับปรุงส่วนรองรับปัสสาวะให้เป็นรูปร่าง S ผลของการติดตามการรักษาระยะยาวพบว่า ผลแทรกซ้อนระยะยาวซึ่งเกิดจากขารับปัสสาวะซึ่งมีการซ้อนทับของลำไส้นั้นน้อยแต่กลับมีนัยสำคัญ[79] อันได้แก่ นิ่วซึ่งเกิดจาก staples การตีบของส่วนขารับปัสสาวะจากการขาดเลือดมาเลี้ยง การเกิดการหลุดออกของการซ้อนทับของส่วนขารับปัสสาวะซึ่งพับเอาไว้ ผลแทรกซ้อนเมื่อผ่านไปแล้วสิบปีนั้นไม่ค่อยแสดงทางคลินิกแต่ผู้ป่วยมักจะมีไตและท่อไตบวมน้ำทั้งสองข้างหรือไตวาย จะเห็นได้เป็นเทคนิคที่ค่อนข้างยากในการซ้อนทับลำไส้ให้กลายเป็นหัวนม อีกทั้งยังมีความเกี่ยวข้องกับผลแทรกซ้อนมากมาย ทำให้ในปัจจุบันไม่ได้รับความนิยม

Serous-lined extramural tunnel

Abol-Enein และ Ghoneim ในปี ค.ศ. 1993 และปี ค.ศ. 1994 ได้ทำการแสดงถึงประสิทธิภาพของกลไกป้องกันปัสสาวะไหลย้อนจากการฝังท่อไตเข้าส่วนรองรับปัสสาวะผ่าน extramural serous-lined tunnels ผู้เขียนเหล่านั้นมีความเชื่อว่าการผ่าตัดด้วยการฝังท่อไตในรูปแบบ extramural serous-lined tunnels นี้มีข้อดีหลายประการไม่มีความจะเป็นที่จะต้องใช้อุปกรณ์เย็บโลหะหรือวัสดุสังเคราะห์ การฝังท่อไตด้วยกรรมวิธีนี้จะช่วยลดการสัมผัสส่วนท่อไตที่ถูกฝังจากปัสสาวะและก่อให้เกิดการหายของแผลโดยที่ไม่มีแผลเป็นหรือผังพืด และยังใช้ลำไส้ในขนาดที่ไม่ยาวอีกด้วยประกอบกับเทคนิคที่ง่ายไม่ยุ่งยาก ผู้เขียนรายงานนี้ได้รายงานผลลัพธ์การผ่าตัดที่ดีจากผู้ป่วยจำนวน 450 ราย เกี่ยวกับประสิทธิภาพและกลไกป้องกันปัสสาวะไหลย้อนที่คงทนซึ่งกว่าร้อยละ 93 ของผู้ป่วยจะมีการไหลปัสสาวะทางเดียวและไม่อุดตัน[95]

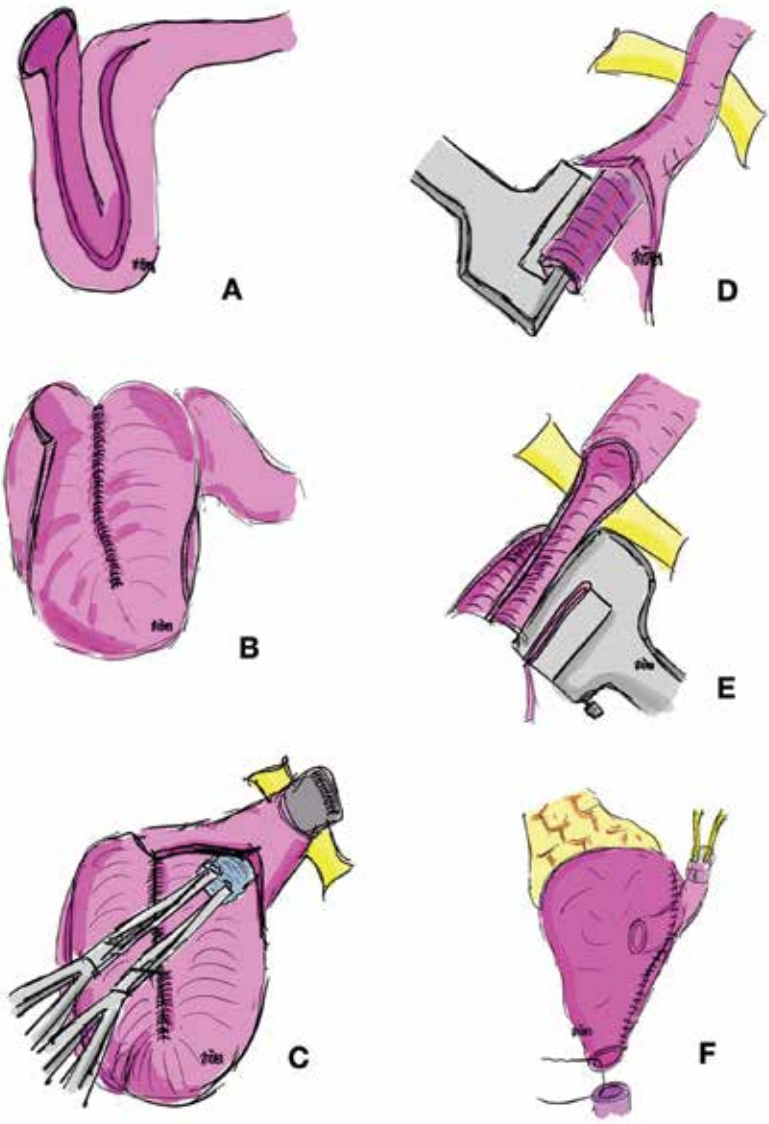

รูปที่ 5 *การผ่าตัดสร้างกระเพาะปัสสาวะใหม่รูปแบบ Kock*

A. *ลำไส้เล็ก ileum ส่วนปลายประมาณ 61 เซนติเมตรถูกผ่าตัดแยกออกมา โดยส่วนยาว 22 เซนติเมตรจะถูกนำมาวางไว้ในรูปตัว U และเปิดออกบริเวณตำแหน่งใกล้กับ mesentery ส่วนด้านที่อยู่ใกล้กว่าอีก 17 เซนติเมตรจะถูกนำมาทำเป็นส่วนซ้อนทับของลำไส้เพื่อเป็นขารับปัสสาวะซึ่งมีวาล์วหัวนมอยู่*

B. *ผนังด้านหลังของส่วนรองรับปัสสาวะจะถูกสร้างขึ้นจากการเย็บด้านในของรูป U เข้าหากันด้วยการเย็บประเภทต่อเนื่อง*

C. *ส่วนวาล์วป้องกันปัสสาวะไหลย้อนยาว 5 ถึง 7 เซนติเมตรจะถูกสร้างขึ้นโดยนำ mesentery ออกไปและทำให้เกิดการซ้อนทับของลำไส้ด้วยการใช้ Allis forceps clamps ช่วย*

D. *ขารับปัสสาวะถูกเย็บให้อยู่กับที่ด้วยการยิง staples สองแถวภายในวาล์ว*

E. *วาล์วถูกเย็บให้อยู่กับที่กับผนังด้านหลังจากภายนอกส่วนรองรับปัสสาวะด้วย staples อีกครั้ง*

F. *หลังจากสร้างวาล์วหัวนมเรียบร้อยแล้ว ส่วนรองรับปัสสาวะจะถูกสร้างจากการพับลำไส้และถูกเย็บปิด ส่วนที่อยู่ต่ำที่สุดของส่วนรองรับปัสสาวะจะถูกเปิดรอยที่เย็บออกอีกครั้งเพื่อทำการเย็บเชื่อมต่อกับท่อปัสสาวะ*

ส่วนของลำไส้เล็กยาว 40 เซนติเมตรจะถูกแยกออกมาใช้จาก ileum ส่วนปลายวางในรูป W ลำไส้บริเวณด้านตรงข้ามกับ mesentery จะถูกตัดออกและขอบด้านใกล้จะถูกเย็บเข้าด้วยกันด้วยวัสดุเย็บละลายได้ อีกด้านของลำไส้ในส่วนของผิวด้าน serosa ของทั้งสองด้านจะถูกประกบเข้าด้วยกันแล้วเย็บชั้น seromuscular ด้วยไหมขนาด 3-0

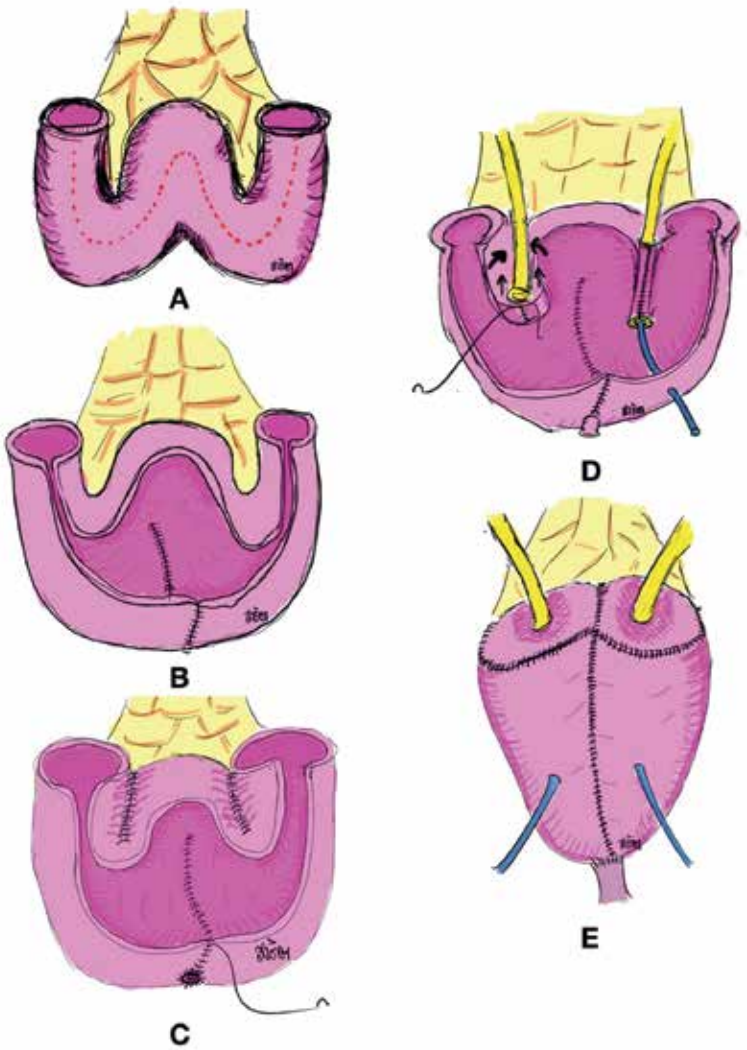

รูปที่ 6 *การผ่าตัดสร้างกระเพาะปัสสาวะใหม่รูปแบบ serous-lined, extramural (Ghoneim)*

- ***A.*** *ลำไส้เล็กส่วน ileum จะถูกตัดแบ่งมาในขนาดยาว 40 เซนติเมตรแล้วนำมาวางเรียงในลักษณะรูป W*
- ***B.*** *ลำไส้จะถูกเปิดด้านตรงข้าม mesentery ออกโดยตลอดความยาวของส่วนลำไส้เล็ก*
- ***C.*** *ส่วนเยื่อบุที่ถูกกรีดออกจะถูกเย็บเชื่อมเข้ากันในแนวกลางด้วยการเย็บประเภทต่อเนื่อง สองฝั่งของ flaps ด้านข้างจะถูกเย็บในบริเวณ seromuscular เข้าหากันด้วยการเย็บประเภทต่อเนื่องเพื่อเป็นส่วนด้านหลังของอุโมงค์ serous-lined เพื่อฝังท่อไต*
- ***D.*** *ท่อไตจะถูกเปิดส่วนปลายและแบะออก เย็บเข้ากับเยื่อบุลำไส้พร้อมทั้งใส่ท่อค้ำไตไว้ แล้วจึงปิดอุโมงค์รอบท่อไตที่ถูกฝังไว้*
- ***E.*** *ผนังด้านหน้าของส่วนรองรับปัสสาวะจะถูกสร้างขึ้นด้วยการพับลำไส้เล็กจากฝั่งหนึ่งไปยังอีกฝั่ง แล้วจึงเย็บส่วนรองรับปัสสาวะเข้ากับท่อปัสสาวะ*

ซึ่งรูปแบบนี้จะก่อให้เกิดรางลำไส้ซึ่งบุด้วย serosa หลังจากนั้นจะนำท่อไตวางลงในรางดังกล่าว เย็บส่วน mucosa ของท่อไตเข้ากับส่วน mucosa ของลำไส้พร้อมทั้งแบะส่วนปลายท่อไต่ก่อนเย็บ (spatulation) ผนังด้านหน้าของส่วนรองรับปัสสาวะจะได้รับการปิดแบบ side-to-side รอยเย็บซึ่งอยู่ในส่วนที่ต่ำที่สุดของส่วนรองรับปัสสาวะซึ่งใกล้กับท่อปัสสาวะจะได้รับการเปิดอีกครั้งเพื่อทำให้เป็นรูต่อเชื่อมกับท่อปัสสาวะของผู้ป่วย ดังรูปที่ 6

ยังมีรายงานถึงผลลัพธ์ที่ดีของการผ่าตัดรูปแบบนี้อีกในเวลาต่อมา[96] Kato และคณะในปี ค.ศ. 2001 ได้ทำการปรับปรุงการผ่าตัดนี้และรายงานว่าผลที่ได้ก็ดีเช่นเดียวกัน ข้อด้อยของการผ่าตัดนี้คือจำเป็นต้องมีระยะของท่อไตที่ยาวพอสมควร ไม่สามารถนำมาใช้กับท่อไตซึ่งขยายตัวออกได้ และมีความเสี่ยงต่อการเกิดท่อไตตีบ มีผู้ป่วยกว่า 1,600 รายซึ่งได้รับการผ่าตัดด้วยกรรมวิธีนี้ซึ่งเมื่อติดตามการรักษาไปที่สิบปีพบว่าผู้ป่วย 400 รายยังมีระบบปัสสาวะส่วนบนที่ดีอยู่ถึงร้อยละ 90[23]

Ileal neobladder (Hautmann pouch)

Hautmann ได้ทำการพัฒนาสร้าง Hautmann pouch จากลำไส้เล็กส่วน ileum ในปี ค.ศ. 2010[97] การ สร้างกระเพาะปัสสาวะใหม่รูปแบบนี้ก่อให้เกิดการรองรับปริมาตรได้มากจากการปั้นลำไส้ให้กลายเป็นรูป W ซึ่งก่อให้เกิดการรองรับปริมาตรได้เหมาะสมและลดการกลั้นปัสสาวะไม่ได้ในเวลากลางคืน ส่วนปลายของ ileum จะถูกตัดแบ่งออกมาประมาณ 70 เซนติเมตร ส่วนของลำไส้ที่ง่ายที่สุดที่สามารถดึงไปถึงท่อปัสสาวะจะได้รับการระบุตำแหน่งไว้และเย็บยึดบริเวณดังกล่าวไว้กับตำแหน่งตรงข้าม mesentery ของลำไส้ ส่วนของลำไส้จะได้รับการพับให้อยู่ในรูป M หรือ W พร้อมกับการเปิดลำไส้ออกในตำแหน่งตรงกันข้าม mesentery ยกเว้นในตำแหน่งที่เย็บรั้งไว้ประมาณ 5 เซนติเมตร ซึ่งจะถูกกรีดออกเป็นในแนวโค้งเป็นรูป U

ขาทั้งสี่ของรูป M หรือ W จะถูกเย็บเข้าหากันในรูปแบบต่อเนื่องด้วยวัสดุเย็บละลายได้ ส่วนหนาของลำไส้จะถูกตัดออกในตำแหน่งที่จะต่อกับท่อปัสสาวะและเย็บ เมื่อกระเพาะปัสสาวะใหม่ถูกวางลงในอุ้งเชิงกรานเรียบร้อยและท่อปัสสาวะถูกเย็บเรียบร้อยแล้วจึงทำการต่อท่อไตลงกระเพาะปัสสาวะใหม่ ส่วนผนังซึ่งยังเปิดไว้ด้านหน้าจะถูกเย็บปิดด้วยวัสดุเย็บละลายได้โดยเย็บในรูปแบบต่อเนื่อง ดังรูปที่ 7

แรกเริ่มเดิมทีนั้น Hautmann จะต่อท่อไตในรูปแบบป้องกันปัสสาวะไหลย้อนซึ่งอธิบายไว้โดย Le Duc และคณะในปี ค.ศ. 1987 อย่างไรก็ตามปัญหาที่เกิดขึ้นบ่อยก็คือ การตีบของรอยต่อระหว่างท่อไตกับลำไส้ ดังนั้นในปี ค.ศ. 1997 พวกเขาจึงได้ปรับปรุงเทคนิคการผ่าตัดโดยใช้รูปแบบไม่ป้องกันปัสสาวะไหลย้อยแทน โดยเปิดปลายฝั่งหนึ่งของรอยต่อเข้ากับส่วนของลำไส้ซึ่งได้รับการปั้นให้เป็นท่อส่วนสั้นในทั้งสองขาของรูป W ผลที่ได้รับคือ มีการลดลงของการตีบระหว่างรอยต่อท่อไตกับลำไส้จากร้อยละ 9.5 เหลือเพียงร้อยละ 1 เท่านั้น[98]

ส่วนรองรับปัสสาวะซึ่งได้จากการผ่าตัดนี้จะมีปริมาตรที่มากกว่าส่วนรองรับปัสสาวะของ Studer ซึ่งส่งผลให้การกลั้นปัสสาวะทำได้ง่ายขึ้น อย่างไรก็ตามอาจส่งผลให้เกิดภาวะปัสสาวะคั่งค้างและโอกาสที่จะพบความผิดปกติของเกลือแร่ในร่างกายจากการดูดซึมของส่วนรองรับปัสสาวะนี้ Sevin และคณะในปี ค.ศ. 2004 ได้รายงานการผ่าตัด

ซึ่งปรับปรุงจากการผ่าตัดรูปแบบนี้โดยนำ ileum มาใช้แค่ 40 เซนติเมตรเพื่อที่จะลดการเกิดปัญหาที่ได้กล่าวมาข้างต้น รูปแบบดังเดิมของส่วนรับปัสสาวะในรูปแบบนี้จะไม่สามารถต่อเข้ากับท่อไตที่สั้นได้แต่ถ้ามีการปรับปรุงก็สามารถจะยกขาของ W ให้ไปต่อกับท่อปัสสาวะซึ่งสั้นได้เช่นกัน[99]

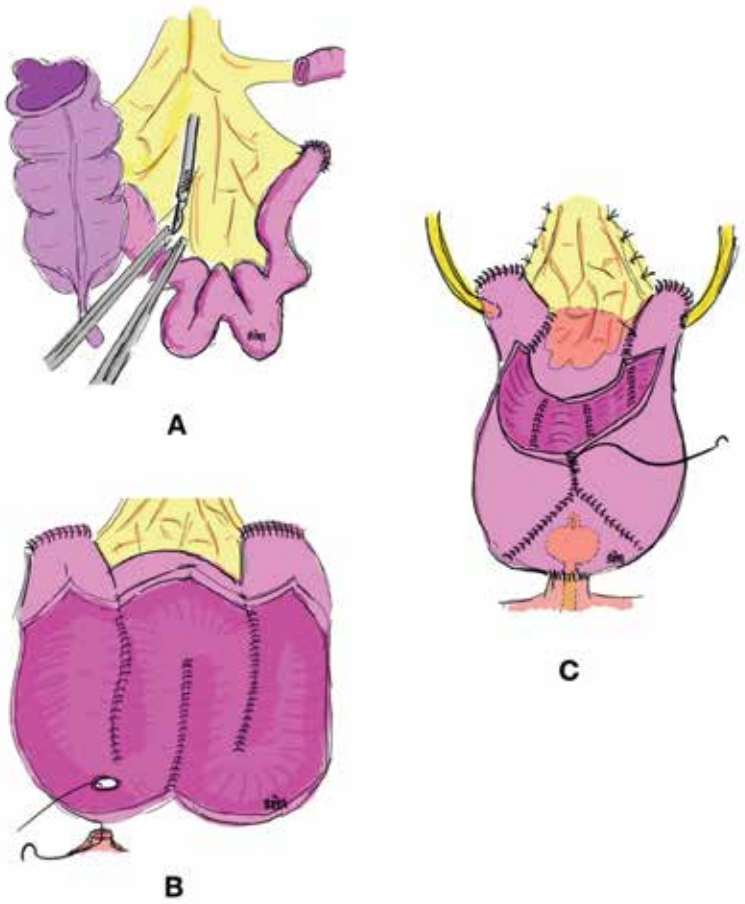

รูปที่ 7 *การผ่าตัดสร้างกระเพาะปัสสาวะใหม่รูปแบบ Modified Hautmann*

- ***A.*** *ลำไส้เล็กส่วน ileum ส่วนปลายถูกผ่าตัดแยกมาใช้ หลังจากนั้นให้กรีดด้านตรงข้ามกับ mesentery โดยเหลือส่วนที่ไม่กรีดไว้ทั้งสองส่วนปลายทั้งสองฝั่ง โดยยาวประมาณฝั่งละ 5 เซนติเมตร*
- ***B.*** *พับลำไส้เล็กส่วน ileum ให้เป็นรูป W และเย็บขาทั้งสี่เข้าด้วยกัน*
- ***C.*** *หลังจากนั้นให้ตัดส่วนก้นที่อยู่ต่ำที่สุดของลำไส้ ในฝั่งตรงข้าม mesentery ออกเพื่อต่อกับท่อปัสสาวะ ท่อไตจะถูกเย็บเข้าโดยตรงกับส่วนลำไส้ในรูปแบบ end-to-side (ดังรูปที่แสดงไว้) หรือจะต่อเข้ากับส่วนปลายทั้งสองด้านของลำไส้ก็สามารถเลือกทำได้ หลังจากนั้นให้ใส่ท่อค้ำไต สุดท้ายให้ทำการเย็บปิดส่วนรองรับปัสสาวะจากฝั่งหนึ่งไปหาอีกฝั่งหนึ่ง*

Studer pouch

การผ่าตัดนี้ได้รับการอธิบายโดย Studer ตั้งแต่ปี ค.ศ. 1989 และอีกครั้งในปี ค.ศ. 1996 โดยใช้ ileum มาทำให้เกิดลักษณะยาว มีขารับปัสสาวะ มีการบีบตัวของลำไส้ในทางเดียว และปั้นลำไส้ใหม่ให้มีลักษณะเป็นท่อ การมีส่วนประกอบของส่วนรองรับปัสสาวะที่มีลักษณะยาวนี้เชื่อว่าจะช่วยป้องกันปัสสาวะไหลย้อนได้ในขณะที่ผู้ป่วยเบ่งปัสสาวะออก เนื่องจากเป็นการผ่าตัดที่ง่ายจึงทำให้เป็นหัตถการที่ได้รับความนิยม ข้อดีของการผ่าตัดนี้คือ ง่ายต่อการทำ ไม่จำเป็นต้องใช้ staples และยังเหมาะสำหรับการต่อกับท่อไตที่สั้น ส่วนรองรับปัสสาวะจะถูกทำให้เป็นรูป U จากการพับลำไส้ตามรูปแบบซึ่ง Kock และคณะได้อธิบายไว้ในปี ค.ศ. 1989 Studer และคณะในปี ค.ศ. 2006 รายงานผู้ป่วยจำนวน 480 รายซึ่งได้รับการผ่าตัดลักษณะนี้ตั้งแต่ปี ค.ศ. 1985 ถึงปี ค.ศ. 2005 ว่ามีผลลัพธ์ระยะยาวที่ดีในเรื่องการกลั้นปัสสาวะ การทำงานของไต และอัตราการตีบระหว่างรอยต่อท่อไตและลำไส้น้อยกว่าร้อย 3 รูปแบบดั้งเดิมของการผ่าตัดนี้จะทำเป็นส่วนขารับปัสสาวะยาว 20 เซนติเมตร และใช้ลำไส้เล็ก ileum อีก 40 เซนติเมตรเพื่อทำเป็นส่วนรองรับปัสสาวะ เมื่อไม่นานมานี้ในปี ค.ศ. 2006 Studer ได้กล่าวว่าการใช้ลำไส้ในขนาดที่สั้นกว่าที่เคยทำมานี้ก็ยังให้ผลที่ดีเหมือนกันทั้งในเรื่องของการกลั้นปัสสาวะ ผู้ป่วยส่วนใหญ่ไม่จำเป็นต้องสวนปัสสาวะด้วยตนเอง และการทำงานของไตยังคงดีอยู่แม้จะติดตามการรักษาต่อเนื่องไปนานถึง 20 แล้วก็ตาม มีผลแทรกซ้อน 80 รูปแบบซึ่งรายงานจากผู้ป่วย 42 รายจากทั้งหมด 200 ราย (ร้อยละ 21) จากการติดตามการรักษา 10 ปี โดยพบว่าผลแทรกซ้อนที่พบบ่อยที่สุดคือ กรวยไตอักเสบ[100]

ลำไส้เล็กส่วนปลายประมาณ 54 ถึง 56 เซนติเมตรจะถูกแยกจากตำแหน่ง 15 ถึง 20 เซนติเมตรห่างจากส่วนปลายของ mesentery จะได้รับการแบ่งในแนวซึ่งไม่มีหลอดเลือดระหว่างหลอดเลือดแดง iliocolic และแขนงสุดท้ายของหลอดเลือดแดง superior mesenteric ส่วนรองรับปัสสาวะจะถูกสร้างจะลำไส้เล็กส่วน ileum ยาว 40 ถึง 44 เซนติเมตรซึ่งแต่ละขาของรูป U จะมีความยาวประมาณ 20 ถึง 22 เซนติเมตร โดยที่ลำไส้เล็กส่วนต้นประมาณ 15 เซนติเมตรจะถูกนำมาใช้เป็นขารับปัสสาวะ ในกรณีที่ท่อไตสั้นก็ให้ขยายขารับปัสสาวะให้ยากกว่าเดิมได้ ส่วนต้นของขารับปัสสาวะจะถูกเย็บปิดด้วยวัสดุเย็บละลายได้ ส่วนลำไส้ที่ได้รับการแยกออกมาจะถูกเปิดออกในตำแหน่งห่างจาก mesentery ประมาณ 2 เซนติเมตรและนำมาเย็บเข้าด้วยกันอีกครั้งทั้งสองชั้นด้วยวัสดุเย็บ 3-0 polyglycolic acid ในรูปแบบการเย็บต่อเนื่อง ดังรูปที่ 8

T Pouch modification

มีความพยายามที่จะสร้างกลไกป้องกันปัสสาวะไหลย้อนที่ไม่มีผลแทรกซ้อนระยะยาวซึ่งพบดังเช่นใน Kock nipple valve และยังควรมีความยืดหยุ่นสำหรับการต่อกับท่อไต ดังนั้น Stein และ Skinner จึงได้พัฒนา T pouch ขึ้นมาซึ่งมีกลไกป้องกันปัสสาวะไหลย้อนของขารับปัสสาวะซึ่งปรับปรุงมาจาก serous lined ureteral tunnel ของ Ghoneim และ Abol-Enein โดยพวกเขารายงานผลการติดตามการผ่าตัดระยะกลางจากผู้ป่วยจำนวน 209 ราย[63,83] ลำไส้เล็กส่วน ileum จะถูกแบ่งระหว่างขารับปัสสาวะส่วนต้นและส่วนที่ยาว 44 เซนติเมตร และกลไกป้องกันปัสสาวะไหลย้อนจะทำโดยการยึดส่วนปลายระยะ 3 ถึง 4 เซนติเมตรของขารับปัสสาวะซึ่งยาว 15 เซนติเมตรเข้ากับ serosal-

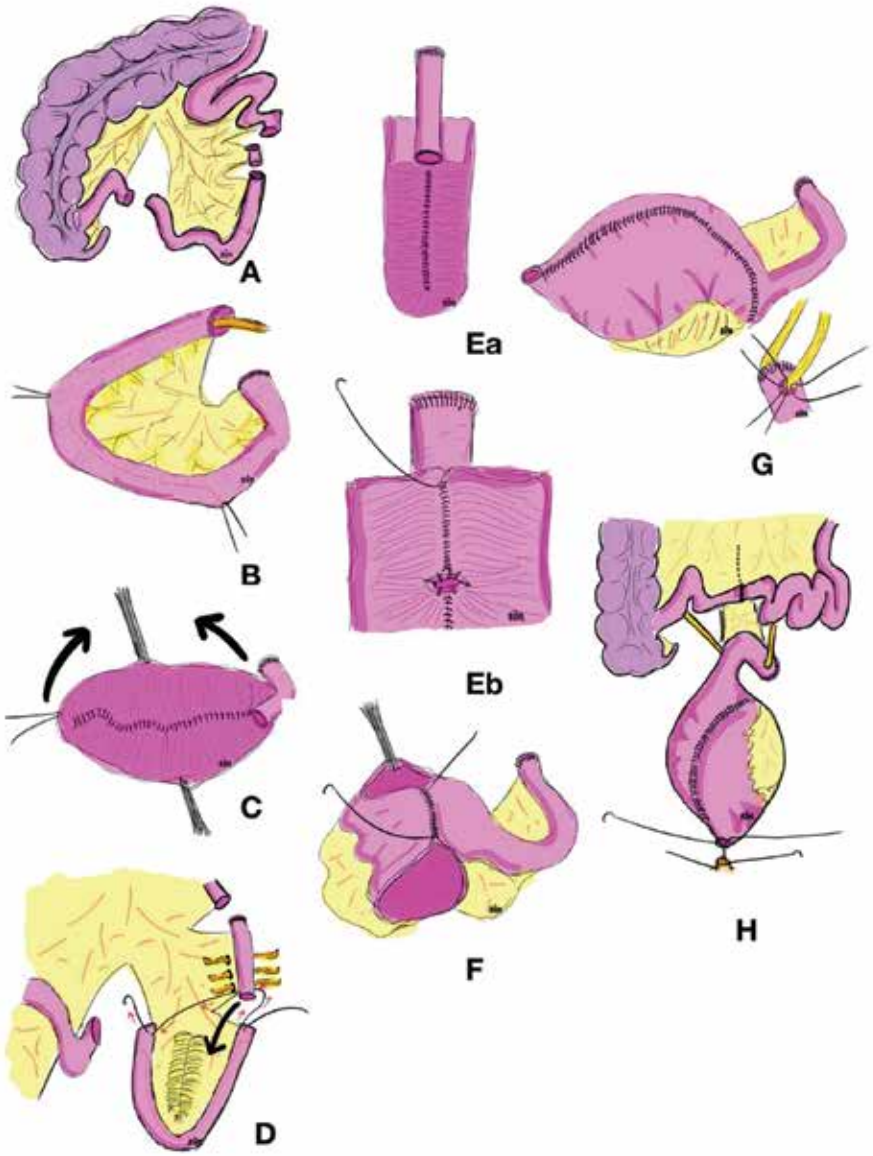

รูปที่ 8 *การผ่าตัดสร้างกระเพาะปัสสาวะใหม่รูปแบบ modified Studer (ร่วมกับ T pouch modification)*

A. *แสดงการแบ่งตำแหน่งของลำไส้เล็กส่วนปลายเพื่อทำเป็นส่วนรองรับปัสสาวะรูปแบบ Studer ลำไส้เล็กยาวประมาณ 22 เซนติเมตรจะถูกนำมาใช้ทำส่วนรองรับปัสสาวะ และส่วนต้นกว่าประมาณ 10 ถึง 12 เซนติเมตรจะถูกทำเป็นขารับปัสสาวะ ส่วนที่อยู่ด้านต้นกว่านี้อีกประมาณ 5 เซนติเมตรจะถูกตัดทิ้งเพื่อทำให้ส่วนรองรับปัสสาวะสามารถถูกโยกได้ง่ายขึ้นแล้วจึงต่อลำไส้ ควรพยายามหลีกเลี่ยงการผ่าตัดเลาะลึกลงไปใน mesentery ตำแหน่งนี้เนื่องจากอาจไปทำลายหลอดเลือดซึ่งไปเลี้ยงส่วนรองรับปัสสาวะ*

B. *ส่วนของลำไส้ยาว 44 เซนติเมตรจะถูกผ่าเปิดออกด้านในต่อ mesentery*

C. *ทั้งสองส่วนของลำไส้ซึ่งยาวส่วนละ 22 เซนติเมตรจะถูกเชื่อมเข้าด้วยกันเป็นรูป U และปิดฝั่งตรงข้ามด้วยการเย็บประเภทต่อเนื่องด้วย polyglycolic ขนาด 3-0 หลังจากนั้นให้ทำการพับส่วนรองรับปัสสาวะด้านตรงข้ามประมาณครึ่งหนึ่งของที่เคยเปิด*

D. สร้างกลไกป้องกันปัสสาวะไหลย้อนรูปแบบ T pouch modification ส่วนขารับปัสสาวะจะถูกแยกออกจากส่วนรองรับปัสสาวะ ปลายด้านก้นของขารับปัสสาวะจะถูกเย็บปิด จุดไข่ปลาดังในรูปจะเป็นแนวสำหรับการกรีดเปิดลำไส้เพื่อทำให้ไม่เป็นรูปทรงท่อยาวประมาณ 44 เซนติเมตร ปลายทั้งสองของส่วนรองรับปัสสาวะถูกปิด เจาะ mesentery เป็นช่องหน้าต่างเปิดออกระหว่าง arcades ของหลอดเลือดใกล้กับ serosa ของส่วนขารับปัสสาวะและวาง Penrose drain เส้นเล็กๆ ไว้ในช่องหน้าต่างที่ mesentery ดังกล่าว ส่วน serosa ของทั้งสองขาของส่วนรองรับปัสสาวะจะถูกนำเข้าหากันผ่านช่องหน้าต่างที่ทำไว้ด้วยการเย็บด้วยไหมขนาด 3-0 และด้วยการเย็บประเภทแยกครั้งเพื่อเป็นแผ่นหลังให้กับขารับปัสสาวะซึ่งถูกฝังในอุโมงค์

Ea. ส่วนขารับปัสสาวะอยู่ในตำแหน่งที่ต้องการ

Eb. Flaps ของส่วนรองรับปัสสาวะถูกปิดเหนือส่วนบนของขารับปัสสาวะส่วนปลายซึ่งถูกเย็บตรึงไว้และเปิดเข้าสู่ส่วนรองรับปัสสาวะ

F. ส่วนรองรับปัสสาวะจะถูกพับครึ่งและผนังด้านหน้าจะถูกปิดด้วยการเย็บสองชั้นโดย polyglycolic acid ขนาด 3-0 ด้วยการเย็บประเภทต่อเนื่อง แล้วจึงใช้นิ้วล้วงไปยังตำแหน่งที่อยู่ต่ำที่สุดของส่วนรองรับปัสสาวะจะเป็นตำแหน่งที่ตรงกับรอยเย็บหรือไม่ก็ได้เช่นกันแล้วจึงเปิดออกเพื่อต่อกับท่อปัสสาวะ

G. ท่อไตแต่ละข้างจะถูกเปิดแบะออกแล้วจึงต่อในรูปแบบ end-to-side กับลำไส้ด้วย polyglycolic acid ขนาด 4-0 พร้อมใส่ท่อค้ำไตไว้

H. ต่อท่อปัสสาวะกับส่วนรองรับปัสสาวะ

lined ของ ileum ตรงฐานของส่วนของลำไส้เล็กซึ่งยาว 22 เซนติเมตร เปิด mesenteric window of Deaver ออกระหว่าง vascular arcades บนขารูป T หลังจากนั้นให้ใช้ไหมขนาด 3-0 เย็บใกล้กับ serosa ของลำไส้เล็กส่วนยาว 22 เซนติเมตรที่อยู่ใกล้กันกับฐานรูป U โดยเย็บผ่านเข้าไปในช่องเปิดของ mesenteric window of Deaver เพื่อขึงไว้กับขารับปัสสาวะ ดังรูปที่ 8 D, Ea และ Eb รูปแบบแรกของ T pouch นั้นจะมีการทำให้ส่วนปลายของขารับปัสสาวะมีการแคบตัวลงหลังจากเย็บขึงเข้าในอุโมงค์เพื่อลดขนาดเส้นผ่านศูนย์กลางและลดโอกาสเกิดปัสสาวะไหลย้อน อย่างไรก็ตามการกระทำดังที่ได้กล่าวมานั้นก่อให้เกิดการตีบตามมาในภายหลังของส่วนสุดท้ายบริเวณขารับปัสสาวะ ดังนั้นตั้งแต่ปี ค.ศ.2004 เป็นต้นมาจึงไม่แนะนำให้ทำให้ส่วนปลายของขารับปัสสาวะแคบลงอีกตั้งแต่นั้นเป็นต้นมา

กรีดที่ขา U ของส่วนรองรับปัสสาวะใกล้กับระดับของปากขารับปัสสาวะจะไปทางด้านข้างของฝั่งตรงข้าง mesentery ขึ้นไปทางด้านบนไปยังฐานของส่วนลำไส้เล็ก ส่วนที่กรีดเปิดนี้จะเปิดเป็น flap ของลำไส้เล็กซึ่งจะนำส่วนขารับปัสสาวะไปด้วยแล้วจึงเย็บสองชั้นเพื่อเป็นกลไกป้องกันปัสสาวะไหลย้อนด้วยเทคนิค flap-valve เย็บเยื่อบุเข้ากับเยื่อบุด้วยวัสดุเย็บแยกกันระหว่างรอยเย็บระหว่างปากเปิดของขารับปัสสาวะกับลำไส้เล็กซึ่งถูกเปิดออกเป็น flap ด้วยวัสดุเย็บ polyglycolic acid ขนาด 3-0 ดังรูปที่ 8 Eb ส่วนที่เหลือของกระเพาะปัสสาวะใหม่จะถูกสร้างเหมือนรูปแบบของ Studer ท่อค้ำไตจะถูกวางเข้าสู่ส่วนรองรับปัสสาวะและผูกไว้กับสายสวนปัสสาวะโดยที่ไม่มีท่อออกทางผนังหน้าท้องบริเวณหัวหน่าว

ส่วนรอบรับปัสสาวะซึ่งสร้างจากลำไส้ใหญ่ หรือลำไส้เล็กส่วน ileum และลำไส้ใหญ่

กระเพาะปัสสาวะใหม่ซึ่งสร้างจากลำไส้ใหญ่เป็นตัวเลือกที่เหมาะสมสำหรับผู้ป่วยซึ่งเคยได้รับการผ่าตัดลำไส้เล็กมาหลายครั้งหรือมีโรคของลำไส้เล็กส่วน ileum ส่วนของลำไส้ใหญ่จะมีการยืดขยายที่น้อยกว่าส่วนของลำไส้เล็กและอาจก่อให้เกิดความดันภายในส่วนรองรับปัสสาวะที่มากกว่าซึ่งอาจก่อให้เกิดการกลั้นปัสสาวะที่ไม่ได้[101] ดังนั้นปริมาตรตั้งต้นจึงควรที่จะทำไว้ให้มีขนาดใหญ่กว่าส่วนรอบรับปัสสาวะจากลำไส้เล็ก และการใช้ส่วนรองรับปัสสาวะซึ่งสร้างจากทั้งลำไส้เล็กและลำไส้ใหญ่ก็อาจช่วยแก้ปัญหาจุดนี้ได้

Orthotopic Mainz Pouch (Mainz III)

ส่วนรองรับปัสสาวะ Mainz (mixed augmented ileum and cecum) แรกเริ่มนั้นได้รับการอธิบายไว้เพื่อเป็นส่วนรองรับปัสสาวะประเภทกลั้นได้สำหรับการสวน ซึ่งต่อมาได้รับการปรับปรุงให้กลายเป็นการผ่าตัดสร้างกระเพาะปัสสาวะใหม่[102] ลำไส้ใหญ่ส่วน cecum ยาว 10 ถึง 15 เซนติเมตรและส่วนที่ ileum ที่ต่อเนื่องกันมายาว 20 ถึง 30 เซนติเมตรจะถูกตัดแบ่งออกมา หลังจากนั้นลำไส้ซึ่งอยู่ส่วนต้นกว่าตำแหน่งนี้จะถูกทำ ileocolostomy หลังจากนั้นส่วนของลำไส้ที่ถูกแยกออกมาจะถูกเปิดออกในด้านตรงข้ามกับ mesentery และทำลายกลไก ileocecal valve ทิ้งไป ลำไส้จะถูกพับเป็นรูป W โดยที่ขาแรกของ W จะถูกสร้างมาจาก cecum ในขณะที่ด้านที่เหลือจะถูกสร้างมาจากลำไส้เล็กส่วน ileum ด้าน ส่วนที่ติดกันของขาทั้งสามจะถูกเย็บเข้าด้วยกันด้วยวัสดุเย็บละลายได้ก่อให้เกิดแผ่นด้านหลังของส่วนรองรับปัสสาวะ ส่วนยอดของส่วน cecum จะเย็บสร้างเป็นรอยต่อระหว่างท่อไตและลำไส้ใหญ่ภายในอุโมงค์ กรีดส่วนท้ายของ cecum ในส่วนฐานของส่วนรองรับปัสสาวะแล้วเย็บท่อไตเข้ากับลำไส้ใหญ่ หลังจากนั้นค่อยเย็บปิดส่วนรองรับปัสสาวะที่เหลือจากฝั่งหนึ่งไปยังอีกฝั่งหนึ่งด้วยวัสดุเย็บละลายได้ ดังรูปที่ 9

Right colon pouch

การผ่าตัดสร้างกระเพาะปัสสาวะใหม่จากลำไส้ใหญ่ด้านขวาโดยที่ไม่ใช้ ileum นั้นได้ถูกอธิบายได้ครั้งแรกโดย Goldwasser และคณะในปี ค.ศ. 1986[103] ลำไส้ใหญ่ด้านขวาทั้งหมดรวมถึง cecum จะถูกผ่าตัดแยกออกมา ลำไส้ใหญ่ส่วน transverse จะถูกเชื่อมกับลำไส้ส่วนอื่นที่เหลืออยู่ ส่วนปลายด้าน ileum บริเวณ ileocecal valve จะถูกปิดด้วยวัสดุเย็บละลายได้โดยเย็บรูปแบบต่อเนื่อง ส่วนของลำไส้ใหญ่จะถูกผ่าเปิดออกตามแนวของ taenia ด้านหน้าโดยเหลือห่าง 2 ถึง 3 เซนติเมตรจาก cecum ตัดไส้ติ่งออก ฝังท่อไตในรูปแบบป้องกันปัสสาวะไหลย้อยเข้าสู่ส่วนรองรับปัสสาวะ ลำไส้ใหญ่จะถูกพับในรูปแบบ Heineke-Mikulicz แล้วจึงเย็บปิดด้วยวัสดุเย็บละลายได้โดยเย็บรูปแบบต่อเนื่อง เย็บท่อไตเข้ากับลำไส้ใหญ่

Sigmoid pouch

ผู้ป่วยซึ่งเหมาะสมสำหรับการผ่าตัด radical cystectomy มักจะมีลำไส้ใหญ่ส่วน sigmoid ที่ง่ายต่อการผ่าตัดเพื่อโยกย้ายตำแหน่งและพร้อมที่จะถูกนำมาใช้งาน ข้อกังวลเพียงข้อเดียวของการเลือกลำไส้ส่วนนี้มาใช้ก็คือ การผ่าตัด

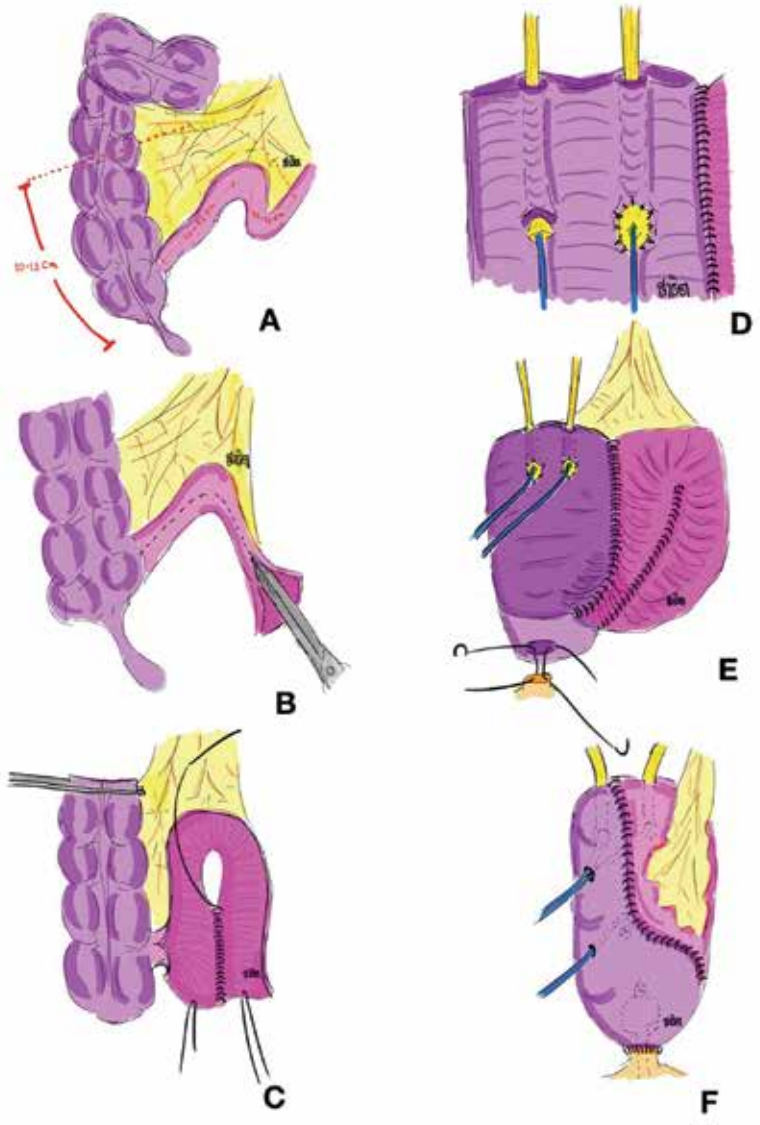

รูปที่ 9 *การสร้างกระเพาะปัสสาวะใหม่รูปแบบ Mainz lieocolic*

A. *ลำไส้ส่วน cecum ถูกตัดแยกออกมายาว 10 ถึง 15 เซนติเมตรพร้อมกับส่วนที่ต่อเนื่องไปกับส่วนลำไส้เล็กส่วน ileum อีกยาว 20 ถึง 30 เซนติเมตร*

B. *ลำไส้ทั้งหมดถูกผ่าเปิดออกในด้านตรงข้ามกับ mesentery แล้วจึงตัดไส้ติ่งออก*

C. *ด้านหลังของส่วนรองรับปัสสาวะจะถูกเย็บปิดโดยรวบทั้งสามขาเข้าด้วยกันด้วยการเย็บประเภทต่อเนื่อง*

D. *ฝังท่อไตด้วยกลไกป้องกันปัสสาวะไหลย้อนผ่านอุโมงค์ใต้ชั้น mucosa พร้อมทั้งใส่ท่อค้ำไต*

E. *ตำแหน่งต่ำที่สุดของส่วนรองรับปัสสาวะใน cecum จะถูกเปิดออกเพื่อต่อกับท่อปัสสาวะ*

F. *ส่วนรองรับปัสสาวะถูกเย็บปิดทั้งหมดพร้อมใส่สายสวนปัสสาวะออกท้องน้อยและมีท่อค้ำไตวางอยู่*

นำกระเพาะปัสสาวะออกอาจไปทำลายแขนงของหลอดเลือดแดง internal iliac ซึ่งอาจส่งผลกระทบต่อหลอดเลือดซึ่งเลี้ยงลำไส้ใหญ่ส่วนปลาย จึงเป็นสิ่งสำคัญเป็นอย่างยิ่งที่จะต้องสงวนหลอดเลือดที่มาเลี้ยงส่วนปลายของลำไส้ที่จะนำมาต่อให้ดีที่สุด ผู้ป่วยบางรายซึ่งลำไส้ใหญ่ส่วน sigmoid ถูกผ่าตัดเพื่อนำมาใช้อาจมีอาการอุจจาระบ่อยหรืออาการเกือบกลั้นอุจจาระไม่ได้

การใช้ลำไส้ใหญ่ส่วน sigmoid มาสร้างกระเพาะปัสสาวะใหม่นั้นได้รับการอธิบายไว้โดย Reddy และ Lange ดังรูปที่ 10 ลำไส้ใหญ่ขาลงและส่วน sigmoid จะถูกตัดแยกออกมาประมาณ 35 เซนติเมตรและถูกวางไว้ในลักษณะรูป U ล้อไปกับฐานของหลอดเลือดแดง inferior mesenteric ผนัง tenia ด้านในของรูป U ถูกตัดสำหรับไว้เย็บเชื่อมกับท่อปัสสาวะให้ใกล้ที่สุด ด้านในของขา U ที่ถูกกรีดออกจะถูกเย็บเข้าด้วยกันด้วยวัสดุเย็บละลายได้ ท่อไตถูกฝังในอุโมงค์ด้วยกลไกป้องกันปัสสาวะไหลย้อน ส่วนที่อยู่ต่ำสุดส่วนรองรับปัสสาวะจะถูกตัดออกและนำมาเย็บเชื่อมเข้ากับท่อปัสสาวะ แล้วจึงเย็บปิดส่วนรองรับปัสสาวะส่วนที่เหลือ[104]

DaPozzo และคณะในปี ค.ศ. 1994 รายงานการปรับปรุงการผ่าตัดนี้โดยผ่าเปิดลำไส้ทั้งหมดไม่ให้เป็นลักษณะท่อแล้วพับใหม่ในลักษณะของ Heineke-Mikulicz เพื่อให้ได้ส่วนรองรับปัสสาวะที่มีรูปร่างกลมมากกว่ารูปแบบเดิม

Padua pouch (vesica ileale padovana)

ส่วนรองรับปัสสาวะที่ชื่อว่า Padua หรือ VIP (vesica ileale padovana) นั้นใช้การผ่าเปิดลำไส้เล็กส่วน ileum จากนั้นทำการพับและเย็บส่วนหลังก่อนแล้วจึงเย็บส่วนหน้าของส่วนรองรับปัสสาวะเพื่อให้เป็นรูปทรงกลม ส่วนรองรับปัสสาวะนี้สร้างมาจาก ileum ส่วนปลายยาว 42 เซนติเมตรซึ่งอยู่ห่าง ileocecal valve มาทางด้านต้นประมาณ 20 เซนติเมตร ตำแหน่งที่เหมาะสมสำหรับการต่อเชื่อมกับท่อปัสสาวะคือ 12 ถึง 14 เซนติเมตรส่วนต้นต่อปลายลำไส้เล็กส่วน ileum ซึ่งไม่มีแรงตึงหลังต่อเสร็จแล้วซึ่งมักเป็นส่วนที่อยู่ต่ำที่สุดของกระเพาะปัสสาวะใหม่ ส่วนครึ่งหนึ่งด้านต้นของลำไส้จะถูกทำเป็นฐานด้านซ้าย และส่วนยอดของ ileum จะถูกสร้างเป็นกระเพาะปัสสาวะใหม่ ท่อไตจะถูกตัดแบะออกและวางผ่านด้านหลังของกระเพาะปัสสาวะใหม่ การเย็บเชื่อมท่อไตและลำไส้จะทำตามเทคนิคของ Le Duc/Camey ด้วย Monocryl ขนาด 4-0 รูปแบบเย็บแยกจากกันพร้อมใส่ท่อค้ำไตไว้ สุดท้ายก็จะทำการเย็บผนังด้านหน้าของส่วนรองรับปัสสาวะบริเวณ serosa กับ serosa ในรูปแบบการเย็บต่อเนื่อง ดังรูปที่ 11

Simone และคณะได้รายงานล่าสุดเกี่ยวกับประสบการณ์ผ่าตัดนี้ด้วยหุ่นยนต์ช่วยผ่าตัดและเย็บในช่องท้องในทุกขั้นตอนซึ่งทำในผู้ป่วยทั้งสิ้น 45 รายว่าผลลัพธ์เป็นที่น่าพอใจ[17] ผลแทรกซ้อนเมื่อผ่านไป 30 วันหลังผ่าตัดอยู่ที่ร้อยละ 44.4 และการกลั้นปัสสาวะทั้งกลางวันและกลางคืนเมื่อผ่านไปแล้ว 2 ปีอยู่ที่ร้อยละ 73.3 และ 55.5 ตามลำดับ[17]

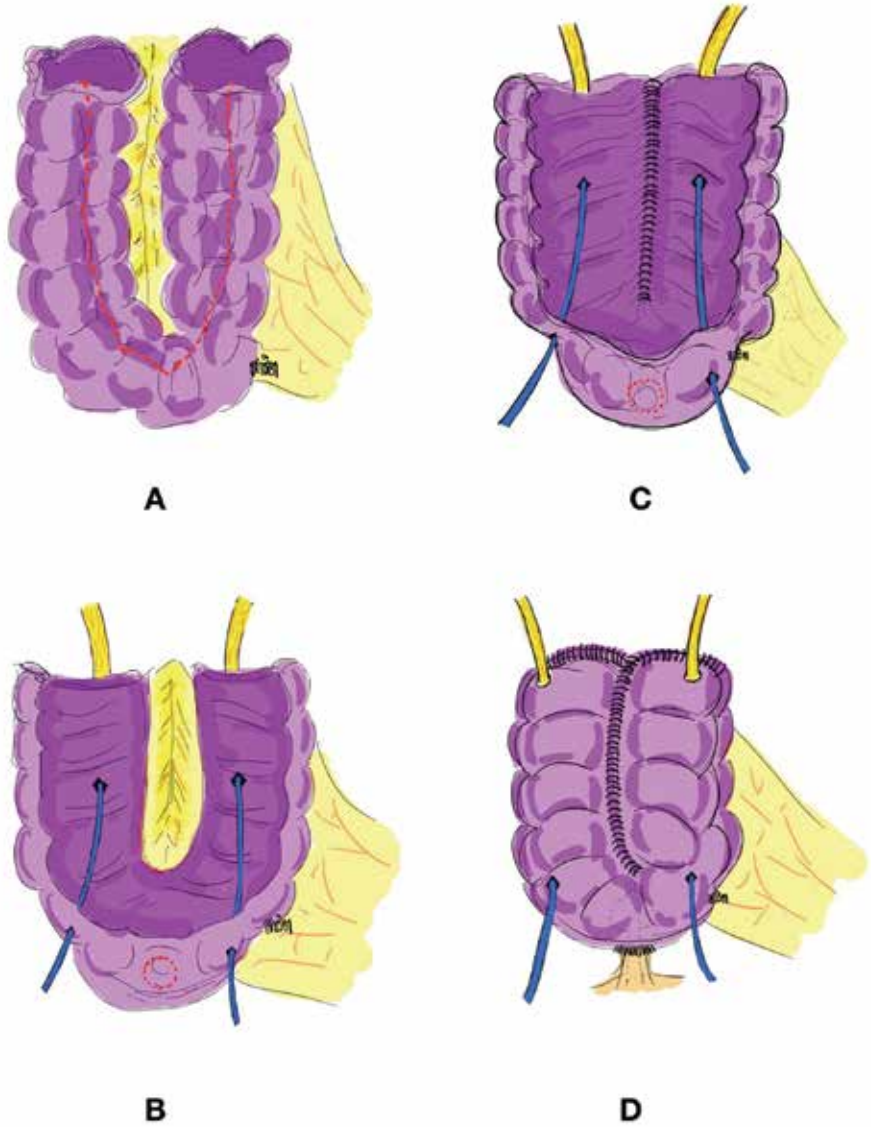

รูปที่ 10 *การสร้างกระเพาะปัสสาวะใหม่โดยใช้ลำไส้ใหญ่ส่วน sigmoid (Reddy)*

- ***A.*** *ลำไส้ใหญ่ส่วนขาลงและส่วน sigmoid ยาวประมาณ 35 เซนติเมตรถูกตัดแบ่งออกมาแล้วจึงพับให้อยู่ในรูป U*
- ***B.*** *ลำไส้ใหญ่ถูกกรีดออกในแนวขนานกับ taenia ลงไปต่ำจนถึงประมาณสองถึงสามเซนติเมตรเกือบสุดลำไส้ใหญ่ ทำตำแหน่งรูเปิดในส่วนต่ำสุดไว้เพื่อต่อกับท่อปัสสาวะ*
- ***C.*** *ส่วนในของรูป U จะถูกเย็บเข้าด้วยกันและฝังท่อไตเข้ากับลำไส้ใหญ่ในลักษณะของอุโมงค์*
- ***D.*** *ปิดส่วนรองรับปัสสาวะจากฝั่งหนึ่งไปหาอีกฝั่งหนึ่งแล้วจึงต่อเข้ากับท่อปัสสาวะ*

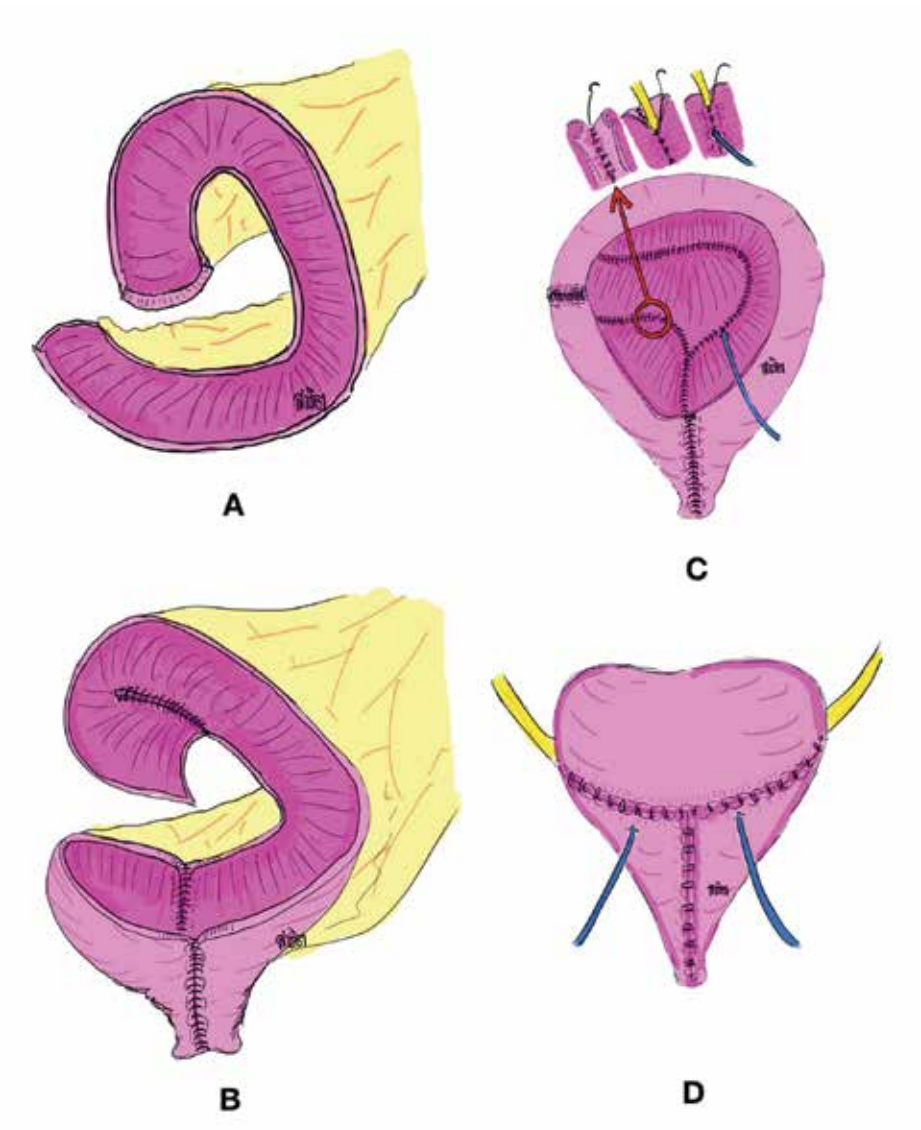

รูปที่ 11 *การผ่าตัดสร้างกระเพาะปัสสาวะใหม่รูปแบบ Padua (“vesica ileale padovana”)*

A. *ส่วนของลำไส้เล็ก ileum ส่วนปลายถูกตัดแบ่งมายาว 42 เซนติเมตร แล้วจึงเปิดลำไส้ออกตลอดความยาว*

B. *เปิดตำแหน่งที่อยู่ต่ำที่สุดของส่วนรองรับปัสสาวะสำหรับไว้ต่อกับท่อปัสสาวะซึ่งมักอยู่ห่างจากจุดปลายของลำไส้ประมาณ 12 ถึง 14 เซนติเมตร ผนังส่วนหน้าและหลังจะถูกเย็บแล้วสร้างให้เป็นรูปกรวยของคอกระเพาะปัสสาวะ ลำไส้เล็กจะถูกสร้างให้เป็นรูปเกลียว (ดังรูปแสดง) ผนังด้านหลังถูกเย็บด้วยวัสดุเย็บละลายได้ในรูปแบบเย็บต่อเนื่อง*

C. *ก่อนจะเย็บขอบด้านหลังจนเสร็จสิ้นนั้น ท่อไตซึ่งได้รับการเปิดแบะออกจะถูกสอดผ่านด้านหลังของส่วนรองรับปัสสาวะแล้วเย็บเชื่อมเข้าด้วย Monocryl ขนาด 4-0 แบบเย็บแยกครั้งโดยเทคนิคของ Le Duc/Camey พร้อมใส่ท่อค้ำไต*

D. *ด้านหน้าของกระเพาะปัสสาวะใหม่จะถูกพับเข้าหากันแล้วจึงเย็บด้วยวัสดุเย็บ*

การผ่าตัดประเภทรุกรานน้อยสำหรับการเปลี่ยนทางไหลปัสสาวะตำแหน่งเดิม (minimal invasive surgery for orthotopic diversion)

เป็นระยะเวลายาวนานกว่า 15 ปีมาแล้วซึ่งศัลยแพทย์ระบบปัสสาวะใช้หุ่นยนต์ช่วยผ่าตัดส่องกล้องสำหรับการผ่าตัดนำกระเพาะปัสสาวะออก[105] ความพยายามแรกที่จะทำการผ่าตัดทุกขั้นตอนให้เสร็จภายในช่องท้องนั้นค่อนข้างยากลำบากและส่วนใหญ่ต้องนำลำไส้มาสร้างกระเพาะปัสสาวะนอกช่องท้องหลังจากนำกระเพาะปัสสาวะออกนอกตัวผู้ป่วยแล้วผ่านแผลขนาดเล็ก[106] กลไกการกลั้นปัสสาวะนั้นอาจเป็นไปได้ทั้งเปิดทางออกผ่านผิวหนังหรือในตำแหน่งเดิมก็ย่อมทำได้ การผ่าตัดสร้างกระเพาะปัสสาวะใหม่รูปแบบของ Studer นั้นเป็นที่นิยมเป็นอย่างมากเนื่องจากง่ายต่อการโยกย้ายลำไส้ไปมาในช่องท้องและการเย็บที่ไม่ยากลำบากจนเกินไปผ่านแผลเปิดช่องท้องส่วนล่าง สำหรับกรณีสร้างกระเพาะปัสสาวะใหม่นั้นศัลยแพทย์ระบบปัสสาวะบางท่านจะนำหุ่นยนต์ช่วยผ่าตัดเข้ามาใช้อีกรอบเพื่อต่อท่อปัสสาวะกับลำไส้ แต่ส่วนใหญ่แล้วมักต่อส่วนนี้แบบเปิดช่องท้องเสียมากกว่า[107]

การฟื้นตัวหลังผ่าตัดจากรายงานการศึกษาส่วนใหญ่ไม่ได้ดีกว่าการผ่าตัดประเภทเปิดช่องท้องมากนัก เนื่องจากระยะเวลาในการผ่าตัดค่อนข้างนาน แต่จะดีกว่าก็คงเป็นในส่วนของการเสียเลือดที่น้อยกว่า บางการศึกษากล่าวถึงภาวะลำไส้ทำงานช้าและระยะเวลาการนอนโรงพยาบาลที่น้อยกว่าแต่ก็เป็นเฉพาะกับผู้ป่วยที่ได้รับการคัดเลือกมาอย่างดีบางรายเท่านั้น[108] และยังมีบางรายงานการศึกษาที่ระบุว่าผลแทรกซ้อนหลังผ่าตัดไม่ได้แตกต่างจากการผ่าตัดประเภทเปิดช่องท้องอีกทั้งบางรายงานกล่าวว่ามีผลแทรกซ้อนที่สูงกว่าอีกด้วย[109] มีการศึกษาประเภทสุ่มผู้ป่วยจากหนึ่งสถาบันที่รายงานถึงระยะเวลาการผ่าตัดที่ยาวนานกว่า มีการเสียเลือดที่น้อยกว่า และไม่มีความแตกต่างในเรื่องของผลแทรกซ้อนหรือผลลัพธ์ในระยะสั้นหลังผ่าตัด[111] Parekh และคณะในปี ค.ศ. 2018 ได้นำเสนอการศึกษาที่ทำจากหลายสถาบันเป็นประเภทสุ่มผู้ป่วยแบบก้าวหน้าในผู้ป่วย 302 รายพบว่า ระยะเวลาการผ่าตัดค่อนข้างนาน มีอัตราการเสียเลือดหรือจำเป็นต้องได้เลือดที่น้อยกว่า และระยะเวลาในการนอนโรงพยาบาลสั้นกว่า 1 วันสำหรับผู้ป่วยซึ่งได้รับการผ่าตัดด้วยหุ่นยนต์ช่วยผ่าตัดส่องกล้องเมื่อเปรียบเทียบกับการผ่าตัดประเภทเปิดช่องท้อง และไม่มีความแตกต่างกันในเรื่องของ progression-free survival ที่ 2 ปีหลังผ่าตัดของทั้งสองกลุ่ม อีกทั้งยังไม่มีความแตกต่างในเรื่องผลแทรกซ้อนระยะแรกประเภทรุนแรงและคุณภาพชีวิตอีกด้วย

เนื่องจากการผ่าตัดนำต่อมลูกหมากออกด้วยหุ่นยนต์ช่วยผ่าตัดขยายตัวทำมากขึ้นในหลายสถาบันทำให้ได้รับผลดีมาสู่การผ่าตัดสร้างกระเพาะปัสสาวะใหม่ด้วย[111] การผ่าตัดนี้เป็นหัตถการที่ค่อนข้างยากในทางเทคนิคถึงแม้จะอยู่ในมือของศัลยแพทย์ระบบปัสสาวะที่มีประสบการณ์การใช้หุ่นยนต์ช่วยผ่าตัดมามากแล้วก็ตาม เนื่องจากเป็นการผ่าตัดที่ใช้ระยะเวลาการผ่าตัดนานและจำเป็นต้องอาศัยการเรียนรู้ที่ค่อนข้างมากอีกทั้งราคาค่าใช้จ่ายที่ค่อนข้างสูงทำให้หัตถการนี้จำกัดอยู่เฉพาะในสถาบันซึ่งเชี่ยวชาญด้านหุ่นยนต์ช่วยผ่าตัดส่องกล้องเท่านั้นถึงจะเกิดผลลัพธ์ที่ค่อนข้างดีหลังผ่าตัด

ผลลัพธ์และผลแทรกซ้อนหลังการผ่าตัดเปลี่ยนทางไหลปัสสาวะตำแหน่งเดิม (results and complications of orthotopic urinary diversion)

ผลแทรกซ้อนระยะเริ่มแรกและระยะยาว (early and late complications)

ผลแทรกซ้อนระยะเริ่มแรกได้แก่ เลือดออก หลอดเลือดดำอุดตัน การติดเชื้อ และผลแทรกซ้อนเกี่ยวกับหลอดเลือดและหัวใจ ซึ่งรวมทั้งปอดด้วย ซึ่งทั้งหมดนี้อาจไม่ใช่ผลโดยตรงจากการเปลี่ยนทางไหลปัสสาวะและไม่ได้มีความแตกต่างกันจากประเภทที่ต่างกันของการผ่าตัดเปลี่ยนทางไหลปัสสาวะ ผลแทรกซ้อนเกี่ยวกับลำไส้และกระเพาะอาหารไม่ว่าจะเป็นลำไส้ทำงานช้าซึ่งมักเกิดหลังการผ่าตัดนำกระเพาะปัสสาวะออกก็มีส่วนที่เกี่ยวข้องกับการตัดต่อลำไส้น้อยมาก[112] การเกิดปัสสาวะรั่วหรือผลแทรกซ้อนเกี่ยวกับท่อไตนั้นเกิดขึ้นได้ในการผ่าตัดทุกประเภท ไม่พบความแตกต่างระหว่างกลุ่มที่ได้รับการผ่าตัดสร้างกระเพาะปัสสาวะใหม่กับกลุ่มที่ทำ ileal conduit ในเรื่องของอัตราการเกิดผลแทรกซ้อนโดยรวม ระยะเวลานอนโรงพยาบาล และอัตราการผ่าตัดซ้ำ[113]

ปัสสาวะรั่วอาจเกิดขึ้นได้บ่อยในการผ่าตัดเปลี่ยนทางไหลปัสสาวะประเภทกลั้นได้มากกว่าการผ่าตัดทำรางรองรับปัสสาวะเนื่องจากต้องอาศัยการเย็บที่มากและมีระยะทางมากกว่า การจัดการด้วยการระบายด้วยสายสวนปัสสาวะที่ดี การใส่ท่อค้ำไตที่เหมาะสม และการวางสายระบายของเหลวออกก็สามารถจัดการปัญหาดังกล่าวได้เป็นอย่างดีและมักไม่ก่อให้เกิดก้อนปัสสาวะคั่ง (urinoma) ในช่องท้องตามมา ในกรณีที่ปัสสาวะรั่วไม่ได้รับการระบายค้างอยู่มากก็ให้ใช้การระบายด้วยการเจาะออกผ่านผิวหนังและ/หรือ การทำ nephrostomy ทั้งสองข้างก็อาจทำได้โดยอาจไม่จะเป็นต้องผ่าตัดประเภทเปิดเพื่อระบายปัสสาวะออก ซึ่งการผ่าตัดประเภทเปิดช่องท้องนั้นจะทำยากในช่วง 2 ถึง 3 สัปดาห์แรกหลังผ่าตัดซึ่งอาจก่อให้เกิดปัญหากับรอยต่อของลำไส้ที่ทำไว้หรืออาจส่งผลให้เกิดรอยต่อระหว่างอวัยวะอีกด้วย และมีผู้ป่วยน้อยกว่าร้อยละห้าเท่านั้นซึ่งจำเป็นต้องทำการระบายปัสสาวะออกผ่านทางผิวหนังหรือจำเป็นต้องวางท่อ nephrostomy ไว้

ผลแทรกซ้อนทั้งระยะเริ่มแรกและระยะยาวมักมีความสัมพันธ์กับประวัติรังสีรักษา เบาหวาน และโรคประจำตัวอื่นของผู้ป่วย ผลแทรกซ้อนระยะยาวมีความสัมพันธ์กันการเป็นมะเร็งซ้ำ และการใช้เคมีบำบัดหรือรังสีรักษาทั้งในรูปแบบให้หลังผ่าตัดทันทีหรือให้หลังผ่าตัดเมื่อระยะเวลาผ่านไปนานแล้ว ซึ่งสาเหตุดังกล่าวนี้บางครั้งก็แยกยากว่ามีความสัมพันธ์กับการผ่าตัดหรือไม่ ผลแทรกซ้อนระยะยาวซึ่งไม่สัมพันธ์กับการผ่าตัดเปลี่ยนทางไหลปัสสาวะได้แก่ลำไส้อุดตัน ไส้เลื่อนช่องท้อง หลอดเลือดดำอุดตัน หรือปัญหาเกี่ยวกับหลอดเลือดและหัวใจนั้นก็พบได้บ่อยอยู่แล้วสำหรับผู้ป่วยในช่วงอายุนี้ Hautmann และคณะปี ค.ศ. 2011 ได้แสดงว่าผลแทรกซ้อนระยะยาวนั้นจะเพิ่มมากขึ้นตามระยะเวลาที่ล่วงเลยไปและจะถูกอธิบายได้ดีกว่าถ้าใช้ Kaplan-Meier curves มากกว่าที่จะใช้การรายงานเป็นร้อยละตามที่ทำกันมา ไส้เลื่อนช่องท้องเป็นภาวะที่พบได้บ่อยทีเดียวและอาจมีความสัมพันธ์กับการที่ผู้ป่วยจำเป็นต้องเบ่งเพื่อเพิ่มความดันของช่องท้องเพื่อให้ปัสสาวะออกจากร่างกายจากการผ่าตัดสร้างกระเพาะปัสสาวะใหม่ และโอกาสเกิดภาวะดังกล่าวจะยิ่งสูงขึ้นในผู้ป่วยที่อายุมากและมีประวัติสูบบุหรี่มาก่อนเนื่องจากชั้น fascia ของช่องท้องที่อ่อนแอนั่นเอง

ผลแทรกซ้อนระยะยาวที่มีความสัมพันธ์กับการผ่าตัดเปลี่ยนทางไหลปัสสาวะตำแหน่งเดิมโดยตรง ได้แก่ กลั้นปัสสาวะไม่ได้ ปัสสาวะคั่งค้าง ติดเชื้อระบบปัสสาวะ การอุดตันบริเวณรอยต่อท่อไตกับลำไส้หรือขารับปัสสาวะ อุดตัน ท่อปัสสาวะตีบ นิ่วในระบบปัสสาวะส่วนบนหรือในส่วนรองรับปัสสาวะ รอยต่อกับช่องคลอด และส่วนรองรับปัสสาวะแตก ซึ่งส่วนใหญ่แล้วมักได้รับการจัดการด้วยการส่องกล้องระบบปัสสาวะได้และน้อยครั้งนักที่จำเป็นต้องได้รับการผ่าตัดประเภทเปิดช่องท้อง[3]

ถึงแม้ว่าการติดเชื้อระบบปัสสาวะซึ่งก่อให้เกิดอาการนั้นเกิดขึ้นได้ แต่การพบเชื้อโรคในกระเพาะปัสสาวะใหม่ซึ่งไม่ก่อให้เกิดอาการนั้นกลับพบได้บ่อยกว่าโดยเฉพาะอย่างยิ่งในผู้ป่วยซึ่งจำเป็นต้องสวนปัสสาวะด้วยตนเอง[114] อุบัติการณ์การติดเชื้อระบบปัสสาวะของการผ่าตัดเปลี่ยนทางไหลปัสสาวะตำแหน่งเดิมกับการผ่าตัดทำรางนำปัสสาวะออกจากร่างกายไม่ได้แตกต่างกัน[115] Wood และคณะในปี ค.ศ. 2003 รายงานว่าผู้ป่วย 66 รายซึ่งได้รับการผ่าตัดสร้างกระเพาะปัสสาวะใหม่ซึ่งไม่มีกลไกป้องกันปัสสาวะไหลย้อน ซึ่งมี 11 ราย (ร้อยละ 17) ซึ่งจำเป็นต้องสวนปัสสาวะเอง พบว่าปัสสาวะเพาะขึ้นเชื้อแบคทีเรียร้อยละ 39 การติดเชื้อระบบปัสสาวะซึ่งก่อให้เกิดอาการพบได้ไม่บ่อยนักในช่วง 90 วันแรกหลังการผ่าตัด Hautmann และคณะในปี ค.ศ. 2011 พบว่าปัจจัยเสี่ยงสะสมสำหรับการมีไข้จากการติดเชื้อมีเพียงร้อยละ 5.7 สำหรับผู้ป่วย 923 รายซึ่งได้รับการผ่าตัดสร้างกระเพาะปัสสาวะใหม่จาก ileum เมื่อติดตามการรักษาไปแล้วนาน 72 เดือน การติดเชื้อเป็นภาวะที่พบได้บ่อยครั้งในห้วงปีแรกโดยเกิดขึ้นประมาณร้อยละ 13.6 ของผู้ป่วยซึ่งปัสสาวะออกไม่หมดเปรียบเทียบกับเพียงแต่ร้อยละ 3.4 สำหรับผู้ป่วยซึ่งปัสสาวะออกหมด[48] เยื่อบุลำไส้มีลักษณะที่แตกต่างจากเยื่อบุระบบปัสสาวะกล่าวคือ เยื่อบุลำไส้นั้นคือไม่มีความสามารถในการหยุดยั้งการแบ่งตัวของแบคทีเรีย ปกติแล้วไม่มีความจะเป็นจะต้องทำการรักษาแบคทีเรียในปัสสาวะถ้าไม่มีอาการเนื่องจากอาจก่อให้เกิดเชื้อดื้อยาขึ้นได้ อย่างไรก็ตามในกรณีที่ผู้ป่วยมีอาการจากการติดเชื้อและผู้ป่วยมีผลเพาะเชื้อขึ้นเป็น *Proteus* หรือ *Pseudomonas* ก็จำเป็นต้องได้รับการรักษาเนื่องจากแบคมีเรียเหล่านี้มีผลให้เกิดความเสียหายต่อการทำงานของไต[116] ผู้ป่วยซึ่งมีไข้จากการติดเชื้อระบบปัสสาวะหรือกรวยไตอักเสบหลังการผ่าตัดสองถึงสามเดือนควรได้รับการประเมินถึงการอุดตันระบบปัสสาวะส่วนบน นิ่วระบบปัสสาวะ หรือปัสสาวะออกไม่หมด การตัดสินใจให้ยาปฏิชีวนะเพื่อกดการติดเชื้อทุกวัน (daily suppressive antibiotics) ไม่ว่าจะเป็น nitrofurantoin, sulfa หรือ methenamine อาจจำเป็นสำหรับผู้ป่วยติดเชื้อระบบปัสสาวะซ้ำซากซึ่งไม่พบความผิดปกติทางกายวิภาคเมื่อได้รับการตรวจประเมินครบถ้วนแล้ว

ส่วนรองรับปัสสาวะแตกเป็นภาวะที่พบได้ไม่บ่อยเนื่องจากแรงต้านบริเวณทางออกนั้นมักมีไม่มากโดยธรรมชาติของการผ่าตัดประเภทนี้อยู่แล้ว ความเสี่ยงต่อการเกิดเหตุการณ์นี้จะสูงขึ้นสำหรับผู้ป่วยซึ่งเคยได้รับรังสีรักษามาก่อนหรือมีปัสสาวะคั่งค้างประเภทเรื้อรัง ส่วนรองรับปัสสาวะแตกนั้นเป็นภาวะที่อันตรายถึงแก่ชีวิตได้ ผู้ป่วยมักมาด้วยอาการปวดและแน่นท้องเฉียบพลัน บ่อยครั้งซึ่งมักพบ sepsis ร่วมด้วย การฉีดสารทึบรังสีเข้ากระเพาะปัสสาวะใหม่ใช้สำหรับการวินิจฉัย ถ้าผู้ป่วยมีสัญญาณชีพคงที่ก็อาจเลือกใช้มาตรการประคับประคอบไปก่อนได้ด้วยการใส่สายสวนปัสสาวะเพื่อระบายและ/หรือ เจาะระบายปัสสาวะออกทางผิวหนัง[117]

อัตราการตีบของรอยต่อระหว่างท่อไตกับลำไส้นั้นถ้าเกิดขึ้นในการผ่าตัดนำลำไส้มาทำรางนำปัสสาวะออกจะขึ้นอยู่กับประเภทของการต่อ การต่อโดยตรงจากด้านปลายไปสู่ด้านข้าง (end-to-side) ด้วยเทคนิคของ Leadbetter หรือด้วยเทคนิคของ Wallace ร่วมกับการใช้วัสดุเย็บละลายเส้นเล็กโดยเย็บแบบแยกครั้งเย็บจะอยู่ที่ร้อยละ 3 ถึง 6[98] การอุดตันของการต่อด้วยกลไกป้องกันปัสสาวะไหลย้อนพบทั้งในเทคนิคการผ่าตัดของ hemi-Kock และ extraserosal tunnels ในขารับปัสสาวะของ T pouch[63,79] Shaaban และคณะในปี ค.ศ. 2006 ได้ทำการศึกษาประเภทสุ่มผู้ป่วยเพื่อเปรียบเทียบการผ่าตัดซึ่งมีและไม่มีกลไกป้องกันปัสสาวะไหลย้อนพบว่า การผ่าตัดซึ่งมีกลไกป้องกันปัสสาวะไหลย้อนนั้นมีความสัมพันธ์กับการเกิดท่อไตอุดตันและความเสียหายต่อการทำงานของไตในอัตราที่สูงกว่า การตีบนั้นมักเกิดขึ้นภายในระยะเวลาสองถึงสามเดือนหลังการผ่าตัดแต่ก็อาจเกิดขึ้นเมื่อระยะเวลาล่วงเลยเกินสิบปีไปแล้วก็มีเช่นเดียวกัน ดังนั้นการเฝ้าระวังท่อไตตีบตลอดชีวิตของผู้ป่วยซึ่งได้รับการผ่าตัดเปลี่ยนทางไหลปัสสาวะนั้นเป็นสิ่งที่จำเป็น ประวัติการได้รับรังสีรักษาบริเวณช่องท้องหรืออุ้งเชิงกรานมาก่อนนั้นเพิ่มความเสี่ยงต่อการตีบของรอยต่อระหว่างท่อไตและลำไส้ อย่างไรก็ตามมีการศึกษาขนาดใหญ่ล่าสุดจากมหาวิทยาลัย Southern California ไม่พบว่ามีความสัมพันธ์ระหว่างประวัติการรับรังสีรักษาก่อน ระหว่าง หรือหลังการผ่าตัด กับการตีบของรอยต่อระหว่างท่อไตและลำไส้เมื่อทำการวิเคราะห์ในรูปแบบ multivariate logistic regression[82] เทคนิคการผ่าตัดเป็นปัจจัยสำคัญที่สุดและการเย็บรอยต่อนั้นก็สมควรที่จะต้องทำด้วยความประณีตที่สุดเท่าที่จะเป็นไปได้ การตีบนั้นมักไม่ค่อยก่ออาการทางคลินิกให้เห็นก่อนแต่มักจะนำผู้ป่วยมาก็ต่อเมื่อมีท่อไตและไตบวมน้ำทั้งสองข้างหรือมีไตวายแล้ว การวินิจฉัยทำได้หลายรูปแบบไม่ว่าจะเป็นเอกซเรย์คอมพิวเตอร์ คลื่นเสียงความถี่สูง หรือแม้กระทั่งการฉีดสารทึบรังสีเข้าระบบปัสสาวะ แต่ให้คำนึงไว้เสมอว่าการดูภาพถ่ายรังสีในผู้ป่วยซึ่งได้รับการผ่าตัดสร้างกระเพาะปัสสาวะใหม่นั้นค่อนข้างยากเนื่องด้วยกายวิภาคซึ่งไม่ปกติ การอุดตันเนื่องมาจากการผ่าตัดสร้างกลไกป้องกันปัสสาวะไหลย้อนนั้นสามารถได้รับการแก้ไขได้ด้วยการใช้การส่องกล้องระบบปัสสาวะเพื่อกรีดกลไกซึ่งทำหน้าที่เป็นวาล์วออกซึ่งก็อาจเป็นการยากที่จะส่วนขารับปัสสาวะในบางกรณีประกอบกับอาจต้องใช้เทคนิคพิเศษเพื่อการแก้ไข[118] ความสำเร็จจากการส่องกล้องระบบปัสสาวะเพื่อแก้ไขปัญหานี้มักจะต่ำกว่าการผ่าตัดเปิดช่องท้องเพื่อทำการแก้ไขและมีโอกาสที่ต้องทำการแก้ไขซ้ำอีกครั้งมากกว่าครึ่ง[119]

นิ่วในส่วนรองรับปัสสาวะนั้นพบได้บ่อยจากส่วนรองรับปัสสาวะรูปแบบของ Kock เนื่องจากมีใช้ staples ซึ่งผลิตจากโลหะในการผ่าตัดรูปแบบนี้เพื่อทำให้เกิดการซ้อนทับของลำไส้ในกลไกหัวนม ซึ่งจะพบอุบัติการณ์ของนิ่วสูงขึ้นแปรผันตรงกับระยะเวลาหลังการผ่าตัด[79] นิ่วไม่ค่อยถูกพบในส่วนรองรับปัสสาวะจากการผ่าตัดในรูปแบบของ Studer และ Hautmann เนื่องจากสองวิธีนี้ใช้วัสดุเย็บละลายได้ในการทำหัตถการ มีรายงานการศึกษาที่กล่าวถึงการใช้ GIA stapler ซึ่งเป็นโลหะในการสร้างกระเพาะปัสสาวะใหม่ซึ่งมีข้อดีในการลดระยะเวลาในการผ่าตัดซึ่งมีหนึ่งการศึกษารายงานผู้ป่วย 50 รายพบว่ามีนิ่วเกิดขึ้นร้อยละ 6 จากการติดตามการรักษาไปนาน 20 เดือน[120] การศึกษาขนาดใหญ่ซึ่งรวบรวมข้อมูลจากผู้ป่วยกว่า 600 รายซึ่งได้รับการผ่าตัด Camey II ด้วยการใช้ staples พบอัตราการเกิดนิ่วอยู่ที่ร้อยละ 4.5 เมื่อติดตามไปที่ระยะเวลาห้าปี[93] จึงพอจะทำนายได้ว่าอุบัติการณ์ของนิ่วน่าจะสูงขึ้นล้อกับระยะเวลาติดตามการรักษาที่นานขึ้นและถึงแม้ว่าจะสามารถจัดการปัญหานี้ได้ด้วยการส่องกล้องระบบปัสสาวะแต่ก็ทำให้เกิดการสูญเสียเงินและความสะดวกของผู้ป่วยและอาจนำมาซึ่งผลแทรกซ้อนอื่นอีกด้วยในอนาคต[89]

รูเชื่อมต่อระหว่างส่วนรองรับปัสสาวะกับช่องคลอดเป็นผลแทรกซ้อนเฉพาะแบบที่พบได้สำหรับการผ่าตัดสร้างกระเพาะปัสสาวะใหม่ในเพศหญิงและยากที่จะแก้ไข อุบัติการณ์ของภาวะนี้ในการจากการศึกษาขนาดใหญ่อยู่ที่ร้อยละ 5 ถึง 10 และจะสูงขึ้นเมื่อผนังช่องคลอดด้านหน้าจำเป็นต้องได้รับการตัดออกระหว่างการทำ radical cystectomy โดยเฉพาะอย่างยิ่งในผู้ป่วยซึ่งเคยได้รับรังสีรักษามาก่อน[121] มาตรการป้องกันการเกิดผลแทรกซ้อนนี้รวมถึงการผ่าตัดด้วยเทคนิคสงวนช่องคลอดเมื่อไม่เป็นการรบกวนผลลัพธ์ทางมะเร็งวิทยา การเย็บขอบปากมดลูกที่ตัดออกให้แน่นหนา การนำ omentum มาอยู่บริเวณรอยเย็บเพื่อกั้นสองอวัยวะ (ส่วนรองรับปัสสาวะและช่องคลอด) ให้อยู่ห่างจากกัน และเย็บเนื้อเยื่อข้างช่องคลอดแต่ละข้างเข้ากับรอยต่อท่อปัสสาวะ ถ้าหลังการผ่าตัดมีปัสสาวะรั่วก็ควรทำ cystogram ก่อนที่จะตัดสินใจถอดสายสวนปัสสาวะออก รูเชื่อมต่อระหว่างสองอวัยวะนี้ควรถูกสงสัยไว้ก่อนเสมอโดยเฉพาะเมื่อผ่าตัดไปแล้วสองถึงสามเดือนแรกแล้วผู้ป่วยยังคงกลั้นปัสสาวะไม่ได้ การตรวจร่างกายและการตรวจภายในด้วยความระมัดระวังเป็นสิ่งที่ดีสำหรับการวินิจฉัยซึ่งบางครั้งการใส่ methylene blue ในกระเพาะปัสสาวะใหม่ก็อาจช่วยการวินิจฉัยด้วย

เมื่อทำการรักษาด้วยมาตรการประคับประคองแล้วไม่ว่าจะเป็นการใส่สายสวนปัสสาวะหรือเจาะระบายปัสสาวะจากไตผ่านผิวหนังแล้วยังคงมีปัสสาวะรั่วทางช่องคลอดอยู่นานกว่าสองถึงสามสัปดาห์แล้วก็บ่งว่ารูเชื่อมต่อนี้คงจะไม่ปิดได้เองอย่างแน่นอน การผ่าตัดซ่อมอาจเริ่มจากการซ่อมผ่านช่องคลอดก่อนถึงแม้ว่าผลที่ได้จากกรรมวิธีนี้จะไม่แน่นอนก็ตาม[122] ซึ่งสุดท้ายแล้วอาจจำเป็นต้องผ่าตัดเปิดช่องท้องหรือเปลี่ยนทางไหลปัสสาวะออกทางผิวหนังแทน

การกลั้นปัสสาวะ (urinary continence)

ปัจจัยที่เกี่ยวข้องกับการกลั้นปัสสาวะมีหลายปัจจัยไม่ว่าจะเป็น อายุ เพศ การรักษาซึ่งเคยได้รับเช่น การผ่าตัดต่อมลูกหมากหรือรังสีรักษา เทคนิคการผ่าตัด และประสบการณ์ของศัลยแพทย์ระบบปัสสาวะ รวมถึงนิยามของการกลั้นปัสสาวะ กรรมวิธีการเก็บรวบรวมข้อมูล (เช่น บันทึกการรักษา การโทรศัพท์สัมภาษณ์ หรือการใช้แบบสอบถาม) และระยะเวลาติดตามการรักษา เป็นต้น[123] ถึงแม้ว่าแบบสอบถามจะได้รับการยอมรับว่าเป็นเครื่องมือที่ดีก็ตาม แต่ก็ไม่ได้ถูกใช้กันอย่างแพร่หลายทุกที่

จากหลายการศึกษาพอจะสรุปได้ว่าการกลั้นปัสสาวะกลางวันของผู้ป่วยจะค่อยๆ ดีขึ้นในช่วง 6 ถึง 12 เดือนแรกในขณะที่การกลั้นปัสสาวะกลางคืนจะดีขึ้นในอัตราที่ช้ากว่าซึ่งบางครั้งอาจนานถึงสองปีกว่าจะพบปัสสาวะไม่ราดตอนกลางคืน จากการรวบรวมข้อมูลจากผู้ป่วย 2,238 รายซึ่งได้รับการผ่าตัดสร้างกระเพาะปัสสาวะใหม่ในหลากหลายรูปแบบการผ่าตัดพบว่ามีผู้ป่วยที่มีการกลั้นปัสสาวะกลางวันได้นั้นเพียงแต่ร้อยละ 13 เท่านั้น ปัจจัยเสี่ยงต่อการเกิดปัสสาวะเล็ดราดกลางวันได้แก่ อายุที่มากกว่า 65 ปี การใช้สำไส้ใหญ่มาทำส่วนรองรับปัสสาวะ และในบางการศึกษากล่าวถึงการที่ไม่ทำการผ่าตัดสงวนเส้นประสาท[124] บางรายงานการศึกษากล่าวว่าการตัดมดลูกในเพศหญิงและเบาหวานก็เป็นปัจจัยเสี่ยงร่วมด้วย[125] โดย Ahmadi และคณะในปี ค.ศ.2013 ได้รายงานผู้ป่วยชาย 263 รายซึ่งไม่เคยได้รับรังสีรักษามาก่อนหลังการผ่าตัดนำกระเพาะปัสสาวะออกและสร้างกระเพาะปัสสาวะใหม่ (Studer หรือ T pouch) ไปแล้ว

อย่างน้อยหนึ่งปีด้วยการส่งจดหมายพบว่ามีการตอบกลับมาร้อยละ 68 โดยผู้ป่วย 139 จาก 179 รายที่ส่งคำตอบกลับมาเคยใช้แผ่นรองปัสสาวะ และครึ่งหนึ่งจำเป็นต้องใช้แผ่นรองปัสสาวะทั้งกลางวันและกลางคืน ร้อยละ 47 ใช้แผ่นรองปัสสาวะในตอนกลางวันโดยที่หนึ่งในสามของกลุ่มนี้ใช้แผ่นรองปัสสาวะขนาดเล็กและเกือบครึ่งพบว่าแผ่นรองปัสสาวะแห้งหรือเปียกเล็กน้อยเมื่อใช้ไปตลอดทั้งวัน ในขณะนี้กลางคืนจำเป็นต้องใช้ถึงร้อยละ 72 และมักจะต้องใช้แผ่นรองปัสสาวะขนาดกลางถึงใหญ่ทีเดียว อายุมากและเบาหวานมีความสัมพันธ์กับผลลัพธ์ที่ไม่ดี Cliffford และคณะในปี ค.ศ.2016 ได้รายงานผลลัพธ์เกี่ยวกับการกลั้นปัสสาวะในการศึกษาประเภทก้าวหน้าจากผู้ป่วยชายจำนวน 188 รายพบว่าการกลั้นปัสสาวะกลางวันจะดีถึงร้อยละ 92 เมื่อระยะเวลาผ่านไปแล้วหนึ่งถึง 1 ½ ปี การกลั้นปัสสาวะกลางคืนจะประมาณร้อยละ 51 เมื่อระยะเวลาผ่านไปแล้ว 1 ½ ปี ถึง 3 ปีหลังผ่าตัด อายุที่มากกว่า 65 ปีและเบาหวานมีความสัมพันธ์กับการกลั้นปัสสาวะกลางวันไม่ดี และมีเพียงร้อยละ 10 ของการศึกษานี้เท่านั้นที่ผู้ป่วยจำเป็นต้องสวนปัสสาวะตลอดหลังการผ่าตัด

ปัสสาวะเล็ดราดกลางคืนเป็นหนึ่งในปัญหาของการผ่าตัดสร้างกระเพาะปัสสาวะใหม่ซึ่งเกิดได้มากกว่าครึ่งของผู้ป่วยทั้งหมด[126] การกลั้นปัสสาวะกลางคืนไม่ได้นั้นเป็นผลจากการที่ไม่มีการส่งสัญญาณประสาทยับยั้งย้อนกลับ (negative feedback) และ sphincter detrusor reflex ประกอบกับการลดลงของ sphincter tone และ urethral sensitivity ในตอนกลางคืน[127] และยังมีเรื่องของ nocturnal diuresis ประกอบกับความสามารถในการทำให้ปัสสาวะมีความเข้มข้นที่ลดน้อยลงและความผกผันกลับของ antidiuretic effect ในตอนกลางคืนจากภาวะขาดน้ำเนื่องจากการหลั่งน้ำออกจากเยื่อบุลำไส้ ซึ่งสิ่งเหล่านี้จะน้อยลงเมื่อเวลาผ่านไปนานขึ้น[128] การให้ข้อมูลกับผู้ป่วยว่าควรปัสสาวะให้หมดก่อนเข้านอน และอาจจำเป็นต้องตื่นมาปัสสาวะสองถึงสามครั้งในตอนกลางคืนโดยใช้นาฬิกาปลุกช่วยอาจมีส่วนช่วยภาวะปัสสาวะเล็ดราดกลางคืนได้เป็นอย่างมีนัยสำคัญ การกลั้นปัสสาวะกลางคืนไม่ได้มักดีขึ้นเมื่อผ่านไปประมาณ 2 ปีหลังการผ่าตัดและไม่ค่อยรบกวนการใช้ชีวิตของผู้ป่วยส่วนใหญ่[129] Goldberg และคณะในปี ค.ศ. 2014 รายงานว่าการให้ desmopressin ก่อนเข้านอนสำหรับผู้ป่วยซึ่งได้รับการผ่าตัดสร้างกระเพาะปัสสาวะใหม่มีส่วนช่วยลดการปัสสาวะกลางคืนแต่ก็เป็นเพียงการศึกษาขนาดเล็กเท่านั้น

สำหรับการผ่าตัดในเพศหญิงนั้นการสงวนมดลูกอาจมีผลอย่างมีนัยสำคัญต่อหน้าที่การทำงานของกระเพาะปัสสาวะซึ่งถูกสร้างขึ้นมาใหม่[130] ซึ่งมีการศึกษาประเภทย้อนหลังจากผู้ป่วยหญิงจำนวน 49 รายซึ่งได้รับการผ่าตัด radical cystectomy และสร้างกระเพาะปัสสาวะใหม่โดยร้อยละ 31 เคยได้รับการผ่าตัดนำมดลูกออกมาก่อน ร้อยละ 29 ได้รับการตัดมดลูกออกในขณะทำ cystectomy และอีกร้อยละ 40 ได้รับการผ่าตัดโดยที่สงวนมดลูกไว้ ผลการศึกษารายงานว่าผู้ป่วยซึ่งได้รับการสงวนมดลูกไว้จะมีความสามารถในการกลั้นปัสสาวะเวลากลางวันได้ดีกว่า Ali-El-Dein และคณะในปี ค.ศ. 2013 ก็ในทำนองเดียวกันถึงผลลัพธ์ระยะสั้นที่ดีสำหรับผู้ป่วยซึ่งได้รับการผ่าตัดสงวนมดลูกแต่ก็เป็นผู้ป่วยกลุ่มเล็กเช่นเดียวกัน ต่อมา Studer รายงานผลลัพธ์ด้านการทำงานของกระเพาะปัสสาวะใหม่ที่ดีในผู้ป่วยหญิงซึ่งได้รับการผ่าตัดประเภทสงวนมดลูกและเส้นประสาทไว้[65] และยังมีรายงานการศึกษาซึ่งพบว่าผลลัพธ์ทางเพศยังดีกว่าอีกด้วยจากการสงวนอวัยวะดังกล่าว[131]

Stein และคณะในปี ค.ศ. 2009 ได้รายงานการศึกษาซึ่งใช้แบบสอบถามในผู้ป่วยหญิง 56 รายพบว่าร้อยละ 23 มีปัสสาวะรั่วบ่อยหรือไม่สามารถควบคุมปัสสาวะได้ในช่วงกลางวันและอีกร้อยละ 34 ในช่วงเวลากลางคืน ซึ่งมีถึงร้อยละ 61 ซึ่งจำเป็นต้องสวนปัสสาวะด้วยตนเองอย่างน้อยหนึ่งครั้งต่อวัน[132] ซึ่งการศึกษานี้เป็นการศึกษาที่ค่อนข้างสะท้อนถึงความเป็นจริงของผู้ป่วยมากกว่ารายงานการศึกษาซึ่งใช้การเก็บข้อมูลจากบันทึกการรักษาเท่านั้น

การประเมินและจัดการปัญหากลั้นปัสสาวะไม่ได้หลังการผ่าตัดเปลี่ยนทางไหลปัสสาวะนั้นควรจะรอไว้ก่อนจนกระทั่งกระเพาะปัสสาวะนั้นขยายตัวได้ดีเสียก่อนและให้นึกไว้เสมอว่าการกลั้นปัสสาวะของผู้ป่วยนั้นถ้ากลั้นได้แล้วมักจะคงที่ซึ่งอาจต้องรอถึง 12 ถึง 18 เดือนหลังผ่าตัด[129] การฟื้นฟูด้วยการใช้ biofeedback นั้นจะมุ่งเป้าหมายไปที่กล้ามเนื้อพื้นอุ้งเชิงกราน (pelvic floor muscles) ซึ่งจะช่วยให้ผู้ป่วยเริ่มกลั้นปัสสาวะได้[133] การตรวจพลศาสตร์ระบบปัสสาวะอาจแสดงถึงปริมาตรของกระเพาะปัสสาวะใหม่ซึ่งไม่เพียงพอ ไม่มีคลื่นความดันโดยเฉพาะอย่างยิ่งเมื่อเลือกให้ลำไส้ใหญ่มาสร้างเป็นกระเพาะปัสสาวะใหม่ ถ้ามีการตรวจพบการลดลงของ maximum urethral closure หรือค่า Valsalva leak pressure ที่ต่ำก็อาจเหมาะสำหรับการนำผู้ป่วยไปฉีด bulking agent ผ่านท่อปัสสาวะแต่ก็มีผลดีแค่บางรายเท่านั้น ยังมีทางเลือกอื่นสำหรับเพศชายไม่ว่าจะเป็นการผ่าตัดใส่หูรูดปัสสาวะเทียม (artificial urinary sphincter) หรือสายรั้งท่อปัสสาวะ (urethral sling)[53] การฉีด bulking agent ในท่อปัสสาวะของเพศหญิงนั้นถึงแม้ว่าจะดูไม่รุนแรงและให้ผลดีในบางการศึกษาก็ตาม[134] แต่ก็เหมาะกับในรายที่อาการไม่มากและอัตราความสำเร็จโดยรวมอยู่ต่ำกว่าร้อยละ 50 เท่านั้น[135] ในอนาคตถ้ามีสารซึ่งไม่ละลายเมื่อเวลาผ่านไปก็น่าจะให้ผลที่ดี การทำ pubovaginal sling อาจจะมีผลลัพธ์ที่ดีกว่าการฉีดสารเข้าท่อปัสสาวะอย่างไรก็ตามผู้ป่วยซึ่งได้รับการผ่าตัดประเภทนี้อาจจำเป็นต้องได้รับการสวนปัสสาวะเป็นครั้งคราว และการการผ่าตัดประเภทนี้ถ้าวางแผนจะทำก็ต้องทำด้วยความระมัดระวังเนื่องจากการสอดแทงเข็มเพื่อร้อยวัสดุดึงรั้งนั้นมีโอกาสเสี่ยงสูงที่จะก่อให้เกิดอันตรายต่อส่วนรองรับปัสสาวะหรือลำไส้ซึ่งมีติดอยู่ใกล้กระดูกหัวหน่าวได้ซึ่งการทำในเทคนิค infrapubic bone anchors หรือ prepubic ก็อาจช่วยลดผลแทรกซ้อนที่ได้กล่าวมาข้างต้นได้[136]

ปัสสาวะคั่งค้าง (urinary retention)

ผู้ป่วยซึ่งปัสสาวะไม่หมดอาจมีภาวะปัสสาวะคั่งค้างเฉียบพลัน ติดเชื้อระบบปัสสาวะวะ หรือเกิด overflow incontinence ได้ ภาวะดังกล่าวมักได้รับการวินิจฉัยได้เมื่อนัดผู้ป่วยมาติดตามการรักษาซึ่งมักคลำก้อนได้เหนือหัวหน่าว หรือมีการขยายตัวของส่วนรองรับปัสสาวะ หรือมีไตบวมน้ำซึ่งเกิดขึ้นมาใหม่จากการตรวจทางรังสีวิทยา ภาวะปัสสาวะคั่งค้างนั้นอาจเกิดได้ทั้งในระยะเริ่มแรกหรือนานหลังการผ่าตัดก็ได้ อัตราการเกิดจะถูกรายงานมากโดยเฉพาะในรายงานการศึกษาซึ่งติดตามผู้ป่วยเป็นระยะเวลายาวนาน ปัจจัยเสี่ยงสำหรับภาวะปัสสาวะคั่งค้างคือ การใช้ลำไส้ซึ่งมีความยาวมากเกินไปมาทำส่วนรองรับปัสสาวะและการผ่าตัดสงวนต่อมลูกหมากไว้[137] บางการศึกษากล่าวว่าตำแหน่งของรอยต่อท่อปัสสาวะมีผลต่อการเกิดภาวะปัสสาวะคั่งค้างเนื่องจากอาจเป็นสาเหตุการพับตัวของกระเพาะปัสสาวะใหม่[138] แต่บางรายงานก็พบว่าผลไม่ได้แตกต่างกันอย่างมีนัยสำคัญ[123] การตีบรอยต่อระหว่างท่อปัสสาวะกับลำไส้เป็นเหตุการณ์ที่พบได้ไม่บ่อยนักโดยจากรายงานของ Ulm ซึ่งเก็บข้อมูลจากผู้ป่วย 923 รายซึ่งได้รับการติดตามการรักษา

ไปนาน 72 สัปดาห์พบว่ามีผู้ป่วยซึ่งมีการตีบของรอยต่อดังกล่าวเพียงแค่ 11 ราย (ร้อยละ 1.2) โดยที่ไม่พบมะเร็งกลับเป็นซ้ำ และพบการตีบของท่อปัสสาวะส่วนปลายเพิ่มเติมอีก 8 ราย[97]

การตรวจร่างกายที่ไส้ตรงและช่องคลอดพร้อมด้วยการส่องกล้องตรวจกระเพาะปัสสาวะเป็นสิ่งที่ควรทำสำหรับผู้ป่วยปัสสาวะคั่งค้างเพื่อค้นหาท่อปัสสาวะตีบหรือมะเร็งกลับเป็นซ้ำ ภาวะปัสสาวะคั่งค้างสามารถถูกจัดการได้ด้วยการสวนปัสสาวะเองเป็นครั้งคราว[126] ในขณะที่การใช้ยานั้นมักให้ผลที่ไม่ดี บางครั้งการมี flap ของเยื่อบุก็อาจเป็นสาเหตุปัสสาวะคั่งค้างซึ่งสามารถจัดการได้ด้วยการส่องกล้องระบบปัสสาวะแล้วตัดออกซึ่งให้ผลที่ดี[138]

ผู้ป่วยหลายรายประสบปัญหาเกี่ยวกับไส้เลื่อนผนังหน้าท้องหรือรอยแผลผ่าตัดหลังการผ่าตัดสร้างกระเพาะปัสสาวะใหม่ รายงานการศึกษาจาก Ulm ประเมินความเสี่ยงโดยการวิเคราะห์ของ Kaplan-Meier พบว่าเท่ากับร้อยละ 4 ที่ 5 ปี และร้อยละ 6 ที่ 10 ปี และมีหนึ่งการศึกษาประเภทก้าวหน้ารายงานว่าโอกาสเกิดนั้นสูงถึงร้อยละ 13 ที่ 3 ปี[139] รอยแยกที่ fascia นี้จะทำให้ประสิทธิภาพการปลดปล่อยปัสสาวะออกจากกระเพาะปัสสาวะใหม่ลดน้อยลงกว่าเดิมเนื่องด้วยการเพิ่มขึ้นของความดันช่องท้องจะไม่ได้มากพอที่จะส่งผ่านไปช่วยการบีบกระเพาะปัสสาวะใหม่นั่นเอง

ภาวะปัสสาวะคั่งค้างในเพศหญิงนั้นยังไม่สามารถอธิบายถึงสาเหตุได้อย่างชัดเจน ศัลยแพทย์ระบบปัสสาวะบางท่านกล่าวว่า การมี posterior prolapse ของส่วนรองรับปัสสาวะจะก่อให้เกิดปัสสาวะคั่งค้างเมื่อระยะเวลาผ่านไป ซึ่งการประคับประคองส่วนรองรับปัสสาวะด้วย omental flaps และการทำ sacral colpopexy นั้นเชื่อว่ามีส่วนช่วยแก้ปัญหานี้[140] Ali-El-Dein และคณะในปี ค.ศ. 2002 ได้ทำการศึกษาหาสาเหตุที่เป็นไปได้ของภาวะปัสสาวะคั่งค้างเรื้อรังหลังการผ่าตัด radical cystectomy และผ่าตัดสร้างกระเพาะปัสสาวะใหม่ในเพศหญิงจำนวน 136 ราย พบว่ามีร้อยละ 16 ซึ่งเกิดภาวะปัสสาวะคั่งค้างเรื้อรัง การตรวจด้วยวิดีโอพลศาสตร์ระบบปัสสาวะแสดงถึงกลไกปัสสาวะคั่งค้างเป็นไปโดยธรรมชาติกล่าวคือ ส่วนรองรับปัสสาวะจะตกไปอยู่ทางด้านหลังอุ้งเชิงกรานที่กว้างเป็นผลก่อให้เกิดมุมแหลมของส่วนหลังส่วนรองรับปัสสาวะกับรอยต่อกับท่อปัสสาวะ และยังพบการเลื่อนตัวของส่วนรองรับปัสสาวะผ่านไปยัง prolapse vaginal stump ในผู้ป่วยส่วนใหญ่อีกด้วย การตรวจ pelvic floor electromyography ยังแสดงว่าไม่พบสัญญาณการทำงานของกล้ามเนื้ออุ้งเชิงกรานระหว่างการปัสสาวะซึ่งหมายความว่าภาวะปัสสาวะคั่งค้างนี้ไม่มีสาเหตุมาจากระบบประสาท ศัลยแพทย์ระบบปัสสาวะบางท่านได้แนะนำว่าการโยก omentum มาวางไว้หลังส่วนรองรับปัสสาวะ การเย็บ peritoneum ของผนังไส้ตรงไว้กับตอผนังช่องคลอด การสงวนเส้นเอ็น round ไว้เพื่อขึงตอผนังช่องคลอด และการขึงส่วนรองรับปัสสาวะบริเวณส่วนยอดไว้กับกล้ามเนื้อ rectus อาจมีส่วนช่วยลดอัตราการเกิดภาวะปัสสาวะคั่งค้าง Bartsch และคณะในปี ค.ศ. 2014 แนะนำให้ทำ sacral colpopexy ขึงส่วนยอดของผนังช่องคลอดไว้กลับกระดูก sacrum ในทุกรายหลังผ่าตัดสร้างกระเพาะปัสสาวะใหม่ในเพศหญิง

การผ่าตัดโดยสงวนมดลูกและเส้นเอ็นประคับประคองไว้นั้นอาจช่วยลดโอกาสเกิดปัสสาวะคั่งค้างในเพศหญิงและควรพิจารณาทำถ้าเป็นไป[64] ผู้มีประสบการณ์บางรายแนะนำให้ผ่าตัดสงวนเส้นประสาทและหลอดเลือดด้านข้างผนังช่องคลอดซึ่งอาจมีส่วนในการคลายตัวอย่างมีประสิทธิภาพของหูรูดท่อปัสสาวะขณะปัสสาวะก็เป็นไปได้[65] แต่ก็ยังไม่หลักฐานใดซึ่งได้มาจากการศึกษาประเภทก้าวหน้าเลยแม้แต่การศึกษาเดียว

ข้อสรุป การกลั้นปัสสาวะและภาวะปัสสาวะคั่งค้าง

1. การกลั้นปัสสาวะกลางวันมักจะค่อยๆ ดีขึ้นหลังผ่านไป 3 ถึง 6 เดือนในผู้ป่วยส่วนใหญ่และสุดท้ายจะดีถึงร้อยละ 80 ถึง 90 ทั้งในเพศชายและหญิง
2. การกลั้นปัสสาวะกลางคืนไม่ได้อย่างถาวรนั้นพบได้บ่อย ประมาณร้อยละ 20 ถึง 50 ของผู้ป่วยทั้งหมด การกลั้นปัสสาวะกลางคืนอาจดีขึ้นเมื่อผ่านไปแล้วนาน 12 เดือนหลังการผ่าตัดและอาจดีขึ้นด้วยมาตรการให้ผู้ป่วยไปปัสสาวะเป็นเวลาร่วมด้วย
3. ปัจจัยซึ่งมีอิทธิพลต่ออัตราการกลั้นปัสสาวะได้คือ อายุ ส่วนของลำไส้ที่นำมาใช้ผ่าตัด และการผ่าตัดประเภทสงวนต่อมลูกหมาก
4. ความล้มเหลวในการระบายปัสสาวะออกหรือภาวะปัสสาวะคั่งค้างนั้นพบได้ร้อยละ 4 ถึง 10 ในเพศชายและร้อยละ 20 ถึง 60 ในเพศหญิง

มาตรการติดตามการรักษาสำหรับผู้ป่วยซึ่งได้รับการผ่าตัดเปลี่ยนทางไหลปัสสาวะตำแหน่งเดิม (follow-up for patients with orthotopic diversion)

ยังไม่มีข้อสรุปที่ชัดเจนสำหรับการติดตามการรักษาผู้ป่วยกลุ่มนี้ การใช้ภาพถ่ายรังสีไม่ว่าจะเป็น intravenous urography (ซึ่งไม่ค่อยได้รับความนิยมนำมาใช้ในปัจจุบันแล้ว) เอกซเรย์คอมพิวเตอร์ระบบปัสสาวะ คลื่นแม่เหล็กไฟฟ้าระบบปัสสาวะ และคลื่นเสียงความถี่สูง ก็สามารถนำมาใช้ได้ ซึ่งสามารถแบ่งระยะของการติดตามการรักษาออกเป็นสามระยะดังต่อไปนี้

การประเมินระยะแรก (4 เดือนแรก) เพื่อค้นหาการตีบรอยต่อระหว่างท่อไตกับลำไส้เล็กในช่วงแรกซึ่งมักเกิดจากเทคนิคการผ่าตัดหรือส่วนปลายท่อไตมีเลือดเลี้ยงไม่ดีพอ

การประเมินระยะกลาง (4 เดือน ถึง 3 ปี) เพื่อค้นหาการกลับเป็นซ้ำของมะเร็ง ซึ่งจะเป็นการดีถ้าทำการตรวจด้วยเอกซเรย์คอมพิวเตอร์ระบบปัสสาวะซึ่งยังช่วยในการประเมินระบบปัสสาวะส่วนบน และนิ่วหรือการอุดตันของส่วนรองรับปัสสาวะอีกด้วย ความถี่ของการติดตามการรักษาจะมีการปรับตามผลพยาธิวิทยาและโอกาสเป็นซ้ำของมะเร็งกระเพาะปัสสาวะ

การประเมินระยะยาว (มากกว่า 3 ปีขึ้นไป) เพื่อค้นหานิ่วในส่วนรองรับปัสสาวะ การอุดตันระบบปัสสาวะส่วนบนระยะยาว และการเกิดขึ้นของมะเร็งเยื่อบุระบบปัสสาวะบริเวณท่อปัสสาวะหรือระบบปัสสาวะส่วนบน

โดยคำแนะนำในการติดตามการรักษาสำหรับผู้ป่วยมะเร็งกระเพาะปัสสาวะหลังการผ่าตัดนำกระเพาะปัสสาวะออกและเปลี่ยนทางไหลปัสสาวะตำแหน่งเดิมมีดังต่อไปนี้

ทำทุก 4 เดือนในช่วงปีแรก และทุก 6 เดือนจนถึงสามปี หลังจากนั้นปีละหนึ่งครั้ง

ตรวจร่างกาย ซึ่งรวมทั้งอุ้งเชิงกรานและไส้ตรง เจาะเลือดเพื่อประเมิน (complete blood count และ metabolic panel)

ทำทุกปี

ส่งน้ำล้างท่อปัสสาวะตรวจเซลล์พยาธิวิทยา (ในกรณีพบ CIS จากผลพยาธิวิทยาครั้งก่อน)

ส่งตรวจระดับวิตามิน B12

ส่งตรวจระดับ PSA (ในกรณีพบมะเร็งต่อมลูกหมากจากผลพยาธิวิทยาครั้งก่อน)

ส่งตรวจรังสีวิทยาขึ้นอยู่กับผลพยาธิวิทยาครั้งก่อน

ถ้าเป็น**ระยะโรค pT3 หรือ N+ หรือมากกว่า** ให้ทำการตรวจด้วยเอกซเรย์คอมพิวเตอร์ช่องท้องและอุ้งเชิงกรานพร้อมฉีดสารทึบรังสี เอกซเรย์คอมพิวเตอร์ช่องอกหรือภาพถ่ายรังสีช่องอกในทุกครั้งที่ผู้ป่วยมาติดตามการรักษา

ถ้าเป็น**ระยะโรค pT2 หรือต่ำกว่า** ให้ทำการตรวจด้วยเอกซเรย์คอมพิวเตอร์ช่องท้องและอุ้งเชิงกรานพร้อมฉีดสารทึบรังสี และภาพถ่ายรังสีช่องอกที่เดือนที่ 4 และ 12 หลังการผ่าตัด หลังจากนั้นให้ทำทุกปีจนกระทั่งถึงปีที่ 5 หลังผ่าตัด หลังจากนั้นแล้วให้ทำทุก 2 ปี (อาจเปลี่ยนไปใช้คลื่นเสียงความถี่สูงสำหรับการตรวจเมื่อผ่านไปแล้วสามปีก็สามารถเลือกทำได้เช่นกัน)

ศัลยแพทย์ระบบปัสสาวะผู้เชี่ยวชาญบางท่านแนะนำให้ส่งปัสสาวะและน้ำล้างท่อปัสสาวะตรวจเซลล์พยาธิวิทยาสำหรับผู้ป่วยเพศชายทุกรายซึ่งได้รับการผ่าตัดสร้างกระเพาะปัสสาวะใหม่โดยเฉพาะอย่างยิ่งในกรณีที่ผลพยาธิวิทยาครั้งก่อนพบ CIS ที่ท่อปัสสาวะบริเวณต่อมลูกหมาก ซึ่งควรระบุส่งการตรวจนี้ไปกับพยาธิแพทย์ผู้เชี่ยวชาญเซลล์พยาธิวิทยาซึ่งเคยมีประสบการณ์ตรวจปัสสาวะจากการผ่าตัดสร้างกระเพาะปัสสาวะใหม่ถ้าเป็นไปได้ สำหรับเพศหญิงนั้นการตรวจอุ้งเชิงกรานด้วยสองมือ (bimanual examination) และส่งปัสสาวะตรวจเซลล์พยาธิวิทยานั้นเป็นการตรวจที่จำเป็นเนื่องจากมะเร็งกลับเป็นซ้ำที่ท่อปัสสาวะนั้นจะเห็นได้ยากจากการตรวจด้วยเอกซเรย์คอมพิวเตอร์ การส่องกล้องตรวจกระเพาะปัสสาวะเป็นการตรวจที่จำเป็นสำหรับผู้ป่วยซึ่งเพิ่งเกิดภาวะปัสสาวะคั่งค้าง มีการรูปแบบการปัสสาวะที่เปลี่ยนแปลงไป หรือปัสสาวะปนเลือด

ข้อสรุป ผลแทรกซ้อนของการผ่าตัดสร้างกระเพาะปัสสาวะใหม่และการติดตามการรักษา

1. ผลแทรกซ้อนในระยะแรกของการผ่าตัดสร้างกระเพาะปัสสาวะใหม่ไม่ได้มีความแตกต่างกับการผ่าตัดสร้างรางนำปัสสาวะออกนอกร่างกาย
2. ปัสสาวะรั่วซึ่งไม่ได้รับการระบายออกนั้นควรได้รับการรักษาด้วยการเจาะระบายผ่านผิวหนังและเจาะไตระบายปัสสาวะทั้ง 2 ข้างเป็นสิ่งที่จำเป็นต้องทำ ในขณะที่การผ่าตัดเปิดช่องท้องในระยะแรกนั้นเป็นสิ่งที่ยุ่งยากและควรหลีกเลี่ยง

3. ผลแทรกซ้อนระยะยาวเกี่ยวกับกระเพาะปัสสาวะใหม่มักจะสามารถได้รับการจัดการด้วยผ่าตัดส่องกล้องระบบปัสสาวะได้
4. มีความสำคัญเป็นอย่างยิ่งที่จะต้องติดตามการรักษาผู้ป่วยเป็นระยะอย่างต่อเนื่องด้วยภาพถ่ายทางรังสีวิทยาเพื่อค้นหาการอุดตันระบบปัสสาวะส่วนบนและนิ่ว ซึ่งมักไม่ก่ออาการให้เห็นทางคลินิก
5. การติดตามการรักษาได้แก่ การตรวจร่างกาย การตรวจอุ้งเชิงกราน การส่งน้ำล้างท่อปัสสาวะตรวจเซลล์พยาธิวิทยาเพื่อค้นหาการเป็นมะเร็งซ้ำที่ท่อปัสสาวะซึ่งพบได้ร้อยละ 10 ในเพศชายและพบได้น้อยมากสำหรับผู้ป่วยเพศหญิง

คุณภาพชีวิตภายหลังการผ่าตัดเปลี่ยนทางไหลปัสสาวะตำแหน่งเดิม (quality of life after orthotopic urinary diversion)

หลายทศวรรษที่ผ่านมามีความสนใจที่มากขึ้นที่จะรวบรวมข้อมูลคุณภาพชีวิตของผู้ป่วยหลังผ่าตัดระบบปัสสาวะ จึงมีการพัฒนา new health-related quality-of-life (HRQoL) สำหรับศัลยกรรมระบบปัสสาวะ การผ่าตัดเปลี่ยนทางไหลปัสสาวะมักก่อให้เกิดผลกระทบต่อการใช้ชีวิตของผู้ป่วย การกลั้นปัสสาวะและปัสสาวะเล็ดราดเป็นปัญหาหลักในการค้นหาใน HRQoL สำหรับผู้ป่วยมะเร็งกระเพาะปัสสาวะ

การศึกษาในระยะแรกช่วงทศวรรษที่ 80 เปรียบเทียมความแตกต่างของคุณภาพชีวิตระหว่างการผ่าตัดสร้างกระเพาะปัสสาวะใหม่แต่ละประเภทหลังการผ่าตัดนำกระเพาะปัสสาวะออก[141] รายงานนี้แสดงถึงความพึงพอใจของผู้ป่วยต่อการเปลี่ยนทางไหลปัสสาวะ การปรับตัวที่ดีทั้งในด้านสังคม ร่างกายและจิตใจ และเมื่อรายงานในช่วงเวลาถัดมาอีกก็แสดงถึงผลดีเช่นเดียวกัน[142]

การศึกษาของ Henningsohn และคณะได้แสดงถึงความเครียดของผู้ป่วยซึ่งไม่มีความแตกต่างระหว่างกลุ่มที่ได้รับการผ่าตัดสร้างกระเพาะปัสสาวะใหม่และกลุ่มควบคุมที่ระยะเวลา 1 ปีหลังการรักษา แต่ก็มีอีกการศึกษาที่แสดงว่ากว่าครึ่งของผู้ป่วยซึ่งได้รับการผ่าตัดนำกระเพาะปัสสาวะออกมีความเครียดโดยทั่วไปแสดงให้เห็นอย่างชัดเจน[143] จุดสำคัญที่ทำให้เกิดความเครียดก็คือ ลักษณะรูปลักษณ์ภายนอกของผู้ป่วยหลังการผ่าตัดเปลี่ยนทางไหลปัสสาวะนั่นเอง

Hart และคณะในปี ค.ศ. 1999 รายงานผู้ป่วย 221 ราย (25 รายได้รับการผ่าตัดทำ ileal conduit 93 รายได้รับการผ่าตัดทำ cutaneous Kock pouch และอีก 103 รายได้รับการผ่าตัดสร้างกระเพาะปัสสาวะใหม่) ซึ่งได้รับการประเมินในสี่หัวข้อหลักและรายงานผลเปรียบเทียบความเครียด คุณภาพชีวิต กิจกรรมทางเพศ ความกังวลเกี่ยวกับลักษณะร่างกาย ปัญหาอันเกิดจากการเปลี่ยนทางไหลปัสสาวะ และปัญหาทางสังคม ร่างกายและการประกอบกิจวัตรประจำวัน ซึ่งผลที่รายงานออกมาคือผู้ป่วยส่วนใหญ่ (โดยไม่แยกประเภทการผ่าตัด) จะพอใจกับคุณภาพชีวิตมีความเครียดเล็กน้อย และมีปัญหาด้านสังคม ร่างกายและการประกอบกิจวัตรประจำบันบ้าง เมื่อทำการวิเคราะห์

แยกช่วงอายุก็พบว่าไม่มีความแตกต่างอย่างมีนัยสำคัญในเรื่องคุณภาพชีวิตไม่ว่าจะเป็นการผ่าตัดในรูปแบบใดก็ตาม บางการศึกษารายงานว่าผู้ป่วยซึ่งได้รับการผ่าตัดสร้างกระเพาะปัสสาวะใหม่จะมีความรู้สึกต่อรูปลักษณ์ภายนอกดีกว่าผู้ป่วยซึ่งได้รับการผ่าตัดทำ ileal conduit ซึ่งโดยความจริงแล้วนั้นคงไม่ได้ขึ้นอยู่กับเฉพาะความรู้สึกส่วนตัวของผู้ป่วยเองเพียงเท่านั้นแต่ยังขึ้นอยู่กับวัฒนธรรมและมาตรวัดทางสังคมที่ผู้ป่วยใช้ชีวิตอยู่อีกด้วย[144]

มีหลายการศึกษาซึ่งพยายามที่จะประเมินและเปรียบเทียบคุณภาพชีวิตของผู้ป่วยซึ่งได้รับการผ่าตัดด้วยเทคนิคต่างๆ ที่แตกต่างกันแต่ผลที่ได้มานั้นยังคงมีปัญหาเกี่ยวกับกระบวนการวิจัยซึ่งทำให้ผลที่ได้มานั้นยากต่อการนำมาสรุป[145] และผลสรุปจากการวิเคราะห์นั้นก็ไม่เพียงพอที่จะทำการสรุปว่า ผู้ป่วยซึ่งผ่าตัดทำการเปลี่ยนทางไหลปัสสาวะประเภทกลั้นได้นั้นมีคุณภาพชีวิตที่ดีกว่า Porter และ Person ในปี ค.ศ. 2005 ได้ทำ systemic review เพื่อประเมินความแตกต่างของ HRQoL หลังการผ่าตัดเปลี่ยนทางไหลปัสสาวะจากการศึกษาทั้งสิ้น 378 ฉบับซึ่งมีเพียงแค่ 15 รายงานการศึกษาเท่านั้นที่เข้าข้อบ่งชี้นำมาวิเคราะห์ต่อ อีกทั้งมีเพียงหนึ่งการศึกษาเท่านั้นซึ่งเป็นประเภทก้าวหน้าและไม่มีการศึกษาใดเลยที่เป็นประเภทสุ่มผู้ป่วย ข้อจำกัดของการศึกษาที่พบได้บ่อยคือ ไม่มีความเที่ยงตรงของเครื่องมือวัดผลลัพธ์ ใช้เครื่องมือสำหรับวัดคุณภาพชีวิตซึ่งเป็นเพียงประเภททั่วไป ขาดข้อมูลพื้นฐานของผู้ป่วย ขาดการวิเคราะห์ภาพถ่ายรังสี และเป็นเพียงการศึกษาประเภทย้อนหลังเท่านั้น และถึงให้เป็นการศึกษาที่ออกมาในปัจจุบันก็ยังไม่สามารถจะสรุปความได้ว่าการผ่าตัดเปลี่ยนทางไหลปัสสาวะประเภทใดที่ให้ผลลัพธ์ HRQoL ที่ดีกว่า[146]

ศัลยแพทย์ระบบปัสสาวะหลายท่านพยายามที่จะพัฒนาเครื่องมือซึ่งมีความเฉพาะเจาะจงสำหรับผู้ป่วยมะเร็งกระเพาะปัสสาวะประเภทรุกลามชั้นกล้ามเนื้อ ไม่ว่าจะเป็น the Medical Outcomes Study Short Forms (SF-36 และ SF-12) และ EuroQol five-dimension questionnaire (EQ-5D) และยังมีเครื่องมือซึ่งใช้สำหรับประเมินซึ่งมีความเกี่ยวข้องกับการผ่าตัดเปลี่ยนทางไหลปัสสาวะอีกด้วยเช่น the Functional Assessment of Cancer Therapy Bladder Cancer subscale (FACT-BL) และ the European Organisation for Research and Treatment of Cancer Quality of Life Bladder Module (EORTC QLQ-BLM30)[147,148] แต่เครื่องมือที่ได้กล่าวมานี้ก็มีข้อจำกัดเมื่อจะนำมาใช้เปรียบเทียบระหว่างการผ่าตัดเปลี่ยนทางไหลปัสสาวะประเภทกลั้นได้กับการผ่าตัดสร้างรางนำปัสสาวะออกทางผิวหนังเนื่องจากการถ่วงน้ำหนักความเที่ยงตรงเกี่ยวกับอาการนั้นจะได้จำเพาะต่อการผ่าตัดเปลี่ยนทางไหลปัสสาวะเพียงประเภทเดียวเท่านั้น[149] เครื่องมือเกี่ยวกับการผ่าตัดสร้างกระเพาะปัสสาวะใหม่จาก HRQoL จำนวน 23 ข้อได้ถูกนำมาใช้สำหรับผู้ป่วยซึ่งได้รับการผ่าตัดประเภทดังกล่าวและมีชื่อเฉพาะว่า IONB-PRO[150] ซึ่งก็ยังมีทั้งข้อดีและข้อเสียโดยเฉพาะอย่างยิ่งเมื่อนำไปใช้ในกลุ่มเฉพาะต่างๆ

Ghosh และคณะในปี ค.ศ. 2016 ได้ทำการศึกษาทบทวนการศึกษาอื่นอย่างเป็นระบบผลที่ได้ออกมาคือดูเหมือนว่าการผ่าตัดสร้างกระเพาะปัสสาวะใหม่จาก ileum จะได้รับคะแนนเกี่ยวกับคุณภาพชีวิตที่ค่อนข้างสูงและยังมีอีกการศึกษาซึ่งได้รับการทำให้เที่ยงตรงเกี่ยวกับคุณภาพชีวิตก็บ่งว่าการผ่าตัดสร้างกระเพาะปัสสาวะใหม่ให้ผลดังกล่าวดีเช่นกัน[151]

โดยสรุปแล้วยังไม่มีข้อมูลที่ชัดเจนว่าคุณภาพชีวิตโดยรวมของผู้ป่วยซึ่งได้รับการผ่าตัดสร้างกระเพาะปัสสาวะใหม่จะดีกว่าการผ่าตัดประเภทอื่น และผู้ป่วยทุกรายจำเป็นจะต้องทำการปรับตัวสำหรับชีวิตใหม่หลังการผ่าตัดเปลี่ยนทางไหลปัสสาวะ คงต้องรอผลจากการศึกษาประเภทก้าวหน้าในรูปแบบสุ่มผู้ป่วยต่อไปเพื่อสรุปเกี่ยวกับผลนี้

สรุป

การผ่าตัดสร้างกระเพาะปัสสาวะใหม่เป็นการผ่าตัดอีกประเภทที่ท้าทายความสามารถของศัลยแพทย์ระบบปัสสาวะ การเลือกผู้ป่วยที่เหมาะสม ความพร้อมของศัลยแพทย์และประสบการณ์ อีกทั้งทีมงานย่อมส่งผลที่ดีต่อการผ่าตัด แต่ที่สำคัญอีกข้อที่ไม่ควรละเลยไปคือ ความปรารถนาของผู้ป่วยเกี่ยวกับการเปลี่ยนทางไหลปัสสาวะหลังการผ่าตัดนำกระเพาะปัสสาวะออก ซึ่งแน่นอนว่าคงจะไม่ได้เหมือนกันทุกราย และการตัดสินใจของผู้ป่วยเป็นสิ่งสำคัญและควรเป็นที่ยอมรับอันดับแรกสำหรับการเลือกรูปแบบการผ่าตัดต่างๆ ซึ่งศัลยแพทย์ระบบปัสสาวะสามารถช่วยเหลือในส่วนนี้ได้ทั้งในส่วนของการให้ข้อมูลที่ถูกต้อง เป็นกลางและชัดเจนกับผู้ป่วย การติดตามการรักษาก็เป็นสิ่งที่สำคัญไม่ยิ่งหย่อนไปกว่าการผ่าตัด การติดตามผู้ป่วยในทุกระยะมีความสำคัญและมีเป้าประสงค์ของการดูแลที่แตกต่าง ซึ่งถ้าทำดีย่อมส่งผลที่ดีกับผู้ป่วยมะเร็งกระเพาะปัสสาวะเป็นอย่างมากทีเดียว

เอกสารอ้างอิง

1. imon J: Ectopia vesicae (absence of the anterior walls of the bladder and pubic abdominal parietes); operation for directing the orifices of the ureters into the rectum; temporary success; subsequent death; autopsy. Lancet 1853;2: 568-?.
2. Wear JB Jr, Barquin OP: Ureterosigmoidostomy: long-term results, Urology 1(3);1973:192-200.
3. Amini E, Djaladat H. Long-term complications of urinary diversion.In: Daneshmand S, editor.Urinary diversion. Cham. 1st edition:Springer International;2017.p.?.
4. Morales P, Golimbu M: Colonic urinary diversion: 10 years of experience. J Urol 1975;113(3):302-7.
5. Kock NG, Nilson AE, Nilsson LO, et al. Urinary diversion via a continent ileal reservoir: clinical results in 12 patients. J Urol 1982;128(3):469-75.
6. Skinner DG, Lieskovsky G, Boyd SD: Continuing experience with the continent ileal reservoir (Kock pouch) as an alternative to cutaneous urinary diversion: an update after 250 cases. J Urol;1987; 137(6):1140-45.
7. Rowland RG: Complications of continent cutaneous reservoirs and neobladders series using contemporary techniques. AUA update series 1995;1:201-15.

8. Tizzoni G, Poggi A: Die Wiederherstellung der Harnblase: Experimentelle untersuchungen, zentralbl chir 1888;15: 921-4.

9. Lemoine G: Creation d'une vessie nouvelle par un procédé personnel après cystectomie totale pour cancer. J Urol Medicale Chir 1913;4:367-?.

10. Lilien OM, Camey M: 25-year experience with replacement of the human bladder (Camey procedure). J Urol;1984:132(5):886-91.

11. Camey M. Detubularized U-shaped cystoplasty (Camey II). Curr Surg Tech Urol 1990;3(1):110-14.

12. Hautmann RE, Egghart G, Frohneberg D, et al. The ileal neobladder. J Urol 1988;139(1):39-42.

13. Skinner DG, Boyd SD, Lieskovsky G, et al. Lower urinary tract reconstruction following cystectomy: experience and results in 126 patients using the Kock ileal reservoir with bilateral ureteroileal urethrostomy. J Urol 1991;146(3): 756-60.

14. Studer UE, Ackermann D, Casanova GA, et al: Three years' experience with an ileal low pressure bladder substitute. Br J Urol 1989;63(1):43-52.

15. Abol-Enein H, Ghoneim MA.Optimization of uretero-intestinal anastomosis in urinary diversion: an experimental study in dogs. III. a new antireflux technique for uretero-ileal anastomosis: a serous-lined extramural tunnel. Urol Res 1993;21:135-?.

16. Stein JP, Lieskovsky G, Ginsberg DA, et al. The T pouch: an orthotopic ileal neobladder incorporating a serosal lined ileal antireflux technique. J Urol 1998;159(6):1836-42.

17. Simone G, Papalia R, Misuraca L, et al. Robotic intracorporeal padua ileal bladder: surgical technique, perioperative, oncologic and functional outcomes. Eur Urol 2018;73(6):934-40.

18. Hauri D.Can gastric pouch as orthotopic bladder replacement be used in adults?. J Urol 1998;156(3):931-5.

19. Månsson W, Colleen S. Experience with a detubularized right colonic segment for bladder replacement. Scand J Urol Nephrol 1990;24(1):53-6.

20. Reddy PK, Lange PH. Bladder replacement with sigmoid colon after radical cystoprostatectomy. Urology 1987;29(4): 368-71.

21. Borirakchanyavat S, Aboseif SR, Carroll PR, et al. Continence mechanism of the isolated female urethra: an anatomical study of the intrapelvic somatic nerves. J Urol 1997;158(3):822-6.

22. Stein JP, Esrig D, Freeman JA, et al. Prospective pathologic analysis of female cystectomy specimens: risk factors for orthotopic diversion in women. Urology 1998;51(6):951-5.

23. Hautmann RE, Abol-Enein H, Lee CT, et al. Urinary diversion: how experts divert. Urology 2015; 85(1):233-8.

24. Kim SP, Shah ND, Weight CJ, et al. Population-based trends in urinary diversion among patients undergoing radical cystectomy for bladder cancer. BJU Int 2013;112(4):478-84.

25. Lowrance WT, Rumohr JA, Clark PE, et al. Urinary diversion trends at a high volume, single American tertiary care center. J Urol 2009;182(5):2369-74.

26. Bachour K, Faiena I, Salmasi A, et al. Trends in urinary diversion after radical cystectomy for urothelial carcinoma. World J Urol 2018;36(3):409-16.

27. Hautmann RE, Abol-Enein H, Davidsson T, et al: International consultation on urologic disease–european association of urology consultation on bladder cancer 2012. Eur Urol 2013;63(1):67-80.

28. Chang SS, Smith JA Jr, Herrell SD, et al. Assessing urinary diversion experience in urologic residency programs—are we adequately training the next generation? J Urol 2006;176(2):691-3.

29. Barbieri CE, Lee B, Cookson MS, et al. Association of procedure volume with radical cystectomy outcomes in a nationwide database. J Urol 2007;178(4 Pt 1):1418-21.

30. Skinner EC.Choosing the right urinary diversion: patient's choice or surgeon's inclination? Urol Oncol 2011;29(5): 473-5.

31. Hautmann RE, de Petriconi RC, Volkmer BG.Lessons learned from 1000 neobladders: the 90-day complication rate. J Urol 2010;184(3):990-4.

32. Ashley MS, Daneshmand S.Factors influencing the choice of urinary diversion in patients undergoing radical cystectomy. BJU Int 2010;106(5):654-7.

33. Schmid M, Rink M, Traumann M, et al. Evidence from the "Prospective multicenter radical cystectomy series 2011" study: how are preoperative patient characteristics associated with urinary diversion type after radical cystectomy for bladder cancer? Ann Surg Oncol 2015;22(3):1032-42.

34. Chang SS, Bochner BH, Chou R, et al. Treatment of non-metastatic muscle-invasive bladder cancer: AUA/ASCO/ASTRO/SUO Guideline. J Urol 2017;198(3):552-9.

35. Hinman F.Selection of intestinal segments for bladder substitution: physical and physiological characteristics. J Urol 1988;139(3):519-23.

36. Studer UE, Burckard FC, Schumacher M, et al. Twenty years' experience with an ileal orthotopic low pressure bladder substitute lessons to be learned. J Urol 2006;176(1):161-6.

37. Moschini M, Soria F, Susani M, et al. Impact of the level of urothelial carcinoma involvement of the prostate on survival after radical cystectomy. Bladder Cancer 2017;3(3):161-9.

38. Stein JP, Clark P, Miranda G, et al. Urethral tumor recurrence following cystectomy and urinary diversion: clinical and pathological characteristics in 768 male patients. J Urol 2005;173(4):1163-8.

39. Djaladat H, Mitra AP, Miranda G, et al. Radical cystectomy and orthotopic urinary diversion in male patients with pT4a urothelial carcinoma: oncological outcomes. Int J Urol 2013;20(12):1229-33.

40. Tobisu K, Tanaka Y, Mizutani T, et al. Transitional cell carcinoma of the urethra in men following cystectomy for bladder cancer: multivariate analysis for risk factors. J Urol 1991;146(6):1551-3.

41. Fahmy O, Khairul-Asri MG, Schubert T, et al. Urethral recurrence after radical cystectomy for urothelial carcinoma: a systematic review and meta-analysis. Urol Oncol 2018; 36(2):54-9.

42. Lerner SP, Shen S. Pathologic assessment and clinical significance of prostatic involvement by transitional cell carcinoma and prostate cancer. Urol Oncol 2008;26(5):481-5.

43. Stein JP, Stenzl A, Esrig D, et al. Lower urinary tract reconstruction following cystectomy in women using the Kock ileal reservoir with bilateral ureteroileal urethrostomy: initial clinical experience. J Urol 1994;152(5 Pt 1):1404-8.

44. Stein JP, Ginsberg DA, Skinner DG. Indications and technique of the orthotopic T-pouch ileal neobladder. Urol Clin North Am 2002;29:725-34.

45. Ali-El-Dein B.Oncological outcome after radical cystectomy and orthotopic bladder substitution in women. Eur J Surg Oncol 2009;35(3):320-5.

46. Daneshmand S, Bartsch G. Improving selection of appropriate urinary diversion following radical cystectomy for bladder cancer. Expert Rev Anticancer Ther 2011;11(6):941-8.

47. Sogni F, Brausi M, Frea B, et al. Morbidity and quality of life in elderly patients receiving ileal conduit or orthotopic neobladder after radical cystectomy for invasive bladder cancer. Urology 2008;71:919-23.

48. Steven K, Poulsen AL. The orthotopic Kock ileal neobladder: functional results, urodynamic features, complications and survival in 166 men. J Urol 2000;164(2):288-95.

49. Skinner EC. Treatment of muscle-invasive bladder cancer in older patients. Am Soc Clin Oncol Educ Book 2016;35: e228-e233.

50. Winters B, Cai J, Daneshmand S. Short-term change in renal function in patients undergoing continent versus non-continent urinary diversions. UroToday Int J 2013;6(2):20-?.

51. Skinner EC, Fairey AS, Groshen S, et al. Randomized trial of Studer pouch versus T-pouch orthotopic ileal neobladder in bladder cancer patients. J Urol 2015;194(3):433-40.

52. Eisenberg MS, Thommpson RH, Frank I, et al. Long-term renal function outcomes after radical cystectomy. J Urol 2014;191(3):619-25.

53. Simma-Chiang V, Ginsberg DA, Teruya KK, et al. Outcomes of artificial urinary sphincter placement in men after radical cystectomy and orthotopic urinary diversions for the treatment of stress urinary incontinence: the University of Southern California experience. Urology 2012;69(6):1397-401.

54. Lee CT, Hafez KS, Sheffield JH, et al. Orthotopic bladder substitution in women: nontraditional applications. J Urol 2004;171(4):1585-8.

55. Abbas F, Biyabani SR, Talati J. Orthotopic bladder replacement to the urethra following salvage radical cystoprostatectomy in men with failed radiation therapy. Tech Urol 2001;7:20-6.

56. Huang EY, Skinner EC, Boyd SD, et al. Radical cystectomy with orthotopic neobladder reconstruction following prior radical prostatectomy. World J Urol 2012;30(6):741-5.

57. Strasser H, Bartsch G. Anatomy and innervation of the rhabdosphincter of the male urethra. Semin Urol Oncol 2000;18(1):2-8.

58. Grossfeld GD, Stein JP, Bennett J, et al. Lower urinary tract reconstruction in the female using the Kock ileal reservoir with bilateral ureteroileal urethrostomy: update of continence results and fluorourodynamic findings. Urology 1996;48(3):383-8.

59. Hinata N, Murakami G, Abe S, et al. Detailed histological investigation of the female urethra: application to radical cystectomy. J Urol 2012;187(2):451-6.

60. Stein JP, Quek ML, Skinner DG. Contemporary surgical techniques for continent urinary diversion. Atlas Urol Clin North Am 2001;9(2):147-73.

61. Bauer RM, Herrmann K, Karl A, et al. Real-time MRI of continent and stress incontinent male patients after orthotopic ileal neobladder. Urol Int 2011;87(3):325-9.

62. Turner WH, Danuser H, Moehrle K, et al. The effect of nerve sparing cystectomy technique on postoperative continence after orthotopic bladder substitution. J Urol1 997;158(6):2118-22.

63. Stein JP, Skinner DG. Surgical atlas, radical cystectomy. BJU Int 2004;84(1):197-221.

64. Ali-El-Dein B, Mosbah A, Osman Y, et al. Preservation of the internal genital organs during radical cystectomy in selected women with bladder cancer: a report on 15 cases with long-term follow-up. Eur J Surg Oncol 2013;39(4): 358-64.

65. Gross T, Meierhans Ruf SD, et al. Orthotopic ileal bladder substitution in women: factors influencing urinary incontinence and hypercontinence. Eur Urol 2015;68(4):664-71.

66. Ali-El-Dein B, Gomha M, Ghoneim MA. Critical evaluation of the problem of chronic urinary retention after orthotopic bladder substitution in women. J Urol 2002;168:587-?.

67. Skinner EC, Comiter CV: Editorial. Can we improve on neobladder function in women? Eur Urol 2015;68(4):672-3.

68. Lee KS, Montie JE, Dunn RL, et al. Hautmann and Studer orthotopic neobladders: a contemporary experience. J Urol 2003;169(6):2188-91.

69. Hohenfellner M, Bürger R, Schad H, et al. Reservoir characteristics of Mainz pouch studied in animal model. Osmolality of filling solution and effect of oxybutynin. Urology 1993;42(6):741-6.

70. Chen Z, Lu G, Li X, et al. Better compliance contributes to better nocturnal continence with orthotopic ileal neobladder than ileocolonic neobladder after radical cystectomy for bladder cancer. Urology 2009;73(4):838-43.

71. Santucci RA, Park CH, Mayo ME, et al. Continence and urodynamic parameters of continent urinary reservoirs: comparison of gastric, ileal, ileocolic, right colon and sigmoid segments. Urology 1999;54(2):252-7.

72. Mills RD, Studer UE. Metabolic consequences of continent urinary diversion. J Urol 1999;161(4):1057-66.

73. Lay FD, Triche TJ Jr, Tsai YC, et al. Reprogramming of the human intestinal epigenome by surgical tissue transposition. Genome Res 2014;24(4):545-53.

74. Lin DW, Santucci RA, Mayo ME, et al. Urodynamic evaluation and long-term results of the orthotopic gastric neobladder in men. J Urol 2000;164(2):356-9.

75. Lockhart JL, Davies R, Cox C, et al. The gastroileoileal pouch: an alternative continent urinary reservoir for patients with short bowel, acidosis and/or extensive pelvic radiation. J Urol 1993;150(1):46-50.

76. Clarke BG, Leadbetter WF. Ureterosigmoidostomy: collective review of results in 2897 cases. J Urol 1955;73(6): 999-1008.

77. Middleton AN Jr, Hendren W. Ileal conduit in children at the Massachusetts general hospital from 1955 to 1970. J Urol 1976;115(5):591-5.

78. Madersbacher S, Mohrle K, Burkhard F, et al. Long-term voiding pattern of patients with ileal orthotopic bladder substitutes. J Urol 2002;167(5):2052-7.

79. Stein JP, Freeman JA, Esrig D, et al. Complications of the afferent antireflux valve mechanism in the Kock ileal reservoir. J Urol 1996;155(5):1579-84.

80. Arai Y, Kawakita M, Terachi T, et al. Long term follow-up of the Kock pouch and Indiana pouch procedures. J Urol 1993;150:51-5.

81. Pantuck AJ, Han KR, Perrotti M, et al. Ureteroenteric anastomosis in continent urinary diversion: long-term results and complications of direct versus nonrefluxing techniques. J Urol 2000;163(2):450-5.

82. Shah SH, Movassaghi K, Skinner D, et al. Ureteroenteric strictures after open radical cystectomy and urinary diversion: the university of southern California experience. Urology 2015;86(1):87-91.

83. Stein JP, Skinner DG: Surgical atlas. The orthotopic T-pouch ileal neobladder. BJU Int 2006;98(2):469-82.

84. Stein JP, Dunn MD, Quek ML, et al. The orthotopic T pouch ileal neobladder: experience with 209 patients. J Urol 2004;172(2):584-7.

85. Cui HW, Turney BW, Griffiths J. The preoperative assessment and optimization of patients undergoing major urological surgery. Curr Urol Rep 2017;18(7):54-?.

86. Mattei A, Birkhaeuser FD, Baermann C, et al. To stent or not to stent perioperatively the ureteroileal anastomosis of ileal orthotopic bladder substitutes and ileal conduits? Results of a prospective randomized trial. J Urol 2008;179(2): 582-6.

87. Daneshmand S, Ahmadi H, Schuckman AK, et al. Enhanced recovery protocol after radical cystectomy for bladder cancer. J Urol 2014;192(1):50-5.

88. Sultan S, Coles B, Dahm P. Alvimopan for recovery of bowel function after radical cystectomy. Cochrane Database Syst Rev 2017;5:CD012111.

89. Suriano F, Daneshmand S, Buscarini M. The use of nonabsorbable staples for urinary diversion: a step in the wrong direction. Urol Int 2013;90(2):125-9.

90. Hugen CM, Daneshmand S. Orthotopic urinary diversion in the elderly. World J Urol 2016;34(1):13-8.

91. Le Duc A, Camey M, Teillac P. An original antireflux ureteroileal implantation technique: long-term followup. J Urol 1987;137(6):1156-8.

92. Barre PH, Herve JM, Botto H, et al. Update on the Camey II procedure. World J Urol 1996;14(1):27-8.

93. Muto G, Collura D, Simone G, et al. Stapled orthotopic ileal neobladder after radical cystectomy for bladder cancer: functional results and complications over a 20-year period. Eur J Surg Oncol 2016; 42(3):412-8.

94. Elmajian DA, Stein JP, Esrig D, et al. The Kock ileal neobladder: updated experience in 295 male patients. J Urol 1996;156(3):920-5.

95. Abol-Enein H, Ghoneim MA. Functional results of orthotopic ileal neobladder with serous-lined extramural ureteral reimplantation: experience with 450 patients. J Urol 2001;165:1427-?.

96. Papadopoulos I, Jacobsen KW. Experiences with the entero-ureteral anastomosis via the extramural serous-lined tunnel: procedure of Abol-Enein. Urology 2001;57(2):234-8.

97. Hautmann RE, de Petriconi RC, Volkmer BG. 25 years of experience with 1000 neobladders: long-term complications. J Urol 201?;185(6):2207-12.

98. Hautmann RE, de Petriconi R, Kahlmeyer A, et al. Preoperatively dilated ureters are a specific risk factor for the development of ureterenteric strictures after open radical cystectomy and ileal neobladder. J Urol 2017;198(5): 1098-106.

99. Hollowell CM, Christiano AP, Steinberg GD. Technique of Hautmann ileal neobladder with chimney modification: interim results in 50 patients. J Urol 2000;163(1):47-50.

100. Furrer MA, Roth B, Kiss B, et al. Patients with an orthotopic low pressure bladder substitute enjoy long-term good function. J Urol 2016;196(4):1172-80.

101. Khafagy M, Shaheed FA, Moneim TA. Ileocaecal vs ileal neobladder after radical cystectomy in patients with bladder cancer: a comparative study. BJU Int 2006;97(4):799-804.

102. Eisenberger CF, Schoenberg M, Fitter D, et al. Orthotopic ileocolic neobladder reconstruction following radical cystectomy: history, technique and results of the Johns Hopkins experience, 1986-1998. Urol Clin North Am 1999; 26(1):149-56.

103. Goldwasser B, Barrett DM, Benson RC Jr. Bladder replacement with use of a detubularized right colonic segment: preliminary report of a new technique. Mayo Clin Proc 1986;61(8):615-21.

104. Reddy PK, Lange PH. Bladder replacement with sigmoid colon after radical cystoprostatectomy. Urology 1987; 29(4):368-71.

105. Gill IS, Kaouk JH, Meraney AM, et al. Laparoscopic radical cystectomy and continent orthotopic ileal neobladder performed completely intracorporeally: the initial experience. J Urol 2002;168(1):13-8.

106. Haber GP, Crouzet S, Gill IS. Laparoscopic and robotic assisted radical cystectomy for bladder cancer: a critical analysis. Eur Urol 2008;54(1):54-62.

107. Pruthi RS, Wallen EM. Is robotic radical cystectomy an appropriate treatment for bladder cancer? Short-term oncologic and clinical follow-up in 50 consecutive patients. Urology 2008;72(3):617-20.

108. Nix J, Smith A, Kurpad R, et al. Prospective randomized controlled trial of robotic versus open radical cystectomy for bladder cancer: perioperative and pathologic results. Eur Urol 2010;57(2):196-201.

109. Parekh DJ, Messer J, Fitzgerald J, et al. Perioperative outcomes and oncologic efficacy from a pilot prospective randomized clinical trial of open versus robotic assisted radical cystectomy. J Urol 2013;189(2):474-9.

110. Bochner BH, Dalbagni G, Sigberg DD, et al. Comparing open radical cystectomy and robot-assisted laparoscopic radical cystectomy: a randomized clinical trial. Eur Urol 2015;67(6):1042-50.

111. Hussein AA, May PR, Jing Z, et al. Outcomes of intracorporeal urinary diversion after robotic assisted radical cystectomy: results from the International Robotic Cystectomy Consortium. J Urol 2018; 199(5):1302-11.

112. Bazargani ST, Djaladat H, Ahmadi H, et al. Gastrointestinal complications following radical cystectomy using enhanced recovery protocol. Eur Urol Focus 2018;4(6):889-94.

113. Parekh DJ, Gilbert WB, Kock MO, et al. Continent urinary reconstruction versus ileal conduit: a contemporary single-institution comparison of perioperative morbidity and mortality. Urology 2000; 55(6):852-5.

114. Suriano F, Gallucci M, Flammia GP, et al. Bacteriuria in patients with an orthotopic ileal neobladder: urinary tract infection or asymptomatic bacteriuria? BJU Int 2008;101(12):1576-9.

115. Al Hussein Al Awamlh B, Wang LC, Nguyen DP, et al. Is continent cutaneous urinary diversion a suitable alternative to orthotopic bladder substitute and ileal conduit after cystectomy? BJU Int 2015;116(5):805-14.

116. McDougal WS. Bladder reconstruction following cystectomy by uretero-ileo-colourethrostomy. J Urol 1986;135(4): 698-701.

117. Månsson W, Bakke A, Bergman B, et al. Perforation of continent urinary reservoirs. Scandinavian experience. Scand J Urol Nephrol 1997;31(6):529-32.

118. Dunn MD, Kalisvaart M, Stein JP, et al. Endoscopic incision of stenotic afferent antireflux valves in continent urinary diversions: rate of recurrent stenosis and comparison of treatment modalities. J Urol 2007;177:187-?.

119. Schondorf D, Meierhans-Ruf S, Kiss B, et al. Ureteroileal strictures after urinary diversion with an ileal segment—is there a place for endourological treat-ment at all? J Urol 2013;190(2):585-90.

120. Barbalat Y, Morales D, Weiss RE. Contemporary use of titanium staples for orthotopic urinary diversion. Urology 2012;80(6):1176-80.

121. Rosenberg S, Miranda G, Ginsberg DA. Neobladder-vaginal fistula: the University of Southern California Experience. Neurourol Urodyn 2018;37(4):1380-5.

122. Ali-El-Dein B, Shaaban AA, Abu-Eideh RH, et al. Surgical complications following radical cystectomy and orthotopic neobladder in women. J Urol 2008;180:206-10.

123. Clifford TG, Shah SH, Bazargani ST, et al. Prospective evaluation of continence following radical cystectomy and orthotopic urinary diversion using a validated questionnaire. J Urol 2016;196(6):1685-91.

124. Furrer MA, Studer UE, Gross T, et al. Nerve-sparing radical cystectomy has a beneficial impact on urinary continence after orthotopic bladder substitution, which becomes even more apparent over time. BJU Int 2018;121(6):935-44.

125. Ahmadi H, Skinner EC, Simma-Chiang V, et al. Urinary functional outcome following radical cystoprostatectomy and ileal neobladder reconstruction in male patients. J Urol 2013;189(5):1782-8.

126. Steers WD. Voiding dysfunction in the orthotopic neobladder. World J Urol 2000;18(5):330-7.

127. Hugonnet CL, Danuser H, Springer JP, et al. Decreased sensitivity in the membranous urethra after orthotopic ileal bladder substitute. J Urol 1999;161(2):418-21.

128. El-Bahnasawy MS, Osman Y, Gomha MA, et al. Nocturnal enuresis in men with an orthotopic ileal reservoir: urodynamic evaluation. J Urol 2000;164(1):10-3.

129. Granberg CF, Boorjian SA, Crispen PL, et al. Functional and oncological outcomes after orthotopic neobladder reconstruction in women. BJU Int 2008;102(11):1551-5.

130. Anderson CB, Cookson MS, Chang SS, et al. Voiding function in women with orthotopic neobladder urinary diversion, J Urol 2012;188(1):200-4.

131. El-Bahnasawy MS, Osman Y, El-Hefnawy A, et al. Radical cystectomy and urinary diversion in women: impact on sexual function. Scand J Urol Nephrol 2011;45(5):332-8.

132. Bartsch G, Daneshmand S, Skinner EC, et al. Urinary functional outcomes in female neobladder patients. World J Urol 2014;32(1):221-8.

133. Johnson EV, Kirages D. Pelvic floor rehabilitation for orthotopic diversion. In: Daneshmand S, editor. Urinary diversion.1st edition. Switzerland:Springer International;2017.

134. Tchetgen MB, Sanda MG, Montie JE, et al. Collagen injection for the treatment of incontinence after cystectomy and orthotopic neobladder reconstruction in women. J Urol 2000;163(1):212-4.

135. Wilson S, Quek ML, Ginsberg DT. Transurethral injection of bulking agents for stress urinary incontinence following orthotopic neobladder reconstruction in women. J Urol 2004;172(1):244-6.

136. Quek ML, Ginsberg DA, Wilson S, et al. Pubovaginal slings for stress urinary incontinence following radical cystectomy and orthotopic neobladder reconstruction in women. J Urol 2004;172(1):219-21.

137. Ji H, Pan J, Shen W, et al. Identification and management of emptying failure in male patients with orthotopic neobladders after radical cystectomy for bladder cancer. Urology 2010;76(3):644-8.

138. Thurairaja R, Studer UE. How to avoid intermittent catheterization in men with ileal bladder substitution. J Urol 2008;180(6):2301-2.

139. Fairey A, Skinner DG, Groshen S, et al. Effect of Studer pouch versus T-pouch orthotopic ileal bladder substitution on late complications and surgical re-intervention in bladder cancer patients undergoing radical cystectomy: secondary analyses from the USC-STAR randomized trial. J Urol 2013;189(supp4):e579-e80.

140. Stenzl A, Höltl L. Orthotopic bladder reconstruction in women—what we have learned over the past decade. Crit Rev Oncol Hematol 2003;47(2):147-54.

141. Månsson A, Johnson G, Månsson W. Quality of life after cystectomy. Comparison between patients with conduit and those with continent caecal reservoir urinary diversion. Br J Urol 1988;62(3):240-5.

142. Månsson A, Henningsohn L, Steineck G, et al. Neutral third party versus treating institution for evaluating quality of life after radical cystectomy. Eur Urol 2004;46(2):195-9.

143. Palapattu GS, Haisfield-Wolfe ME, Walker JM, et al. Assessment of perioperative psychological distress in patients undergoing radical cystectomy for bladder cancer. J Urol 2004;172(5 Pt 1):1814-7.

144. Shim B, Kim KH, Yoon H, et al. Body image following radical cystectomy and ileal neobladder or conduit in Korean patients. Korean J Urol 2014;55(3):161-6.

145. Gerharz EW. Is there any evidence that one continent diversion is any better than any other or than ileal conduit? Curr Opin Urol 2007;17(6):402-7.

146. Gerharz EW, Månsson A, Hunt S, et al. Quality of life after cystectomy and urinary diversion: an evidence based analysis. J Urol 2005;174(5):1729-36.

147. Gilbert SM, Wood DP, Dunn RL, et al. Measuring health-related quality of life outcomes in bladder cancer patients using the Bladder Cancer Index (BCI). Cancer 2007;109(9):1756-62.

148. Leone A, Gilbert SM. Urinary diversion and health-related quality of life. In: Daneshmand S, editor: Urinary diversion. 1st edition.Switzerland: Springer International;2017.

149. Gellhaus PT, Cary C, Kaimakliotis HZ, et al. Long term health related quality of life outcomes following radical cystectomy. Urology 2017;106:82-6.

150. Siracusano S, Niero M, Lonardi C, et al. Development of a questionnaire specifically for patients with Ileal Orthotopic Neobladder (IONB). Health Qual Life Outcomes 2014;12:135-?.

151. Cerruto MA, Elia CD, Siracusano S, et al. Systematic review and meta-analysis of non RTCs on health related quality of life after radical cystectomy using validated questionnaires: better results with orthotopic neobladder versus ileal conduit. Eur J Surg Oncol 2016;42(3):343-60.

บทที่ 8

ที่กักเก็บน้ำปัสสาวะร่วมกับทางสวนผ่านทางผิวหนัง

Continent Pouch with Cutaneous Stoma

กิตติพงษ์ พินธุโสภณ

กระเพาะปัสสาวะมีหน้าที่หลักอยู่ 2 หน้าที่ ได้แก่การกักเก็บปัสสาวะ และการขับถ่ายปัสสาวะ ทั้ง 2 หน้าที่นั้นควรได้รับการประเมินและให้ความสำคัญไม่ยิ่งหย่อนไปกว่ากัน เนื่องจากถ้าไม่สามารถกักเก็บน้ำปัสสาวะได้แล้วก็จะไม่มีน้ำปัสสาวะให้ขับถ่ายปัสสาวะ หรือถ้าการขับถ่ายปัสสาวะผิดปกติไปก็จะทำให้การกักเก็บมีปัญหาไปด้วยเช่นกัน การกักเก็บปัสสาวะที่ดีกระเพาะปัสสาวะต้องมีการขยายตัวรองรับน้ำปัสสาวะที่ลงมาจากไตอย่างต่อเนื่อง หูรูดที่ทำหน้าที่ปกติจะช่วยให้ไม่มีการรั่วของน้ำปัสสาวะออกทางท่อปัสสาวะ โดยความดันในกระเพาะปัสสาวะต้องไม่เพิ่มหรือเข้าใกล้ศูนย์ตลอดเวลาจนกว่าจะถึงปริมาตรที่กระเพาะปัสสาวะจะสามารถกักเก็บได้ ความดันในกระเพาะปัสสาวะจึงเพิ่มและเข้าสู่ขั้นตอนของการขับถ่ายปัสสาวะต่อไป

ในกรณีที่กระเพาะปัสสาวะไม่สามารถขยายตัวเพื่อกักเก็บน้ำปัสสาวะได้ หรือมีขนาดเล็ก หรือมีความดันที่สูงขึ้นอย่างต่อเนื่องก่อนที่จะถึงปริมาตรที่ควรเป็น และการรักษาโดยวิธีใช้ยาไม่ได้ผล การผ่าตัดเพิ่มขนาดของกระเพาะปัสสาวะ หรือที่เราเรียกว่า bladder augmentation ก็มีความจำเป็นเพื่อที่กระเพาะปัสสาวะจะมีความสามารถกักเก็บน้ำปัสสาวะได้ในปริมาณที่เราต้องการโดยไม่มีผลกระทบย้อนกลับไปที่ไต

ในกรณีที่หูรูดท่อปัสสาวะไม่สามารถป้องกันการรั่วของน้ำปัสสาวะได้ ก็มีการใช้ยาหรือผ่าตัดเพื่อช่วยให้สามารถป้องกันการรั่วได้ดีขึ้น แต่ถ้าการผ่าตัดไม่สามารถป้องกันการรั่วของน้ำปัสสาวะและส่งผลต่อคุณภาพชีวิตของผู้ป่วย ก็มีความจำเป็นที่จะต้องเย็บปิดทางออกของท่อปัสสาวะและสร้างทางให้ปัสสาวะออกทางใหม่บริเวณหน้าท้อง (abdominal wall stoma) เพื่อให้สามารถสวนปัสสาวะออกเป็นครั้งๆ ได้ (intermittent catheterization) ซึ่งมีหลายวิธี

ในกรณีที่กระเพาะปัสสาวะเล็กมาก หรือต้องถูกตัดกระเพาะปัสสาวะจากสาเหตุใดก็ตาม เช่น เนื้องอกกระเพาะปัสสาวะ และไม่สามารถใช้ท่อปัสสาวะเดิม หรือไม่ประสงค์จะให้ปัสสาวะออกทางเดิม ก็มีความจำเป็นจะต้องสร้างทางให้ปัสสาวะออกทางหน้าท้อง โดยอาจนำลำไส้บางส่วนมาสร้างเป็นส่วนเชื่อมระหว่างท่อไตสองข้างและออกทางผนังหน้าท้องโดยไม่มีการกักเก็บ (incontinent cutaneous diversion) หรืออาจนำลำไส้มาสร้างเป็นที่กักเก็บน้ำปัสสาวะ (continent pouch) พร้อมกับสร้างทางให้ปัสสาวะออกทางใหม่และสามารถทำการสวนปัสสาวะเป็นครั้งๆ ได้ด้วย (catheterisable stoma)

ทางเบี่ยงน้ำปัสสาวะชนิดกลั้นได้ (Continent urinary diversion)

ในที่นี้ขอกล่าวถึง continent catheterizing pouch เป็นหลัก

หลักการของ reconstruction

- Detubularisation

เป็นคำที่ใช้เรียกการเปิดแบะลำไส้ในด้านตรงข้ามของ mesentery โดยมีจุดประสงค์ดังนี้

1. เพื่อขจัดการบีบรูด (peristalsis) ของลำไส้ ซึ่งถ้าการนำลำไส้มาทำที่กักเก็บน้ำปัสสาวะแล้วยังมีการบีบตัวเป็นระยะต่อเนื่อง จะส่งผลต่อการกักเก็บทำให้มีความดันในที่กักเก็บเพิ่มขึ้นเป็นระยะในช่วงที่ยังไม่ถึงเวลาปัสสาวะหรือเวลาสวน อาจเกิดการรั่วซึมของน้ำปัสสาวะออกมาทางหน้าท้อง หรือท่อปัสสาวะ (ในกรณีให้ปัสสาวะออกทางเดิม) ได้

2. เพื่อให้สามารถนำลำไส้ส่วนนั้นมาพับในรูปแบบต่างๆ ได้ในปริมาตรที่เพิ่มขึ้น

- Maximize radius of reconstructed reservoir

สูตรที่ถือเป็นพื้นฐานและนำมาใช้คำนวณสำหรับการนำลำไส้มาพับเป็นรูปแบบต่างๆ นั้น คือ Laplace's law คือ ความดัน = แรงตึงผิว/รัศมี แรงตึงผิวในที่นี้คือแรงตึงของผนังลำไส้ซึ่งมีการขยายตัวได้จำกัด ดังนั้นรัศมีของที่กักเก็บจึงมีผลอย่างมากต่อการเพิ่มหรือลดความดันในที่กักเก็บน้ำปัสสาวะ และในผนังลำไส้ขนาดเท่ากัน ที่กักเก็บรูปทรงกลมจะช่วยให้รัศมีของที่กักเก็บเพิ่มได้มากที่สุดและทำให้ได้ปริมาตรมากที่สุด กล่าวคือได้ที่เก็บน้ำปัสสาวะในปริมาตรที่ต้องการโดยนำลำไส้มาใช้น้อยที่สุด ซึ่งช่วยลดภาวะแทรกซ้อนจากการดูดซึมหรือขับเกลือแร่และกรดด่างในปัสสาวะ

การพับลำไส้ให้ได้ทรงกลมนั้นทำได้หลายรูปแบบ เช่น Hautmann W pouch หรือรูปตัว M, รูปตัว Z โดยผลที่ได้ใกล้เคียงกัน ผู้พัฒนาการสร้างที่กักเก็บในแต่ละรูปแบบได้แนะนำความยาวที่เหมาะสมของลำไส้ที่จะนำมาใช้ ควรหลีกเลี่ยงการใช้ความยาวของลำไส้ที่มากเกินไปเพื่อเพิ่มขนาดความจุเพราะจะทำให้ที่กักเก็บบีบตัวไล่น้ำปัสสาวะออกได้ไม่ดี มีการคั่งค้างและทำให้มีการติดเชื้อได้

ผู้ป่วยที่เหมาะสม

เนื่องจากการผ่าตัด continent pouch จำเป็นต้องคำนึงถึงปัจจัยหลายด้าน เพื่อให้การผ่าตัดสำเร็จโดยไม่มีภาวะแทรกซ้อนและบรรลุตามเป้าหมายของการผ่าตัดคือมีที่กักเก็บน้ำปัสสาวะและสามารถสวนออกได้เป็นระยะ ผู้สวนหรือตัวผู้ป่วยเองก็ต้องให้ความร่วมมือในการสวนเป็นอย่างดีเพราะถึงแม้จะผ่าตัดได้เป็นผลดีแต่ถ้าผู้ป่วยไม่ร่วมมือในการสวนปัสสาวะหรือสวนได้ไม่เพียงพอ ก็จะมีภาวะแทรกซ้อนในระยะยาวต่างๆ ตามมาอีกหลายประการ ปัจจัยต่างๆ ที่ควรนำมาพิจารณามีดังนี้

- **ผู้ป่วยต้องช่วยเหลือตนเองได้ มีความรับผิดชอบที่ดี** เพราะต้องสวนปัสสาวะได้ด้วยตนเองและมีความสม่ำเสมอในการสวน สามารถทำการล้างมูกได้เองอย่างสม่ำเสมอ สามารถมาโรงพยาบาลเพื่อติดตามการรักษาได้เป็นอย่างดีในระยะยาว จากประสบการณ์ของผู้เขียนพบว่าปัจจัยด้านการศึกษา เศรษฐานะ ความช่วยเหลือในด้านต่างๆ จากบุคคลรอบข้างมีผลอย่างมากที่จะทำให้การสวนปัสสาวะสำเร็จและต่อเนื่อง และความร่วมมืออาจเปลี่ยนไปถ้าปัจจัยต่างๆ ข้างต้นเปลี่ยนไป ปัจจัยนี้จำเป็นต้องได้รับการประเมินร่วมกันทั้งทีมสหสาขาวิชาชีพ ผู้ป่วย และครอบครัว ผู้ป่วยบางประเภทเช่น multiple sclerosis, quadriplegia, mental impairment ถือเป็นผู้ป่วยที่ไม่เหมาะสำหรับการผ่าตัดประเภทนี้

- **การทำงานของไต**

การที่ไตทำงานบกพร่อง จำเป็นต้องได้รับการประเมินก่อนทำการผ่าตัด continent diversion เพราะเกลือแร่ในปัสสาวะเช่น potassium, chloride และ urea จะถูกดูดซึมทางเยื่อบุลำไส้เล็ก และขับ sodium, bicarbonate ซึ่งจะทำให้มีกรดที่ไตต้องขับออกจากร่างกายเพิ่มขึ้น ในผู้ป่วยที่ไตทำงานบกพร่องอาจทำให้เกิดภาวะ hyperchloremic metabolic acidosis, uremia, bone loss และในระยะยาวมีโอกาสที่การทำงานของไตจะลดลง เป็นที่ยอมรับโดยทั่วกันว่า ผู้ป่วยที่มีค่า serum creatinine น้อยกว่า 1.7-2.2 mg/dL หรือ eGFR มากกว่า 35-40 ml/min/1.72 m^2 จึงเหมาะที่จะพิจารณาทำ continent diversion[1]

- **ประวัติเคยได้รับการฉายรังสีในบริเวณอุ้งเชิงกราน**

ผู้ป่วยที่เคยมีประวัติได้รับการฉายรังสีในบริเวณอุ้งเชิงกรานมาก่อน ถือเป็นอีกหนึ่งภาวะที่เจอได้มากขึ้น เนื่องจากการฉายรังสีในปัจจุบันมีการพัฒนาทั้งในแง่เทคนิคเช่นการฝังแร่ในอวัยวะต่างๆ ของอุ้งเชิงกราน เช่น ต่อมลูกหมาก เครื่องฉายรังสีที่มีเทคโนโลยีที่ทันสมัยมากขึ้นและเป็นที่นิยมเพิ่มขึ้น

สำหรับผลต่อการผ่าตัด urinary diversion นั้น ปัจจุบันพบว่าผลกระทบหลักที่น่ากังวล น่าจะเป็นกลุ่ม orthotopic neobladder ในประเด็นของการทำงานของกล้ามเนื้อหูรูดโดยเฉพาะในกลุ่มฝังแร่เนื่องจากในบางรายแร่ที่ฝังอาจไปอยู่ในบริเวณกล้ามเนื้อกระบังลมรอบ external sphincter ทำให้เกิดพังผืดจำนวนมากได้และส่งผลต่อการกลั้นปัสสาวะ

ส่วนผลกระทบต่อ ureteroileal anastomosis[2] และลำไส้ส่วนที่นำมาทำเป็นที่กักเก็บน้ำปัสสาวะพบว่าผลแทรกซ้อนแทบไม่มีความแตกต่างกัน ระหว่างกลุ่มที่มีประวัติได้รับการฉายรังสีในขนาดปกติเพื่อรักษาเนื้องอกใน

อุ้งเชิงกราน กับกลุ่มที่ไม่เคยได้รับการฉายรังสี[3] และบางการศึกษาพบว่าผลแทรกซ้อนหลังผ่าตัดใน urinary diversion แต่ละชนิดไม่มีความแตกต่างกันทางสถิติ[4]

แต่การศึกษาส่วนใหญ่นั้นเน้นความสำคัญของการประเมินเนื้อเยื่อของลำไส้ และท่อไต ในขณะผ่าตัด ก่อนที่จะตัดสินใจดำเนินการต่อ เพื่อเลือกส่วนของลำไส้และนำมาทำที่กักเก็บน้ำปัสสาวะ ซึ่งจำเป็นต้องมีการเลือกผู้ป่วยเช่นกัน

ดังนั้น การผ่าตัด continent catheterizing pouch สามารถทำได้ในผู้ป่วยที่เคยผ่านการฉายรังสีในอุ้งเชิงกราน แต่ควรเลือกผู้ป่วยที่เหมาะสม โดยดูจากลักษณะเนื้อเยื่อที่เกี่ยวข้องทั้งบริเวณผิวหนังที่ทำทางสวน ลำไส้ส่วนที่นำมาทำทางสวน ลำไส้ส่วนที่นำมาทำที่กักเก็บน้ำปัสสาวะ ท่อไตส่วนที่จะมาต่อ ซึ่งควรแนะนำผู้ป่วยไว้ก่อนผ่าตัดถึงความไม่แน่นอนของเนื้อเยื่อที่อาจพบในขณะผ่าตัด

- **ประวัติเคยผ่าตัดลำไส้**

ผู้ป่วยที่เคยผ่าตัดลำไส้มาก่อน ไม่ถือเป็นข้อห้ามในการผ่าตัด continent urinary diversion แต่ควรมีข้อมูลและการประเมินของลำไส้ส่วนที่เหลืออยู่ เพื่อระวังการนำลำไส้มาใช้จนเหลือลำไส้ที่ทำงานได้น้อยเกินไป (short bowel syndrome) และควรทราบถึงตำแหน่งเดิมที่เคยตัดต่อลำไส้ไว้ เพื่อระวังการขาดเลือดของลำไส้ส่วนที่อยู่ระหว่างรอยตัดต่อเดิมและบริเวณที่จะตัดต่อลำไส้ตำแหน่งใหม่

ส่วนตัวอย่างโรคทางลำไส้ที่แนะนำให้หลีกเลี่ยงสำหรับการผ่าตัดประเภทนี้ ได้แก่ inflammatory bowel disease และมะเร็งลำไส้ เป็นต้น[5]

ตัวอย่างของ continent reservoir

- การใช้ทั้งส่วนของลำไส้เล็ก และลำไส้ใหญ่มาทำที่กักเก็บ ที่เป็นที่นิยมได้แก่ Indiana pouch, Mainz pouch
- การใช้เฉพาะส่วนของลำไส้เล็กเพียงอย่างเดียวมาทำที่กักเก็บ และกลไกป้องกันการไหลย้อน มีการพัฒนาในหลายๆ รูปแบบ ทั้งการพับของลำไส้และกลไกป้องกันการรั่วซึม เช่น Kock pouch, T pouch และ W pouch เป็นต้น
- การนำส่วนของกระเพาะอาหารมาทำที่กักเก็บ เรียกตามที่มาของเนื้อเยื่อว่า gastric pouch

การผ่าตัดต่อท่อไตกับลำไส้ (Ureterointestinal anastomosis)

เป็นการต่อท่อไตเข้ากับที่กักเก็บ มีการต่อได้ในหลายรูปแบบ ขึ้นอยู่กับปัจจัยต่างๆ คือ ลำไส้ส่วนที่จะต่อด้วย, จุดประสงค์ในการต่อว่าจะให้ป้องกันการไหลย้อน (nonrefluxing หรือ antirefluxing) หรือไม่จำเป็นต้องมีกลไกดังกล่าว (refluxing), ชนิดของกลไกป้องกันการไหลย้อน และความถนัดของแพทย์ผู้ทำการผ่าตัด โดยได้มีการศึกษาถึงผลที่มีต่อการทำงานของไตในระยะยาวพบว่า ไม่ว่าจะต่อแบบใดหรือ diversion ด้วยวิธีใด การติดตามพบว่าไตมีการทำงานที่ลดลงอย่างมีนัยสำคัญในผู้ป่วยส่วนใหญ่[6] การพัฒนาเทคนิคจึงมุ่งเน้นไปที่การลดปัจจัยต่างๆ ที่มีผลต่อการทำงานของไต

เมื่อกล่าวโดยภาพรวม สำหรับลำไส้เล็ก การต่อแบบ refluxing มีภาวะแทรกซ้อนจากการตีบแคบของบริเวณที่ต่อน้อยกว่าแบบ nonrefluxing จึงเป็นที่นิยมใช้ใน incontinent cutaneous diversion เนื่องจากไม่มีความดันที่จะไหลย้อนกลับเข้าท่อไตอยู่แล้ว ตัวอย่างของเทคนิคที่นิยมใช้ ได้แก่ Bricker technique เป็นการต่อแบบ end to side มีอัตราการตีบตันโดยเฉลี่ยประมาณร้อยละ 6, Wallace technique เป็นการต่อแบบ end to end มีอัตราการตีบตันโดยเฉลี่ยประมาณร้อยละ 3[7-9]

สำหรับการต่อเข้ากับ continent pouch ไม่ว่าจะต่อเข้าลำไส้เล็กหรือลำไส้ใหญ่ ยังมีความกังวลเรื่อง bacterial colonization และการไหลย้อนเข้าท่อไต การติดเชื้อของทางเดินปัสสาวะส่วนบนซึ่งเป็นสาเหตุหนึ่งที่ทำให้การทำงานของไตแย่ลง การต่อแบบ nonrefluxing จึงเป็นที่นิยม เทคนิคการต่อสามารถแบ่งได้ตามตำแหน่งของลำไส้ดังนี้

- การต่อแบบ nonrefluxing เข้ากับลำไส้ใหญ่ เทคนิคส่วนใหญ่ใช้หลักการของ submucosal tunnel ได้แก่ Pagano technique, Strickler technique และ Leadbetter-Clarke technique โดย Pagano technique เป็นวิธีที่มีอุบัติการณ์ของการตีบต่ำที่สุดประมาณร้อยละ 7 และมีอัตราการป้องกันการไหลย้อนที่ดี[10]
- การต่อแบบ nonrefluxing เข้ากับลำไส้เล็ก มีการใช้วิธีป้องกันการไหลย้อนต่างๆ เช่น
    - Submucosal tunnel ได้แก่ Le Duc technique ไม่ได้เป็นการสร้าง tunnel โดยตรง แต่มีการเหลือบางส่วนของท่อไตที่ไม่ได้มีเยื่อบุมาหุ้มให้มีการ epithelialize ถือเป็นวิธีที่มีอุบัติการณ์ของการตีบต่ำสุดในกลุ่มลำไส้เล็ก และมีอัตราการป้องกันการไหลย้อนดีที่สุด
    - Extramural serosal tunnel เป็นการต่อเข้าระหว่าง bowel loop 2 loops โดยมี serosa เป็น tunnel เป็นวิธีที่มีการตีบตันน้อย และอัตราการป้องกันการไหลย้อนที่ดีเช่นกัน

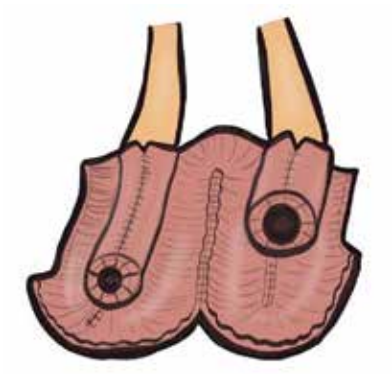

รูปที่ 1 *การต่อ extramural serosal tunnel ของท่อไต 2 ข้าง ซึ่งประยุกต์ได้ดีกับ W pouch*

    - Nipple mechanism ตัวอย่างเทคนิคที่ใช้กลไกนี้เช่น split-nipple technique, ureteral Dipping technique โดยอัตราการตีบตันของวิธีนี้ถือว่าน้อยเช่นกัน

- Intussuscepted ileum เป็นการนำเอาส่วนของ ileum มาทำเป็น valve มีข้อด้อยคือ ต้องใช้ลำไส้เล็กส่วนหนึ่งเพื่อทำกลไกดังกล่าว และ intussusception มีโอกาสที่จะคลายตัวได้ส่งผลต่อการป้องกันการไหลย้อน

ทางสวนปัสสาวะ (Catheterizable stoma)

Catheterizable continence creation การสร้างทางสำหรับสวน นอกจากสร้างทางให้สายสวนผ่านได้ดีแล้ว ยังต้องมีกลไกที่ช่วยป้องกันการรั่วซึมของน้ำปัสสาวะย้อนออกมาที่ผนังหน้าท้อง โดยกลไกที่ใช้เพื่อป้องกันการรั่วซึมได้แก่

1. Ileo-caecal valve ซึ่งเป็นโครงสร้างที่มีอยู่แล้วในลำไส้
2. Intussuscepted nipple โดยนำส่วนของลำไส้เล็กมาทำเป็น nipple valve เป็นเทคนิคที่ต้องใช้ความชำนาญ เนื่องจากมีโอกาสไหลย้อนหรือรั่วซึมได้สูงเมื่อเทียบกับวิธีอื่น
3. Flap valve เป็นการทำ tunnel เพื่อเข้าที่กักเก็บ วิธีที่นิยมทำเช่น submucosal tunnel โดยอาจเข้าบริเวณ taenia ของลำไส้ใหญ่, extramural serosal tunnel ใช้ได้ดีกับลำไส้เล็กที่นำมาทำที่กักเก็บ
4. Hydraulic valve ใช้เทคนิค reverse intussusception ของลำไส้เล็ก วิธีนี้มีปัญหาเรื่องการตีบตันของทางสวน ทำให้ในปัจจุบันไม่เป็นที่นิยมแล้ว

ตัวอย่างการนำ catheterizable stoma มาประยุกต์ใช้

- Indiana pouch เป็นหนึ่งในที่กักเก็บปัสสาวะที่นิยมทำกัน โดยที่กักเก็บสร้างจาก ascending colon ส่วนของ ileum ที่ต่อเนื่องจะถูกใช้ทำทางสวนผ่านผนังหน้าท้องขึ้นมา และ ileo-caecal valve จะช่วยป้องกันไม่ให้ปัสสาวะรั่วซึมออกมาทางหน้าท้อง การป้องกันการรั่วซึมของน้ำปัสสาวะด้วยวิธีนี้ได้ผลดี แต่ก็ส่งผลเสียเนื่องจากการนำ ileo-caecal valve มาใช้อาจทำให้ผู้ป่วยบางรายเกิดถ่ายเหลว หรือเกิด steatorrhea ซึ่งส่วนใหญ่จะค่อยๆ ลดลงไปหรือดีขึ้นจากการใช้ยา แต่จะมีผลมากกับผู้ป่วยที่การทำงานของลำไส้มีปัญหาอยู่แล้วเช่นในผู้ป่วย spina bifida

- Koch pouch (continent ileal reservoir) ใช้ลำไส้ส่วน ileum ทำที่กักเก็บปัสสาวะและสร้างทางสวนผ่านผนังหน้าท้องโดยทำ intussuscepted nipple เพื่อช่วยป้องกันการรั่วซึมของน้ำปัสสาวะออกทางผนังหน้าท้อง แต่วิธีนี้มีข้อเสียที่พบบ่อยคือกลไกการป้องกันการรั่วซึมที่ทำไว้มักได้ผลไม่ดีและต้องการความชำนาญสูง จากข้อเสียดังกล่าวจึงผู้เชี่ยวชาญบางรายเปลี่ยนแปลงเทคนิคการสร้างกลไกป้องกันการรั่วซึมเป็นแบบ flap valve โดยใช้ extra-mural serosal tunnel ขึ้นมาแทน โดยสามารถนำมาประยุกต์ใช้กับที่กักเก็บแบบต่างๆ เช่น T pouch ได้ดี

- การนำไส้ติ่งมาทำทางสวนให้กับที่กักเก็บแบบต่างๆ (Mitrofanoff principle) มีข้อดีคือความสะดวกในการนำมาใช้และการสร้างกลไกเพื่อป้องกันการรั่วซึมทำได้ง่ายและได้ผลดี โดยใช้เทคนิค submucosal tunnel หรือ extramural serosal tunnel ลดปริมาณการใช้ลำไส้เล็กมาร่วมทำกลไกป้องกันการรั่วซึม ปัจจุบันความนิยมเพิ่มขึ้นโดยเฉพาะอย่างยิ่งเมื่อการผ่าตัดโดยวิธี laparoscopic หรือ robotic surgery เข้ามามีบทบาทมากขึ้น มีข้อด้อย

ที่ขนาดของทางสวนมักจำกัดที่ขนาด 12-14 Fr ซึ่งผู้เชี่ยวชาญบางท่านให้ความเห็นว่าการสวนล้างมูกอาจทำได้ไม่ดี และในบางครั้งผู้ป่วยอาจถูกตัดไส้ติ่งไปแล้วหรือไส้ติ่งยาวไม่เพียงพอที่จะถึงผนังหน้าท้อง

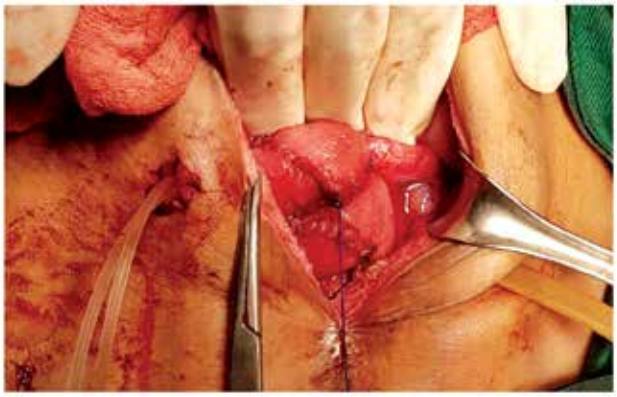

รูปที่ 2.1 และ 2.2 *การผ่าตัดทำ bladder augmentation ด้วย ileum เป็น W configuration, bladder neck closure with Mitrofanoff, ต่อท่อไตเข้าที่กักเก็บผ่าน extramural serosal tunnel, หลังผ่าตัด 3 เดือน capacity 200 มิลลิลิตร*

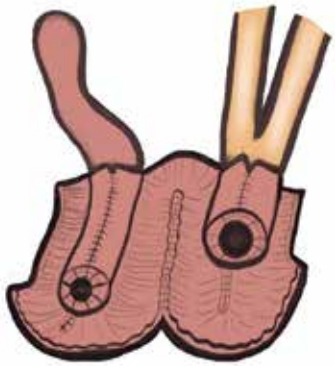

รูปที่ 2.3 *การต่อ Mitrofanoff (ซ้าย) และ ureteroileal anastomosis (ขวา, สีเหลืองแสดงท่อไต 2 ข้าง) ด้วยวิธี extra-mural serosal tunnel ทั้งหมด*

- Ileovesicostomy คือ re-tubularized ileum มีประโยชน์ใช้ในกรณีที่ไส้ติ่งไม่มีหรือไม่เหมาะที่จะนำมาใช้ด้วยสาเหตุต่างๆ ใช้แทนไส้ติ่งโดยประยุกต์ในลักษณะเดียวกัน มีวิธีต่างๆ ได้แก่
    - Woodhouse tapered ileum คือการตัดบางส่วนของ ileum ออกในแนวยาวแล้วเย็บคืนในแนวเดิม เพื่อลดขนาดให้พอดีกับการสวน
    - Yang-Monti ileovesicostomy เป็นการนำ ileum มาเปิดด้านตรงข้าม mesentery แล้วทำการเย็บทำท่อในแนวขวางโดยไม่ตัดส่วนใดของ ileum ออก เป็นที่นิยมเพราะส่วนปลายทั้งสองข้างจะไม่มี mesentery มาเกาะซึ่งเหมาะในการเปิดผ่านผนังหน้าท้องในขณะที่อีกข้างสามารถเข้า submucosal

tunnel หรือ extramural serosal tunnel ของที่กักเก็บปัสสาวะได้กว่าวิธีแรก ในกรณีที่ต้องการความยาวเพิ่มมากขึ้นสามารถทำเป็น double Yang-Monti และเย็บต่อเข้าหากัน หรือ modified เพื่อให้มีผนังที่ต่อเนื่องกันตั้งแต่แรกได้

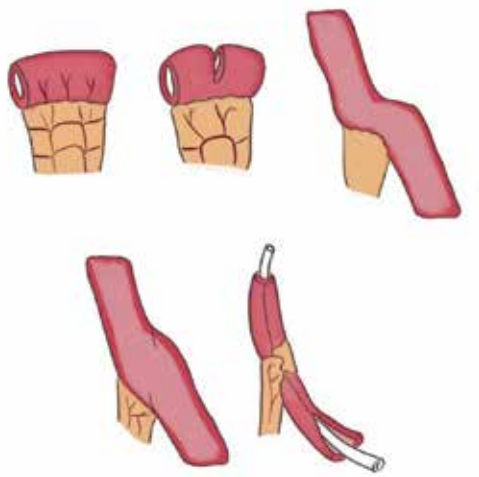

รูปที่ 3.1 และ 3.2 *รูปเอกซเรย์การทำ flexible endoscopy ผ่าน stoma หลังผ่าตัด W pouch with modified double Yang-Monti for catheterization เพื่อเอาสายท่อไตออก วัด capacity ได้ 400 มิลลิลิตรที่ 4 เดือน และรูปแสดง modified double Yang-Monti*

ตำแหน่งของ stoma

- บริเวณสะดือ เป็นรูเปิดที่กลมกลืนไปกับสะดือ และเป็นตำแหน่งที่เหมาะกับผู้ป่วยที่ต้องนั่งรถเข็น, ผู้ป่วยอัมพาตช่วงล่าง สามารถทำการสวนในท่านั่งได้เลยโดยที่ไม่ต้องปลดกางเกง ในผู้ป่วยที่ใช้ไส้ติ่งทำทางสวนจากสะดือมีรายงานว่ามีอุบัติการณ์ของการตีบตันบริเวณปากทางสวนต่ำกว่าวิธีอื่น

- บริเวณ lower quadrant abdomen ควรอยู่ต่ำกว่า bikini line เพื่อสามารถใส่กางเกงชั้นในปกปิดได้

การสวนปัสสาวะเป็นช่วงๆ (Intermittent catheterization)

การสวนปัสสาวะ ขนาดของสายสวนปัสสาวะที่ใช้ขึ้นอยู่กับชนิดของทางสวนที่ถูกทำขึ้น เช่น nipple valve อาจใช้สายสวนได้ถึงเบอร์ 22-24 Fr แต่ถ้าใช้ไส้ติ่งทำทางสวน สายที่ใช้อาจใช้เบอร์ 14-16 Fr ในกรณีสามารถเลือกชนิดของสายที่ใช้ได้ ผู้เชี่ยวชาญบางท่านแนะนำสายปราศจากเชื้อที่ใช้ครั้งเดียวซึ่งปัจจุบันมีสารหล่อลื่นอยู่ในบรรจุภัณฑ์ ถึงแม้ว่าจะมี bacterial colonization ในที่กักเก็บปัสสาวะแล้วก็ตาม

กลุ่มที่ใช้ลำไส้เล็กทำที่กักเก็บปัสสาวะอาจพบปัญหาในช่วงแรก เนื่องจากขนาดของที่กักเก็บในช่วงแรกจะน้อยกว่ากลุ่มที่ใช้ลำไส้ใหญ่ค่อนข้างมาก บางครั้งอาจไม่ถึง 200 มิลลิลิตร ทำให้ประสบปัญหาความบ่อยในการสวนระยะแรก ส่วนในกลุ่มที่ใช้ลำไส้ใหญ่มาทำที่กักเก็บ มักเก็บปัสสาวะได้มากกว่า 300 มิลลิลิตร ตั้งแต่ช่วงแรก

ภาวะแทรกซ้อนของ urinary diversion

- การติดเชื้อ ผู้ป่วยทุกรายที่ได้รับการผ่าตัด continent catheterizing pouch จะมี bacteriuria ในที่สุด แต่มักไม่มีอาการเนื่องจากเทคนิคการผ่าตัดได้เน้นให้มีการป้องกันการไหลย้อนของปัสสาวะขึ้นไปในท่อไต ในกรณีที่ตรวจพบและไม่มีอาการจึงไม่จำเป็นต้องได้รับการรักษาใดๆ ในกรณีที่มีกรวยไตอักเสบติดเชื้อซ้ำๆ หลังรักษาด้วยยาฆ่าเชื้อแล้ว จำเป็นที่จะต้องหาสาเหตุซึ่งสาเหตุที่พบบ่อยได้แก่ นิ่วบริเวณไตและท่อไต, ปัสสาวะไหลย้อนขึ้นท่อไต, ภาวะตีบตันของท่อไต ส่วนในกรณีที่ผู้ป่วยมีไข้ร่วมกับมีอาการปวดบริเวณที่กักเก็บปัสสาวะ ควรระวังภาวะที่เรียกว่า pouchitis คือการติดเชื้อของที่กักเก็บปัสสาวะซึ่งต้องได้รับยาฆ่าเชื้อนานกว่าปกติ

- Urinary retention สำหรับ continent pouch ถือเป็นภาวะฉุกเฉินเนื่องจากถ้าทิ้งไว้เป็นระยะเวลานานที่กักเก็บปัสสาวะอาจแตกได้ ดังนั้นถ้าปัสสาวะค้างอยู่ในที่กักเก็บเป็นปริมาณมากและผู้ป่วยไม่สามารถสวนออกเองได้ ควรรีบพบแพทย์เฉพาะทางเพื่อหาทางระบายปัสสาวะออกทันที ถ้าไม่สามารถใส่สายระบายได้ สามารถใช้ flexible scope เข้าทางที่สวนเพื่อหาทางที่ถูกต้องจนเข้าไปในที่กักเก็บ หลังจากใส่สายได้ควรคาสายสวนไว้หลายวัน และต้องแน่ใจว่าผู้ป่วยสามารถกลับมาสวนได้เองเป็นอย่างดี ก่อนจะให้ผู้ป่วยกลับบ้าน

- สมดุลเกลือแร่และกรดด่างอาจมีผลกระทบได้ โดยเฉพาะอย่างยิ่งถ้าไตเสื่อมจนไม่สามารถรักษาสมดุลดังกล่าวได้ การผ่าตัดโดยใช้ลำไส้เพื่อกักเก็บปัสสาวะส่งผลต่อการดูดซึมเกลือแร่บางชนิดในปัสสาวะ ความผิดปกติดังกล่าวมีความแตกต่างกันตามชนิดของลำไส้ที่นำมาทำที่กักเก็บดังนี้
    - ลำไส้ส่วน ileum และลำไส้ใหญ่ อาจทำให้โพแทสเซียมในเลือดต่ำ คลอไรด์ในเลือดสูง และเลือดมีสภาพเป็นกรด เกิดภาวะที่เรียกว่า hyperchloremic metabolic acidosis รักษาโดยการให้ยาในกลุ่ม potassium citrate, sodium citrate, sodium bicarbonate เป็นต้น
    - ลำไส้ส่วน jejunum อาจทำให้โซเดียมและคลอไรด์ในเลือดต่ำ โพแทสเซียมในเลือดสูง และเลือดมีสภาพเป็นกรด เกิดภาวะที่เรียกว่า hyperkalemic hypochloremic metabolic acidosis รักษาโดยการให้สารน้ำ, ยาในกลุ่ม sodium bicarbonate, thiazide เป็นต้น ถ้าอาการไม่ดีขึ้นอาจต้องเอาลำไส้ส่วนที่นำมาใช้ออก
    - กระเพาะอาหาร อาจทำให้โพแทสเซียมและคลอไรด์ในเลือดต่ำ และเลือดมีสภาพเป็นด่าง เกิดภาวะที่เรียกว่า severe metabolic alkalosis อาจให้ยาในกลุ่ม H2 blocker, proton pump inhibitor ถ้าอาการไม่ดีขึ้นอาจต้องเอากระเพาะอาหารส่วนที่นำมาใช้ออก

- Secondary malignancies มีรายงานที่พบได้ในกลุ่ม cystoplasty และกลุ่ม ileocolonic neobladder แต่ในกลุ่ม ileal neobladder และ catheterizable ileocecal pouch ที่กล่าวในบทนี้ มีอุบัติการณ์ที่ค่อนข้างต่ำ คือร้อยละ 0.05 และร้อยละ 0.14 ตามลำดับซึ่งควรได้รับการตรวจเพิ่มเติมถ้ามีภาวะไตบวมน้ำ, ปัสสาวะมีเลือดปน หรือติดเชื้อทางเดินปัสสาวะเรื้อรัง[11]

การติดตามหลังผ่าตัด urinary diversion

เนื่องจากยังไม่มีแนวทางที่ตกลงร่วมกันในการติดตามหลังผ่าตัดในผู้ป่วยกลุ่มนี้ อย่างไรก็ดี การติดตามควรเน้นดูเรื่องการทำงานของไต การติดเชื้อทางเดินปัสสาวะ ภาวะดุลกรดด่างและเกลือแร่ในเลือด ค่า Folic acid และวิตามิน B12 การทำอัลตร้าซาวด์เพื่อตรวจหานิ่วและภาวะไตบวมน้ำที่อาจเกิดขึ้นได้หลังผ่าตัด

เอกสารอ้างอิง

1. Kamat AM, Hegarty PK, Gee JR, Clark PE, Svatek RS, Hegarty N, et al. ICUD-EAU international consultation on bladder cancer 2012: Screening, diagnosis, and molecular markers. Eur Urol 2013;63(1):4-15.
2. Chang SS, Alberts GL, Smith JA, Cookson MS. Ileal conduit urinary diversion in patients with previous history of abdominal/pelvic irradiation. World J Urol 2004;22(4):272-6.
3. Hautmann RE, de Petriconi R, Volkmer BG. Neobladder formation after pelvic irradiation. World J Urol 2009;27(1): 57-62.
4. Eisenberg Manuel S, Dorin Ryan P, Bartsch G, Cai J, Miranda G, Skinner Eila C. Early complications of cystectomy after high dose pelvic radiation. J Urol 2010;184(6):2264-9.
5. Wein AJ, Andersson K-E, Drake MJ, Dmochowski R. Bladder dysfunction in the adult. The basis for clinical management.1st edition. New York:Springer science; 2014.
6. Eisenberg Manuel S, Thompson RH, Frank I, Kim Simon P, Cotter Katherine J, Tollefson Matthew K, et al. Long-term renal function outcomes after radical cystectomy. J Urol 2014;191(3):619-25.
7. Studer UE, Burkhard FC, Schumacher M, Kessler TM, Thoeny H, Fleischmann A, et al. Twenty years experience with an ileal orthotopic low pressure bladder substitute—lessons to be learned. J Urol 2006;176(1):161-6.
8. Kouba E, Sands M, Lentz A, Wallen E, Pruthi RS. A comparison of the Bricker versus Wallace ureteroileal anastomosis in patients undergoing urinary diversion for bladder cancer. J Urol 2007;178(3):945-9.
9. Wintner A, Dahl DM. Use of intestinal segments in urinary diversion. In: Partin AW, Peters CA, Kavoussi LR, Dmochowski R, Wein AJ, editors. Campbell Walsh Wein Urology 12th ed. Philadelphia: Elsevier.p. 3160-205.
10. Pagano F, Cosciani-Cunico S, Dal Bianco M, Zattoni F. Five years of experience with a modified technique of uretero-colonic anastomosis. J Urol 1984;132(1):17-8.
11. Kälble T, Hofmann I, Riedmiller H, Vergho D. Tumor growth in urinary diversion: a multicenter analysis. Eur Urol 2011;60(5):1081-6.

บทที่ 9A

การผ่าตัดแก้ไขโรครูทะลุระหว่างกระเพาะปัสสาวะและช่องคลอดผ่านทางช่องคลอด

Transvaginal Closure for Vesicovaginal Fistula

ภควัฒน์ ระมาตร์

บทนำ (Introduction)

โรครูทะลุระหว่างกระเพาะปัสสาวะและช่องคลอด (vesicovaginal fistula) เป็นภาวะแทรกซ้อนที่พบได้บ่อยจากการรักษาโรคหรือภาวะทางสูตินรีเวช สาเหตุที่พบบ่อย ได้แก่ ภายหลังการผ่าตัดมดลูกออก (post-hysterectomy) และการคลอดติดขัดอย่างยาวนาน (prolonged obstructed labor)[1, 2] ซึ่งโรครูทะลุระหว่างกระเพาะปัสสาวะและช่องคลอด สามารถจัดแบ่งออกเป็น 2 กลุ่ม คือ แบบไม่ซับซ้อน (simple vesicovaginal fistula) และแบบซับซ้อน (complex vesicovaginal fistula) เพื่อให้สะดวกในการพิจารณาวางแผนการรักษา ถึงแม้ว่าในปัจจุบันยังไม่มีคำจำกัดความหรือเกณฑ์ในการจัดแบ่งที่ชัดเจน แต่จากการศึกษาส่วนใหญ่ได้ให้คำจำกัดความโรครูทะลุระหว่างกระเพาะปัสสาวะและช่องคลอดแบบซับซ้อน (complex vesicovaginal fistula) คือ โรครูทะลุที่เกิดซ้ำหลังจากได้รับการผ่าตัดแก้ไขมาก่อน (recurrent vesicovaginal fistula)[3-5] หรือรูทะลุที่มีขนาดใหญ่ (large fistula) มากกว่า 5 มิลลิเมตร[3] หรือรูทะลุในผู้ป่วยที่เคยได้รับการฉายรังสีรักษาโรคมะเร็งในอุ้งเชิงกราน (irradiated vesicovaginal fistula)[3-5] หรือเกิดร่วมกับโรครูทะลุระหว่างทางเดินปัสสาวะและอวัยวะสืบพันธุ์เพศหญิงชนิดอื่นๆ (combined urogenital tract fistula)[5, 6]

การผ่าตัดยังคงเป็นวิธีการรักษาหลักของโรครูทะลุระหว่างกระเพาะปัสสาวะและช่องคลอด ซึ่งมีเทคนิคการผ่าตัดหลักอยู่ 3 แบบ คือ การผ่าตัดผ่านทางช่องท้อง (transabdominal approach) การผ่าตัดผ่านทางกระเพาะปัสสาวะ (transvesical approach) และการผ่าตัดผ่านทางช่องคลอด (transvaginal approach) สำหรับการผ่าตัดผ่านทางช่องท้องอาจจะทำเป็นการผ่าตัดแบบเปิด (open surgery) การผ่าตัดแบบส่องกล้อง (laparoscopic surgery)

หรือการผ่าตัดแบบส่องกล้องโดยใช้หุ่นยนต์ช่วย (robotic surgery) จากการศึกษาวิเคราะห์ข้อมูลที่มีรายงานเกี่ยวกับโรครูทะลุระหว่างกระเพาะปัสสาวะและช่องคลอดซึ่งเป็นผลมาจากการผ่าตัดมดลูกที่ไม่มีส่วนเกี่ยวข้องกับโรคมะเร็ง พบว่าประมาณ 1 ใน 3 ของผู้ป่วยได้รับการผ่าตัดผ่านทางช่องคลอด โดยอัตราการประสบความสำเร็จไม่มีความแตกต่างกันกับการผ่าตัดเทคนิคอื่น[7] ดังนั้นในบทนี้จะเน้นเกี่ยวกับเทคนิคการผ่าตัดแก้ไขโรครูทะลุระหว่างกระเพาะปัสสาวะและช่องคลอดผ่านทางช่องคลอด ที่จะช่วยให้สามารถประสบความสำเร็จ เปรียบเทียบข้อดีและข้อด้อยระหว่างเทคนิคการผ่าตัดผ่านทางช่องคลอดกับเทคนิคอื่น

การวินิจฉัย (Diagnosis)

ผู้ป่วยจะมีอาการกลั้นปัสสาวะไม่ได้ (urinary incontinence) ซึ่งเกิดภายหลังจากการให้การรักษาโรคหรือภาวะทางสูตินรีเวชในระยะเวลาประมาณ 1-4 สัปดาห์[8] การตรวจวินิจฉัยเพิ่มเติมที่สำคัญ เพื่อช่วยในการวินิจฉัยโรครูทะลุระหว่างกระเพาะปัสสาวะและช่องคลอด ได้แก่ การเอกซเรย์ฉีดสีกระเพาะปัสสาวะในขณะขับถ่ายปัสสาวะ (voiding cystourethrogram) การเอกซเรย์คอมพิวเตอร์ทางเดินปัสสาวะ (computed tomogram of urinary tract) และการส่องกล้องตรวจกระเพาะและท่อปัสสาวะ (cystourethroscopy) นอกจากนี้ยังจำเป็นที่จะต้องส่งตรวจวินิจฉัยเพิ่มเติมเพื่อหาโรคหรือความผิดปกติที่เกิดร่วมในทางเดินปัสสาวะ ได้แก่ การเอกซเรย์คอมพิวเตอร์ทางเดินปัสสาวะ (computed tomogram of urinary tract) และการเอกซเรย์ฉีดสีท่อไตแบบย้อนกลับ (retrograde ureterogram) เพื่อตรวจหาการบาดเจ็บหรือรูทะลุของท่อไต (ureteral injury or fistula) การส่องกล้องตรวจกระเพาะและท่อปัสสาวะ (cystourethroscopy) เพื่อตรวจหาการบาดเจ็บหรือรูทะลุของท่อปัสสาวะ (urethral injury of fistula)

เทคนิคการผ่าตัดแก้ไขโรครูทะลุระหว่างกระเพาะปัสสาวะและช่องคลอดผ่านทางช่องคลอด (Surgical technique for transvaginal closure vesicovaginal fistula)

ดังที่กล่าวไว้ข้างต้นว่าการผ่าตัดผ่านทางช่องคลอดเป็นเทคนิคการผ่าตัดที่นิยมทำกันมากที่สุด สำหรับโรครูทะลุระหว่างกระเพาะปัสสาวะและช่องคลอดที่เกิดจากการผ่าตัดทางโรคทางนรีเวชที่ไม่ใช่มะเร็ง โอกาสประสบความสำเร็จจากการผ่าตัดมากกว่าร้อยละ 90 และไม่ด้อยกว่าเทคนิคการผ่าตัดแบบอื่น[7] ข้อเด่น (advantages) ของการผ่าตัดเทคนิคนี้ ได้แก่ หลีกเลี่ยงการผ่าเปิดกระเพาะปัสสาวะและช่องท้อง จึงทำให้ผู้ป่วยมีอาการเจ็บปวดหลังผ่าตัดน้อย ฟื้นตัวได้ไวและใช้ระยะเวลาในการพักฟื้นอยู่ในโรงพยาบาลสั้น นอกจากนี้มีการเสียเลือดน้อย จึงทำให้ไม่ต้องได้รับการให้เลือดหลังผ่าตัด ตำแหน่งบริเวณที่ผ่าตัดมักจะไม่ค่อยมีพังผืดแน่น เนื่องจากเป็นบริเวณที่ไม่ถูกรบกวนจากการผ่าตัดที่เป็นสาเหตุของรูทะลุ จึงทำให้สามารถให้การผ่าตัดแก้ไขได้ในระยะเวลาอันสั้นหลังจากที่รูทะลุปราศจากการติดเชื้อและไหมละลายออกไปหมดแล้ว สำหรับข้อด้อย (disadvantages) ของการผ่าตัดเทคนิคนี้ ได้แก่ พื้นที่ในการผ่าตัดแคบและลึก ทำการผ่าตัดได้ยาก ในผู้ป่วยบางรายที่รูทะลุอยู่สูงไปทางยอดส่วนลึกของช่องคลอด (vaginal cuff) ยิ่งอาจจะทำให้การผ่าตัดทำได้ยากขึ้น ในผู้ป่วยที่ไม่สามารถขึ้นขาหยั่งได้อาจไม่สามารถให้การผ่าตัดผ่านทางช่องคลอดได้

นอกจากนี้การผ่าตัดอาจจะส่งผลให้ช่องคลอดสั้นลง (vaginal shortening) จึงไม่เหมาะสมในผู้ป่วยที่มีความกังวลใจเกี่ยวกับปัญหาในการมีเพศสัมพันธ์ในอนาคต อีกทั้งไม่สามารถให้การผ่าตัดแก้ไขความผิดปกติในทางเดินปัสสาวะอื่นที่เกิดร่วมไปพร้อมกันได้ เช่น การผ่าตัดแก้ไขท่อไตตีบหรือรูทะลุระหว่างท่อไตและช่องคลอด (ureteral procedure) การผ่าตัดขยายกระเพาะปัสสาวะ (augmentation cystoplasty) สำหรับการผ่าตัดเทคนิคนี้หากได้รับการผ่าตัดโดยศัลยแพทย์ที่ได้รับการฝึกฝนและมีความชำนาญจะมีโอกาสที่ประสบความสำเร็จมากขึ้น

การผ่าตัดผ่านทางช่องคลอด สามารถใช้เนื้อเยื่อคั่น (tissue interposition) ได้จากหลากหลายตำแหน่ง โดยพิจารณาตามความเหมาะสม ได้แก่ เยื่อบุผนังช่องท้อง (peritoneum) ไขมันใต้ผิวหนังบริเวณแคม (labial fat) ผิวหนังและไขมันบริเวณขาด้านใน (inner thigh) หรือก้น (gluteal skin) และกล้ามเนื้อ Gracilis จากขา จากการศึกษาพบว่าการผ่าตัดแก้ไขโรครูทะลุระหว่างกระเพาะปัสสาวะและช่องคลอด ในกรณีที่ใช้หรือไม่ใช้เนื้อเยื่อคั่น โอกาสประสบความสำเร็จจากการผ่าตัดไม่มีความแตกต่างกัน[7] การใช้เนื้อเยื่อคั่น มักจะแนะนำในกรณีที่เป็นโรครูทะลุระหว่างกระเพาะปัสสาวะและช่องคลอดแบบซับซ้อน

ขั้นตอนการผ่าตัด (Surgical steps)

1. การจัดท่าสำหรับผ่าตัด (Position)

รูปที่ 1 *ผู้ป่วยจะได้รับการจัดท่า exaggerated dorsal lithotomy หรือ high dorsal lithotomy ร่วมกับการให้ศีรษะชี้ลงต่ำ (Trendelenberg) ประมาณ 20-30 องศา แนะนำให้ใช้ boot stirrup ในการประคองขา และต้องคำนึงถึงภาวะแทรกซ้อนจากการจัดท่า ได้แก่ การบาดเจ็บของเส้นประสาทขา (nerve injury) ซึ่งเกิดกับเส้นประสาท common peroneal ประมาณร้อยละ 6.5-15.8[9] ภาวะความดันภายในช่องกล้ามเนื้อขาสูง (compartment syndrome) การเปลี่ยนแปลงความดันโลหิต (changing of blood pressure) โดยปัจจัยเสี่ยงต่อการเกิดการบาดเจ็บของเส้นประสาทและภาวะความดันภายในช่องกล้ามเนื้อขาสูงที่สำคัญ คือ ระยะเวลาการผ่าตัดที่นานเกิน 2 ชั่วโมง[9]*

2. การเตรียมการผ่าตัด (Preparation)

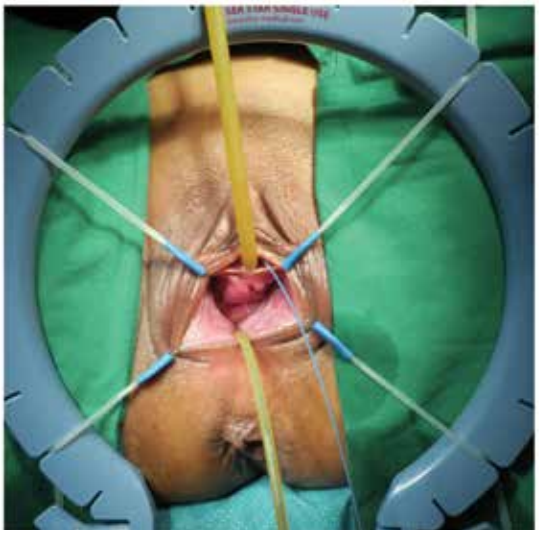

รูปที่ 2 *การใช้ self-retaining ring retractor แบบพลาสติก ซึ่งมีน้ำหนักเบาและง่ายต่อการติดตั้ง ช่วยถ่างขยายปากช่องคลอดให้กว้าง เพื่อง่ายต่อการมองเห็นในขณะผ่าตัด (exposure)*

รูปที่ 3 *การส่องกล้องท่อและกระเพาะปัสสาวะ (cystourethroscopy) (1) เพื่อตรวจประเมินภายในกระเพาะปัสสาวะ ได้แก่ ตำแหน่งและจำนวนของรูทะลุ คุณภาพของเนื้อเยื่อรอบรูทะลุและผนังกระเพาะปัสสาวะ ความจุของกระเพาะปัสสาวะ และ (2) เพื่อใส่เส้นลวดนำ (guide wire) ผ่านรูทะลุจากกระเพาะปัสสาวะไปยังช่องคลอด หรือในผู้ป่วยบางรายต้องใส่ผ่านรูทะลุจากช่องคลอดไปยังกระเพาะปัสสาวะ แล้วคีบเส้นลวดนำออกมาทางท่อปัสสาวะ เนื่องจากมุมในการใส่เส้นลวดผ่านทางกระเพาะปัสสาวะทำได้ยาก การใส่เส้นลวดนำมีวัตถุประสงค์ (3) เพื่อที่จะใช้ในการใส่สาย Foley ผ่านย้อนจากช่องคลอดมาในกระเพาะปัสสาวะและใช้สาย Foley ที่เป่าบอลลูนแล้ว ในการดึงรั้งผนังกระเพาะปัสสาวะและช่องคลอดลงมา (fistula traction) ให้ง่ายต่อการเลาะแยกผนังช่องคลอดออกจากผนังกระเพาะปัสสาวะและเย็บปิดรูทะลุ ในกรณีที่รูทะลุมีขนาดเล็กไม่สามารถใส่สาย Foley ย้อนขึ้นไปได้ แนะนำให้ขยายรูทะลุให้กว้างด้วย fascial dilators จนใหญ่พอที่จะใส่สาย Foley เบอร์ 8 ได้ นอกจากนี้การขยายรูทะลุให้ใหญ่ขึ้น ยังง่ายต่อการมองเห็นและเย็บปิด*

3. การลงแผลผ่าตัด (Incision)

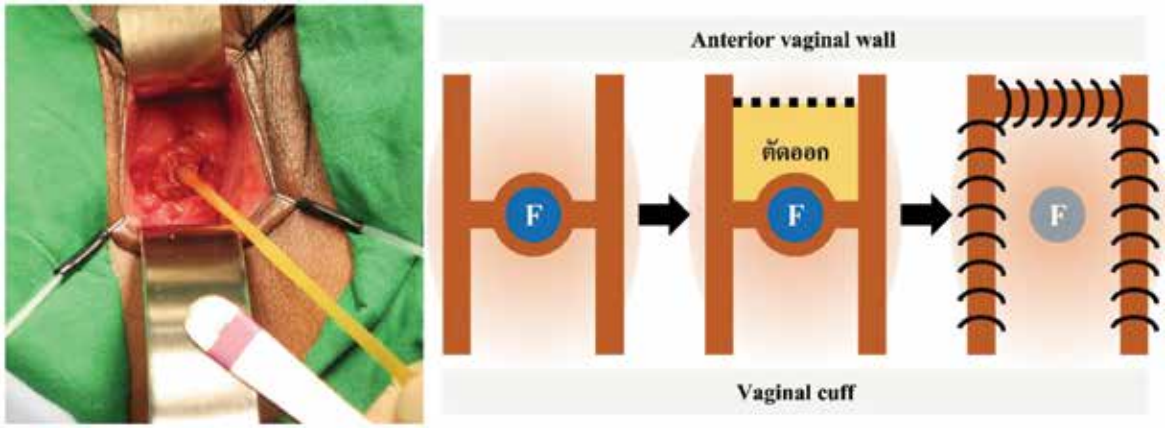

รูปที่ 4 *การลงแผลผ่าตัด โดยเริ่มจากการลงแผลรอบห่างจากรูทะลุประมาณ 3-5 มิลลิเมตร และทำการเลาะแยกผนังช่องคลอดออกจากผนังกระเพาะปัสสาวะ หลังจากนั้นจึงทำการขยายแผลเป็นรูปตัวอักษร H เพื่อเปิดผนังช่องคลอดออกจนเหลือแต่ผนังกระเพาะปัสสาวะ จะได้ผนังช่องคลอดออกเป็น anterior และ posterior vaginal flap ซึ่งในภายหลังจากการเย็บปิดรูทะลุเรียบร้อยจะทำการตัด anterior vaginal flap ออก เนื่องจากอาจขาดเลือดมาเลี้ยงและตายในที่สุด หลังจากนั้นจึงทำการดึง posterior vaginal flap ขึ้นมาเย็บเข้ากับขอบด้านหน้าของผนังช่องคลอด ด้วยไหมละลายแบบ multifilament ขนาด 2-0 แผลผ่าตัดที่ได้รับการเย็บปิดเรียบร้อยแล้วจะมีลักษณะเป็นรูปอักษร U หัวกลับ*

4. การผ่าตัด (Procedure)

ดังรูปที่ 5

5. การใช้เนื้อเยื่อคั่น (Tissue interposition)

ดังรูปที่ 6 และรูปที่ 7

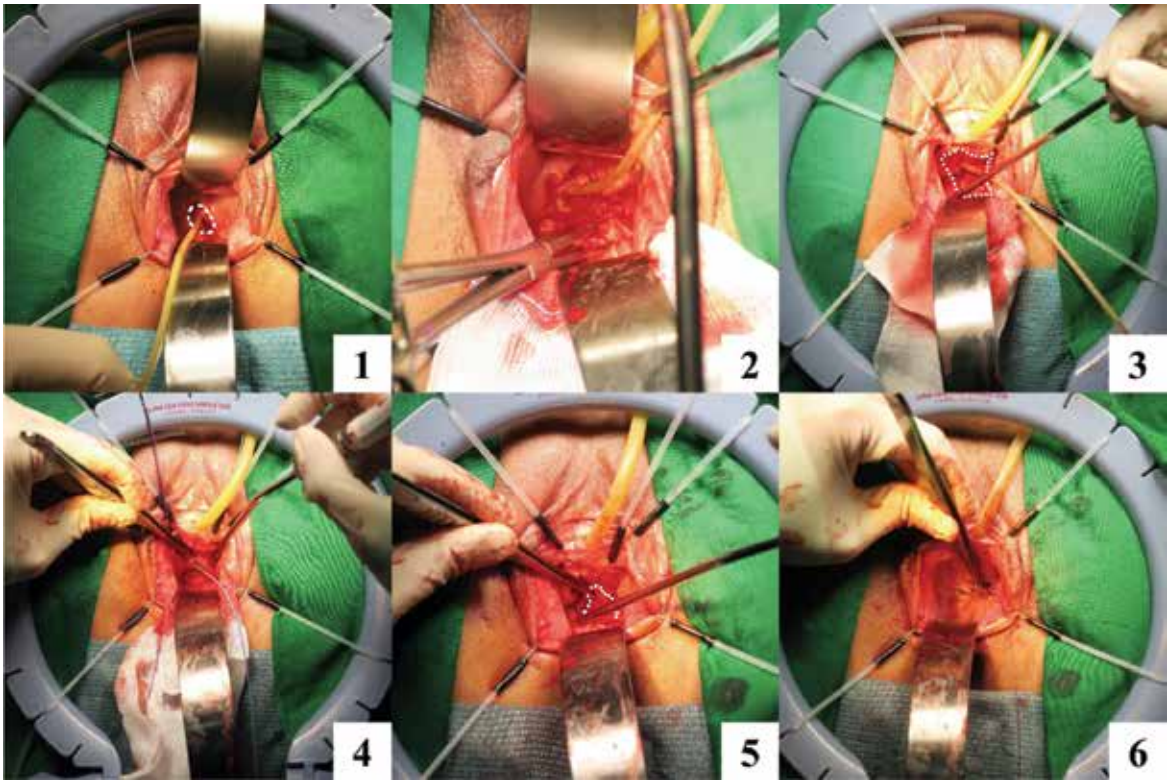

รูปที่ 5 *ขั้นตอนการผ่าตัด ประกอบไปด้วย (1) ลงแผลผ่าตัดรอบรูทะลุทางฝั่งช่องคลอด (2) ขยายแผลออกเป็นรูปตัวอักษร H ตามที่กล่าวไปข้างต้น และทำการเลาะผนังช่องคลอดออกจากผนังกระเพาะปัสสาวะ (Allis clamp จับที่ posterior vaginal flap) (3) หลังจากที่เลาะผนังช่องคลอดออก ได้ anterior และ posterior vaginal flap จะเห็นผนังกระเพาะปัสสาวะได้ชัดเจน (กรอบรอยประสีขาว) (4) ภายหลังจากนำเอาสาย Foley ที่ใช้ในการดึงรั้งออก เหลือแต่เส้นลวดนำ (guide wire) สีฟ้า จะสามารถมองเห็นขอบของรูทะลุฝั่งกระเพาะปัสสาวะได้ชัดเจน และทำการเย็บด้วยไหมละลาย monofilament ขนาด 3-0 ทีละปมแบบ Figure of eight ไม่จำเป็นที่จะต้องตัดเนื้อเยื่อรูทะลุออก (no fistula tract excision) ก่อนทำการเย็บ ข้อพิจารณาในการเย็บตามแนวขวางหรือตั้ง ขึ้นอยู่กับว่าทิศทางใดเมื่อเย็บเข้ากันแล้วไม่ทำให้แผลตึง (tension free) ทำการเย็บจนรูทะลุปิดสนิท (watertight) สามารถทดสอบได้โดยการใส่น้ำเกลือปราศจากเชื้อในกระเพาะปัสสาวะปริมาณไม่ต่ำกว่า 200 มิลลิลิตร เพื่อหาจุดรั่วตามแนวรอยเย็บ หากพบรอยรั่วให้นำน้ำออกจากกระเพาะปัสสาวะและทำการเย็บเสริม (5) ในผู้ป่วยรายนี้ใช้เนื้อเยื่อบุผนังช่องท้อง (peritoneum) (รอยประสีขาว) ซึ่งได้มาจากการเลาะแยกออกจากผนังช่องคลอดบริเวณ posterior vaginal flap มาเป็นเนื้อเยื่อคั่น (tissue inter-position) ระหว่างกระเพาะปัสสาวะและช่องคลอด (6) แผลผ่าตัดที่ช่องคลอดภายหลังที่ได้รับการเย็บปิดจนหมดแล้ว*

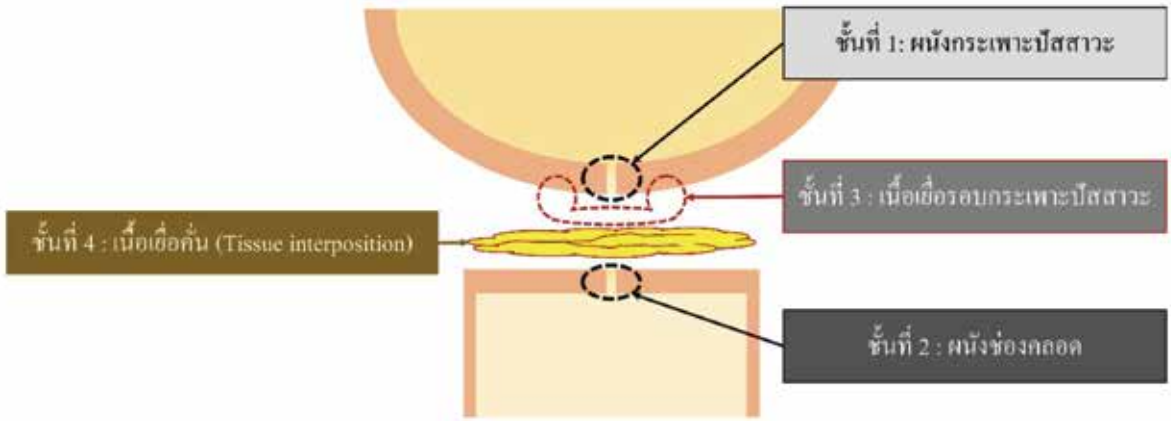

รูปที่ 6 *จำนวนชั้นในการผ่าตัดแก้ไขรูทะลุระหว่างกระเพาะปัสสาวะและช่องคลอด โดยปกติต้องมีการเย็บซ่อมไม่ต่ำกว่า 2 ชั้น คือชั้นที่ 1 ผนังกระเพาะปัสสาวะ และชั้นที่ 2 ผนังช่องคลอด ในผู้ป่วยรายที่เป็นโรครูทะลุระหว่างกระเพาะปัสสาวะและช่องคลอดแบบซับซ้อน (complex vesicovaginal fistula) แนะนำให้ทำการเย็บเนื้อเยื่อรอบกระเพาะปัสสาวะเป็นชั้นที่ 3 และ/หรือใช้เนื้อเยื่อคั่นเป็นชั้นที่ 4*

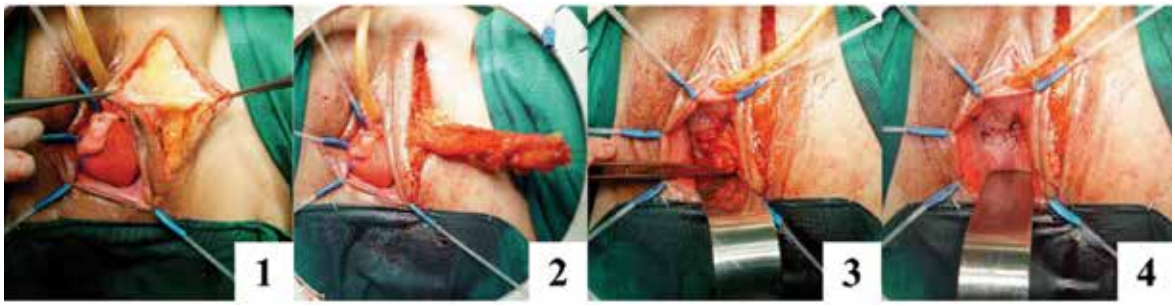

รูปที่ 7 *แสดงการผ่าตัดเพื่อใช้เนื้อเยื่อไขมันใต้ผิวหนังบริเวณแคม (labial fat หรือ Martius flap) ประกอบไปด้วย (1) ลงมีดตามแนวตั้ง บริเวณผิวหนังส่วนที่นูนที่สุดของแคม และเปิดผิวหนัง เยื่อหุ้มไขมันใต้ผิวหนังออกจนเห็นชั้นไขมันใต้ผิวหนัง (2) ใช้กรรไกร curved Mayo เลาะไขมันให้ผิวหนังออกจากผิวหนังทางด้านข้าง ลึกลงไปจนพบเนื้อเยื่อพังผืดคลุมกล้ามเนื้อ (muscle fascia) หลังจากนั้นคล้องใต้ไขมันใต้ผิวหนัง หน้าต่อเนื้อเยื่อพังผืดคลุมกล้ามเนื้อ และแยกออกจนถึงบริเวณหัวหน่าว ในผู้ป่วยรายนี้เนื้อเยื่อไขมันใต้ผิวหนังบริเวณแคมมีเลือดมาเลี้ยงจากหลอดเลือดแดง external pudendal ที่มาจากทางด้านหลัง (posterior pedicle) (3) เจาะช่องระหว่างผนังช่องคลอดด้านข้าง (lateral vaginal wall) กับเนื้อเยื่อและกระดูกอุ้งเชิงกราน (pelvic fascia and bone) จากแผลผ่าตัดที่บริเวณแคมไปจนถึงแผลผ่าตัดด้านในใต้ต่อผนังกระเพาะปัสสาวะ หลังจากนั้นส่งเนื้อเยื่อไขมันใต้ผิวหนังผ่านช่องดังกล่าวเข้าไปเย็บยึดคลุมผนังกระเพาะปัสสาวะทั้งหมด ด้วยไหมละลายชนิด multifilament ขนาด 3-0 เพื่อคั่นระหว่างผนังกระเพาะปัสสาวะและผนังช่องคลอด (4) ภายหลังทำการเย็บปิดผนังช่องคลอดเพื่อคลุมเนื้อเยื่อที่นำมาคั่น ด้วยไหมละลายชนิด multi-filament ขนาด 2-0*

การดูแลหลังผ่าตัด (Postoperative management)

1. ผู้ป่วยจำเป็นที่จะต้องคาสายสวนในท่อปัสสาวะ (indwelling urethral catheter) ไว้ไม่ต่ำกว่า 2 สัปดาห์[4] เพื่อให้รูทะลุที่ได้ทำการเย็บปิดไว้หายสนิทและมีความแข็งแรงเพียงพอ นอกจากนี้สายสวนปัสสาวะจะต้องไม่มีการอุดตัน โดยแนะนำให้ผู้ป่วยดื่มน้ำในแต่ละวันไม่น้อยกว่า 2 ลิตร เพื่อไม่ให้เกิดการตกตะกอนของน้ำปัสสาวะ

2. แนะนำให้ผู้ป่วยรับประทานยาปฏิชีวนะอย่างต่อเนื่องจนกว่าจะเอาสายสวนปัสสาวะออก เนื่องจากแผลผ่าตัดทางช่องคลอดมีโอกาสที่จะเกิดการติดเชื้อได้ตลอดเวลา อีกทั้งการดูแลทำความสะอาดแผลทำได้ยาก

3. แนะนำให้ยารับประทานกลุ่ม antimuscarinics หรือ beta-3 agonist เพื่อลดการบีบเกร็งตัวของกล้ามเนื้อกระเพาะปัสสาวะ ซึ่งส่งผลต่อผลการผ่าตัดรักษา[10]

4. ในรายที่มีเยื่อบุผนังช่องคลอดฝ่อจากการพร่องฮอร์โมนเพศหญิง (vaginal atrophy) แนะนำให้ใช้ยาฮอร์โมนเอสโตรเจนชนิดสอดหรือทาบริเวณช่องคลอด (topical estrogen) เพื่อช่วยให้เนื้อเยื่อผนังช่องคลอดมีความสมบูรณ์แข็งแรง ส่งผลให้การหายของแผลในช่องคลอดสมบูรณ์ขึ้น

5. หลีกเลี่ยงการมีเพศสัมพันธ์ในช่วงระยะเวลา 3 เดือนหลังผ่าตัด

สรุป (Conclusion)

การผ่าตัดแก้ไขโรครูทะลุระหว่างกระเพาะปัสสาวะและช่องคลอดผ่านทางช่องคลอด (transvaginal closure for vesicovaginal fistula) เป็นการผ่าตัดเทคนิคหนึ่งที่มีประสิทธิภาพ มีโอกาสประสบความสำเร็จจากการผ่าตัดเทียบเท่ากับเทคนิคอื่น มีข้อเด่น (advantages) ได้แก่ หลีกเลี่ยงการผ่าเปิดกระเพาะปัสสาวะและช่องท้อง จึงทำให้ผู้ป่วยมีอาการเจ็บปวดหลังผ่าตัดน้อย ฟื้นตัวได้ไวและใช้ระยะเวลาในการพักฟื้นอยู่ในโรงพยาบาลสั้น นอกจากนี้มีการเสียเลือดน้อย จึงทำให้ไม่ต้องได้รับการให้เลือดหลังผ่าตัด ข้อด้อย (disadvantages) ได้แก่ การทำผ่าตัดทำได้ยากเนื่องจากพื้นที่ในการทำผ่าตัดแคบและลึกโดยเฉพาะถ้าตำแหน่งของรูทะลุอยู่สูงไปทางยอดช่องคลอด (vaginal cuff) ซึ่งข้อด้อยดังกล่าวอาจลดลงได้หากศัลยแพทย์ได้รับการฝึกฝนเพิ่มเติมจนเกิดความชำนาญ

เอกสารอ้างอิง

1. Hillary CJ, Osman NI, Hilton P, Chapple CR. The Aetiology, Treatment, and Outcome of Urogenital Fistulae Managed in Well- and Low-resourced Countries: A Systematic Review. Eur Urol 2016;70(3):478-92.

2. Adler AJ, Ronsmans C, Calvert C, Filippi V. Estimating the prevalence of obstetric fistula: a systematic review and meta-analysis. BMC Pregnancy Childbirth 2013;13:246.

3. Angioli R, Penalver M, Muzii L, Mendez L, Mirhashemi R, Bellati F, et al. Guidelines of how to manage vesicovaginal fistula. Crit Rev Oncol Hematol 2003;48(3):295-304.

4. Eilber KS, Kavaler E, Rodriguez LV, Rosenblum N, Raz S. Ten-year experience with transvaginal vesicovaginal fistula repair using tissue interposition. J Urol 2003;169(3):1033-6.

5. Mondet F, Chartier-Kastler EJ, Conort P, Bitker MO, Chatelain C, Richard F. Anatomic and functional results of transperitoneal-transvesical vesicovaginal fistula repair. Urology 2001;58(6):882-6.

6. Chen Y, Yu W, Yang Y, Jin J, Wu S, Xiao Y. Repair of complex vesicovaginal fistulas by combining a rotational bladder flap and full thick vascular peritoneal interposition. Neurourol Urodyn 2016;35(8):934-8.

7. Bodner-Adler B, Hanzal E, Pablik E, Koelbl H, Bodner K. Management of vesicovaginal fistulas (VVFs) in women following benign gynaecologic surgery: A systematic review and meta-analysis. PLoS One 2017;12(2):e0171554.

8. Brummer TH, Jalkanen J, Fraser J, Heikkinen AM, Kauko M, Makinen J, et al. FINHYST, a prospective study of 5279 hysterectomies: complications and their risk factors. Hum Reprod 2011;26(7):1741-51.

9. Akhavan A, Gainsburg DM, Stock JA. Complications associated with patient positioning in urologic surgery. Urology 2010;76(6):1309-16.

10. Ekwedigwe KC, Isikhuemen ME, Sunday-Adeoye I, Yakubu EN, Eliboh MO. Bladder spasm following urogenital fistula repair. Int J Gynaecol Obstet 2017;138(3):299-303.

บทที่ 9B

การผ่าตัดแก้ไขโรครูทะลุระหว่างทางเดินปัสสาวะส่วนล่างและทวารหนักที่เกิดภายหลัง

Surgical Treatment for Acquired Rectourinary Fistula

ภควัฒน์ ระมาตร์

บทนำ

โรครูทะลุระหว่างทางเดินปัสสาวะส่วนล่างและทวารหนัก (rectourinary fistula หรือ RUF) แบ่งออกตามสาเหตุได้เป็น 2 กลุ่มคือ โรครูทะลุระหว่างทางเดินปัสสาวะส่วนล่างและทวารหนักแต่กำเนิด (congenital rectourinary fistula) ซึ่งเกิดจากความผิดปกติในช่วงการพัฒนาการสร้างอวัยวะในระบบทางเดินปัสสาวะส่วนล่าง อวัยวะสืบพันธุ์ ทวารหนักและลำไส้ และโรครูทะลุระหว่างทางเดินปัสสาวะส่วนล่างและทวารหนักที่เกิดภายหลัง (acquired rectourinary fistula) ซึ่งโดยส่วนใหญ่มีสาเหตุมาจากการรักษาโรคมะเร็งของอวัยวะในระบบทางเดินปัสสาวะส่วนล่าง (lower urinary tract cancer) หรือทวารหนัก (rectal cancer) ทั้งจากการผ่าตัด[1] หรือการฉายรังสีรักษา และสาเหตุอื่นๆ ที่มีรายงาน ได้แก่ จากอุบัติเหตุที่บริเวณอุ้งเชิงกราน (pelvic trauma) จากการผ่าตัดส่องกล้องโรคต่อมลูกหมากโต (endoscopic surgery for benign prostate hyperplasia)[2, 3] จากโรคลำไส้อักเสบเรื้อรัง Crohn's disease[4] จากการฉีดสาร sclerotherapy เพื่อรักษาโรคริดสีดวงทวารหนัก[5] หรือผ่าตัดรักษาโรคริดสีดวงทวารด้วย stapled hemorrhoidopexy[6]

ในบทนี้จะกล่าวเน้นเฉพาะโรครูทะลุระหว่างทางเดินปัสสาวะส่วนล่างและทวารหนักที่เกิดภายหลังเป็นหลัก โดยเฉพาะอย่างยิ่งโรครูทะลุระหว่างทางเดินปัสสาวะส่วนล่างและทวารหนักที่มีสาเหตุมาจากการรักษาโรคมะเร็งต่อมลูกหมาก (rectourinary fistula after prostate cancer treatment)

การวินิจฉัย (Diagnosis)

ผู้ป่วยมักจะมีอาการกลั้นปัสสาวะไม่ได้ (urinary incontinence) มีน้ำปัสสาวะไหลออกมาทางทวารหนัก หรืออาการถ่ายอุจจาระเหลว (anal urinary discharge) เนื่องจากน้ำปัสสาวะเข้าไปผสมกับอุจจาระ หรือมีปัสสาวะขุ่น (cloudy urine) มีตะกอนอุจจาระปนออกมาในน้ำปัสสาวะ (fecaluria) หรือมีลมออกมาในขณะปัสสาวะ (pneumaturia)[7] หรือ มีอาการกระเพาะปัสสาวะอักเสบ (recurrent cystitis) ทั้งนี้ขึ้นอยู่กับขนาด (size) ตำแหน่งของรูทะลุ (location) ทางออกของกระเพาะปัสสาวะ (bladder outlet) และหูรูดทวารหนัก (anal sphincter) รวมถึงความดันภายในกระเพาะปัสสาวะ (intravesical pressure) และทวารหนัก (intrarectal pressure) หากที่ใดมีความดันสูงกว่าจะมีการระบายไปยังที่ที่มีความดันต่ำกว่า

สำหรับแนวทางการวินิจฉัยเพิ่มเติม (investigation) จะแบ่งเป็น 2 ส่วนคือ การวินิจฉัยโรครูทะลุระหว่างทางเดินปัสสาวะส่วนล่างและทวารหนักและการตรวจวินิจฉัยเพื่อหาความผิดปกติร่วมที่เกิดขึ้นในทางเดินปัสสาวะส่วนล่างและทวารหนัก เพื่อนำไปวางแผนการผ่าตัดรักษาอย่างครอบคลุม

การตรวจวินิจฉัยเพิ่มเติมที่สำคัญในการวินิจฉัยโรครูทะลุระหว่างทางเดินปัสสาวะส่วนล่างและทวารหนัก ได้แก่ การฉีดสีท่อปัสสาวะแบบย้อนกลับ (retrograde urethrogram หรือ RUG) การฉีดสีกระเพาะปัสสาวะในขณะขับถ่ายปัสสาวะ (voiding cystourethrogram หรือ VCUG) และการส่องกล้องตรวจกระเพาะและท่อปัสสาวะ (cystourethroscopy) โดยมีวัตถุประสงค์เพื่อดูจำนวน ตำแหน่ง ขนาดของรูทะลุ และการตีบตันของท่อปัสสาวะ รวมถึงความผิดปกติในท่อและกระเพาะปัสสาวะอื่นๆ

หากสาเหตุของการเกิดโรครูทะลุระหว่างทางเดินปัสสาวะส่วนล่างและทวารหนัก เป็นผลมาจากโรคมะเร็งหรือการรักษาโรคมะเร็งของอวัยวะในทางเดินปัสสาวะส่วนล่างหรือทวารหนัก ควรได้รับการตรวจยืนยันว่ามะเร็งนั้นไม่มีการเกิดซ้ำ (no recurrence) หรือการกระจาย (no metastasis) ผู้ป่วยมีโอกาสที่จะมีชีวิตรอดจากมะเร็งสูงและมีคุณภาพชีวิตที่ดีขึ้นหากได้รับการผ่าตัดแก้ไขโรครูทะลุระหว่างทางเดินปัสสาวะส่วนล่างและทวารหนัก ในกรณีที่อยู่ในช่วงระหว่างการรักษาโรคมะเร็งต้องได้รับการยืนยันว่าการรักษาโรคมะเร็งหรือการผ่าตัดแก้ไขโรครูทะลุระหว่างทางเดินปัสสาวะส่วนล่างและทวารหนักจะไม่ส่งผลต่อกัน โดยการผ่าตัดแก้ไขจะต้องไม่ส่งผลให้การรักษาโรคมะเร็งนั้นล่าช้าออกไป ทั้งนี้ต้องมีการพูดคุยปรึกษากับแพทย์เจ้าของไข้ผู้ให้การดูแลรักษาโรคมะเร็ง สำหรับการตรวจวินิจฉัยเพิ่มเติม ได้แก่ การตรวจวัดระดับสารบ่งชี้มะเร็งในเลือด (tumor markers) การตรวจเอกซเรย์คอมพิวเตอร์หรือคลื่นแม่เหล็กไฟฟ้าบริเวณช่องท้อง (computed tomography or magnetic resonance imaging of abdomen)

การรักษา (Treatment)

1. การรักษาแบบประคับประคอง (conservative treatment) ประกอบไปด้วยการผ่าตัดทำทางเบี่ยงอุจจาระและ/หรือปัสสาวะ (bowel and/or urinary diversion) เพื่อให้รูทะลุนั้นปิดเอง ซึ่งมักจะแนะนำในรายที่รูทะลุ

เพิ่งเกิดขึ้นใหม่หลังการผ่าตัด[7] มีขนาดเส้นผ่านศูนย์กลางน้อยกว่า 2 เซนติเมตรและไม่เคยได้รับการฉายรังสีรักษาในบริเวณอุ้งเชิงกราน (non-pelvic radiation)[8] รวมทั้งไม่มีการติดเชื้อในกระแสเลือด (no sepsis) และผู้ป่วยไม่อยู่ในสภาวะขาดสารอาหาร (normal nutritional status) จากรายงานโดยส่วนใหญ่พบว่าโอกาสที่รูทะลุจะปิดได้เอง (spontaneous closure) ค่อนข้างต่ำ[8]

2. การผ่าตัดรักษา (surgical treatment) เป็นการรักษาหลักและมีความซับซ้อนสูง จึงต้องมีการตรวจประเมินและวางแผนก่อนการผ่าตัดอย่างรอบคอบ เพื่อตรวจหาความผิดปกติร่วมอื่นๆ ที่เกิดขึ้นในระบบทางเดินปัสสาวะส่วนล่าง ลำไส้ตรงและทวารหนัก ที่อาจจำเป็นต้องได้รับการผ่าตัดแก้ไขในขณะเดียวกัน

2.1. เทคนิคการผ่าตัดรักษาเฉพาะโรครูทะลุระหว่างทางเดินปัสสาวะส่วนล่างและทวารหนักที่เกิดภายหลัง (acquired rectourinary fistula) แบ่งออกเป็น 4 แบบคือ

2.1.1. Trans-perineal approach เป็นเทคนิคการผ่าตัดที่นิยมทำมากที่สุดเท่ากับร้อยละ 65.9 อัตราการประสบความสำเร็จเท่ากับร้อยละ 90 นอกจากนี้ยังสามารถให้การผ่าตัดแก้ไขความผิดปกติของท่อปัสสาวะได้ในขณะเดียวกัน (concomitant urethral reconstruction)[8]

2.1.2. Trans-sphincteric approach เป็นเทคนิคที่นิยมน้อยกว่า trans-perineal approach เนื่องจากพื้นที่ในการทำผ่าตัดแคบ (limited exposure) ยากในการที่จะหาเนื้อเยื่อมาคั่น (limited use of tissue interposition) ไม่เหมาะกับผู้ป่วยที่ต้องการผ่าตัดแก้ไขโรคท่อปัสสาวะตีบในขณะเดียวกัน (concurrent urethral reconstruction) นอกจากนี้ยังมีโอกาสเกิดภาวะกลั้นอุจจาระไม่ได้ (fecal incontinence) จากการผ่าตัดผ่านหูรูดทวารหนัก (anorectal sphincter) อัตราการประสบความสำเร็จเท่ากับร้อยละ 88[8]

2.1.3. Trans-abdominal approach มักจะเลือกในรายที่ต้องการการผ่าตัดแก้ไขความผิดปกติร่วมอื่นๆ ในช่องท้อง หรือในรายที่รูทะลุเกิดจากการฉายรังสีรักษา หรือมีแนวโน้มที่จะต้องทำการผ่าตัดทางเดินปัสสาวะและทวารหนักออกทั้งหมด (pelvic exenteration) เนื่องจากมีความผิดปกติร่วมที่ซับซ้อน มักจะทำร่วมกับ trans-perineal approach9 อัตราการประสบความสำเร็จเท่ากับร้อยละ 87[8]

2.1.4. Trans-anal approach อัตราการประสบความสำเร็จเท่ากับร้อยละ 59 และไม่เป็นที่นิยมเนื่องจากพื้นที่ในการทำผ่าตัดแคบ (limited exposure) ทำให้การซ่อมทำได้ยาก[8]

2.2. เทคนิคการผ่าตัดอื่นๆ ที่มักจะทำก่อน (prior procedures) หรือขณะเดียวกัน (concomitant procedure) กับการผ่าตัดโรครูทะลุระหว่างทางเดินปัสสาวะส่วนล่างและทวารหนักที่เกิดภายหลัง

2.2.1. การผ่าตัดทำทางเบี่ยงอุจจาระและ/หรือปัสสาวะ (bowel and/or urinary diversion) โดยส่วนใหญ่มักจะทำก่อนการผ่าตัดแก้ไขโรครูทะลุระหว่างทางเดินปัสสาวะส่วนล่างและทวารหนัก เพื่อลดการปนเปื้อนของอุจจาระและน้ำปัสสาวะผ่านมาทางรูทะลุ ช่วยลดการติดเชื้อในทางเดินปัสสาวะ อีกทั้งอาจจะทำให้รูทะลุสามารถปิดได้เอง (spontaneous closure)[8-10] ในผู้ป่วยโรครูทะลุระหว่างทางเดินปัสสาวะส่วนล่างและทวารหนักที่มีสาเหตุมาจากการฉายรังสีรักษาโรคมะเร็งต่อมลูกหมาก (radiation therapy) หากมีอาการและขนาดรูทะลุมากกว่า 1.5 เซนติเมตร แนะนำให้ทำทางเบี่ยงอุจจาระและปัสสาวะพร้อมกันในทันที (immediate bowel and urinary diversion)[11] สำหรับการผ่าตัดปิดทางเบี่ยงอุจจาระ (reversal of bowel diversion) ศัลยแพทย์โดยส่วนใหญ่จะพิจารณาภายหลังการผ่าตัดแก้ไขโรครูทะลุระหว่างทางเดินปัสสาวะส่วนล่างและทวารหนักไปแล้วไม่ต่ำกว่า 3 เดือน โดยมักจะทำการตรวจลำไส้โดยการทำ barium enema และ proctoscopy หรือ colonoscopy ก่อนการผ่าตัด[8] มีรายงานประมาณร้อยละ 10 ของผู้ป่วยที่จำเป็นจะต้องมีทางเบี่ยงอุจจาระและ/หรือปัสสาวะถาวร (permanent bowel and/or urinary diversion) เนื่องจากรูทะลุระหว่างทางเดินปัสสาวะส่วนล่างและทวารหนักได้รับการผ่าตัดแก้ไขซ้ำจนไม่สามารถให้การผ่าตัดแก้ไขได้ (failed multiple repair) หรือมีความผิดปกติของระบบทางเดินปัสสาวะส่วนล่างหรือทวารหนักหรือหูรูดท่อปัสสาวะหรือทวารหนักที่รุนแรงไม่สามารถใช้การได้ (devastating damage of lower urinary tract or rectum or sphincter)[8]

2.2.2. การผ่าตัดนำเนื้อเยื่อมาใช้คั่น (tissue interposition) จากการศึกษาพบว่าร้อยละ 72 ของผู้ป่วยที่ได้รับการผ่าตัดแก้ไขโรครูทะลุระหว่างทางเดินปัสสาวะส่วนล่างและทวารหนัก จะมีการนำเนื้อเยื่อมาใช้คั่น (tissue interposition)[8] โดยเชื่อว่าจะช่วยป้องกันไม่ให้เกิดรูทะลุซ้ำ โดยเฉพาะอย่างยิ่งในผู้ป่วยที่เคยได้รับการฉายรังสีรักษาที่บริเวณอุ้งเชิงกราน เนื้อเยื่อที่นิยมนำมาใช้มากที่สุดได้แก่ Gracilis muscle, omentum และ Dartos muscle[8] บางรายงานการศึกษามีการใช้ buccal mucosa graft[9] เป็นเนื้อเยื่อคั่น

ปัจจัยที่ส่งผลต่อผลการผ่าตัดรักษาโรครูทะลุระหว่างทางเดินปัสสาวะส่วนล่างและทวารหนักที่มีสาเหตุมาจากการรักษาโรคมะเร็งต่อมลูกหมาก (rectourinary fistula after prostate cancer treatment) คือ กลุ่มที่มีสาเหตุมาจากการฉายรังสีรักษาโรคมะเร็งต่อมลูกหมาก (Radiation therapy) จะมีโอกาสมากกว่าที่จะต้องมีลำไส้เปิดที่หน้าท้องถาวร (permanent bowel diversion) 11.1 เท่าและเกิดรูทะลุซ้ำ (recurrence) 9.1 เท่าเมื่อเทียบกับกลุ่มที่มีสาเหตุมาจากการผ่าตัดรักษา (surgical treatment)[12]

เทคนิคการผ่าตัด Trans-sphincter approach แบบ Modified York-Mason procedure

1. การเตรียมตัวและตรวจประเมินก่อนการผ่าตัด (preoperative evaluation)

รูปที่ 1 *การเตรียมตัวและตรวจประเมินก่อนการผ่าตัด (preoperative evaluation): ผู้ป่วยทุกรายควรได้รับการส่องกล้องท่อปัสสาวะและกระเพาะปัสสาวะ (cystourethroscopy) เพื่อตรวจหาความผิดปกติร่วมในทางเดินปัสสาวะส่วนล่าง เช่น ท่อปัสสาวะตีบ (urethral stricture) และควรทำการผ่าตัดแก้ไขไปพร้อมกัน และตรวจหาตำแหน่ง จำนวน และยืนยันให้ได้ว่ามีรูทะลุ (วงกลมสีเหลือง) เมื่อพบรูทะลุแนะนำให้ใส่เส้นลวดนำ (guide wire) ผ่านรูทะลุจากทางเดินปัสสาวะไปยังทวารหนัก หรือจากทวารหนักผ่านรูทะลุมายังทางเดินปัสสาวะ เพื่อให้สามารถหารูทะลุฝั่งทวารหนักได้ชัดเจนและเย็บปิดได้อย่างแน่นหนา*

2. การจัดท่าผู้ป่วยเพื่อผ่าตัด (position)

รูปที่ 2 *การจัดท่าผู้ป่วยเพื่อผ่าตัด (position): ผู้ป่วยจะได้รับการจัดให้อยู่ในท่า Jackknife หรือ Kraske position โดยจำเป็นที่จะต้องใช้หมอนเจลหรือฟองน้ำรองในตำแหน่งต่างๆ ของร่างกายเพื่อป้องกันการเกิดแผลกดทับ และช่วยให้ผู้ป่วยยังสามารถหายใจได้สะดวกในขณะได้รับการผ่าตัด ผู้ป่วยจำเป็นที่จะต้องได้รับการติดเทปเหนียวเพื่อแยกแก้มก้นออกจากกัน ให้สามารถเห็นรูทวารหนักได้ชัดเจน และแยกขาออกจากกันเพื่อให้สามารถทำการผ่าตัดที่บริเวณถุงอัณฑะ นำเนื้อเยื่อ Dartos muscle มาใช้ในการคั่น (tissue interposition) ในกรณีที่จำเป็น*

3. ขั้นตอนการผ่าตัด (surgical steps)

รูปที่ 3 *ตำแหน่งการลงมีดผ่าตัด (เส้นสีน้ำเงิน) และตำแหน่ง mucocutaneous junction ของรูทวารหนักซึ่งได้รับการเย็บด้วยไหม เพื่อเป็นการบ่งชี้ตำแหน่งในขั้นตอนการเย็บปิดให้รูทวารหนักกลับมาเหมือนเดิม นอกจากนี้ควรทำการเย็บไหมระบุตำแหน่งหูรูดทวารหนัก (anal sphincter) หลังจากการเปิดแผลที่ทวารหนักไปแล้ว (ไม่ได้แสดงไว้ในรูป) เพื่อให้หูรูดทวารหนักกลับมาอยู่ในตำแหน่งเดิมและกลับมาใช้งานได้เป็นปกติ*

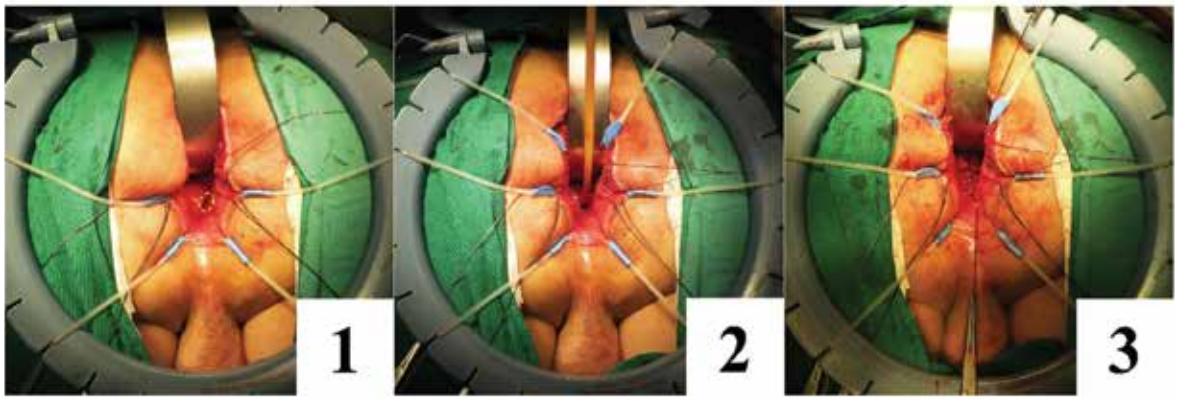

รูปที่ 4 *ประกอบไปด้วย (1) ตำแหน่งของรูทะลุระหว่างทางเดินปัสสาวะส่วนล่างและทวารหนัก (เส้นประสีเหลือง) ซึ่งในผู้ป่วยรายนี้มีรูทะลุขนาดใหญ่ เห็นได้ชัด จึงไม่ใส่เส้นลวดนำ (guide wire) ผ่านรูทะลุ (2) แสดงการใส่สาย Foley catheter ผ่านรูทะลุทางฝั่งทวารหนักเข้าไปยังทางเดินปัสสาวะส่วนล่าง และเติมบอลลูนในสาย Foley catheter เพื่อใช้ในการดึงรั้งรูทะลุ ให้สามารถลงแผลผ่าตัดรอบรูทะลุได้โดยง่าย โดยทำการลงมีดที่ผนังลำไส้ตรงรอบรูทะลุ ห่างจากขอบรูทะลุประมาณ 3-5 มิลลิเมตร และเลาะแยกผนังทวารหนักออกจากผนังทางเดินปัสสาวะโดยรอบ โดยไม่จำเป็นที่จะต้องตัดแนวรูทะลุออก (no fistula tract excision) หลังจากนั้นทำการขยายแผลผ่าตัดออกไปจากรอบรูทะลุ ให้มีลักษณะเป็นรูปตัวอักษร H จะได้ proximal และ distal rectal flap เพื่อใช้ในการเย็บปิดคลุมรูทะลุเป็นชั้นสุดท้าย (3) แสดงแนวแผลของผนังทางเดินปัสสาวะที่ได้รับการเย็บปิด ด้วยไหมละลายแบบ monofilament ขนาด 3-0 โดยไม่ให้แผลมีความตึง (tension free) และแน่นสนิท (water-tight technique) ซึ่งอาจจะเย็บในแนวตั้งหรือแนวนอนก็ได้ ขึ้นอยู่กับความเหมาะสมในแต่ละราย เนื่องจากผู้ป่วยอยู่ในท่าคว่ำ การทดสอบโดยการใส่น้ำเข้ากระเพาะปัสสาวะเพื่อตรวจสอบความแน่นและการรั่วซึมของรอยแผลผ่าตัด (leak test) อาจจะทำได้ค่อนข้างยาก จึงจำเป็นที่จะต้องมองเห็นได้ชัดในขณะเย็บและทำการเย็บให้แน่นหนาที่สุด*

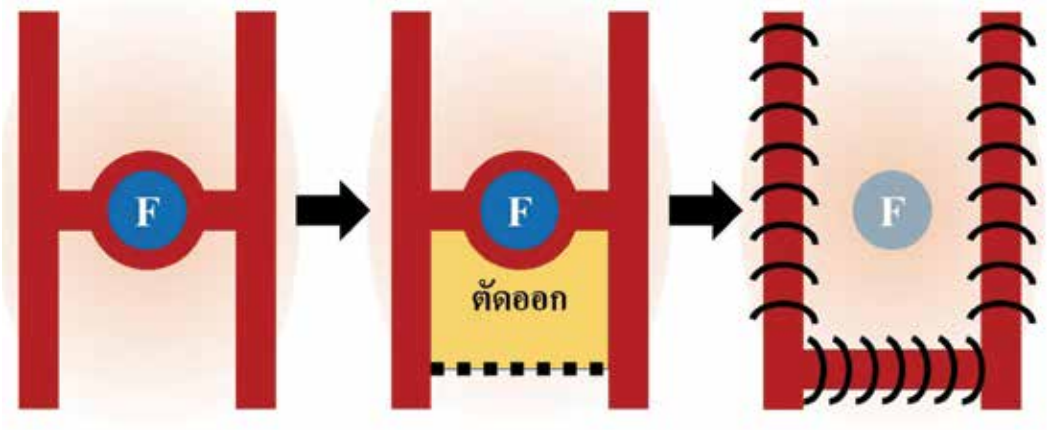

รูปที่ 5 *รูปแบบแผลผ่าตัดที่บริเวณผนังลำไส้ตรงด้านหน้า โดยเริ่มจากการลงแผลรอบรูทะลุ (F) ก่อน แล้วจึงทำการขยายแผลออกเป็นรูปตัวอักษร H และทำการเลาะผนังลำไส้ตรงออกจากผนังทางเดินปัสสาวะ ได้เป็น proximal และ distal rectal flap หลังจากทำการเย็บปิดรูทะลุเรียบร้อยแล้ว จึงทำการตัด distal rectal flap ออก (ตัดออก) และดึง proximal flap ซึ่งมีความยืดหยุ่นและเลือดมาเลี้ยงดีกว่า ลงมาเย็บติดกับขอบแผลด้านล่าง เพื่อคลุมแนวรอยเย็บรูทะลุ แผลผ่าตัดจะมีลักษณะเป็นรูปตัวอักษร U*

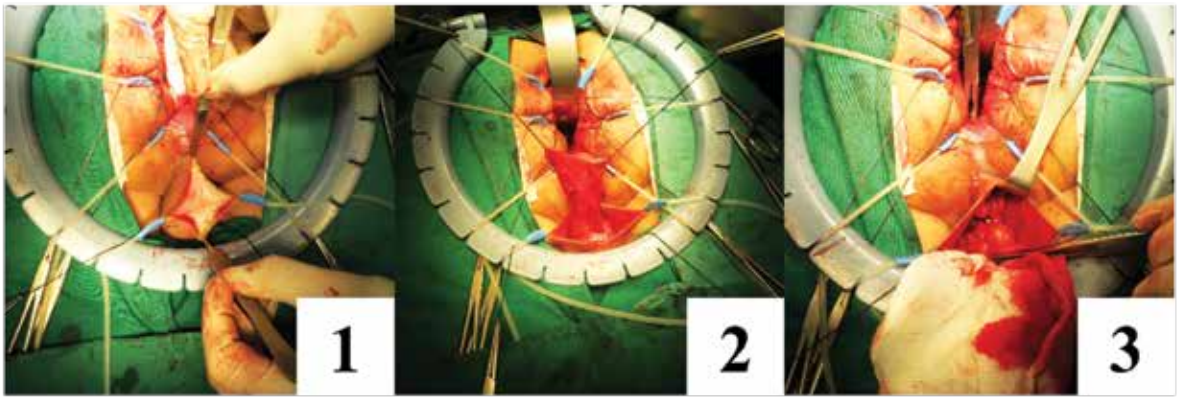

รูปที่ 6 *ประกอบไปด้วย (1) แผลผ่าตัดที่บริเวณถุงอัณฑะ เพื่อที่จะนำ Dartos muscle มาใช้เป็นเนื้อเยื่อคั่น (tissue interposition) ระหว่างรอยเย็บของผนังทางเดินปัสสาวะและผนังลำไส้ตรง (2) Dartos muscle flap ที่ได้เลาะออกจากถุงอัณฑะ ซึ่งเป็น pedicle flap ที่ได้รับเลือดมาจากหลอดเลือด external pudendal artery (3) การลอด Dartos muscle flap ผ่านจากถุงอัณฑะ ขึ้นไปทางช่องระหว่างหูรูดทวารหนักและท่อปัสสาวะ ไปยังตำแหน่งแผลผ่าตัดที่ทวารหนัก โดยใช้ Satinsky clamp ขนาดกลาง*

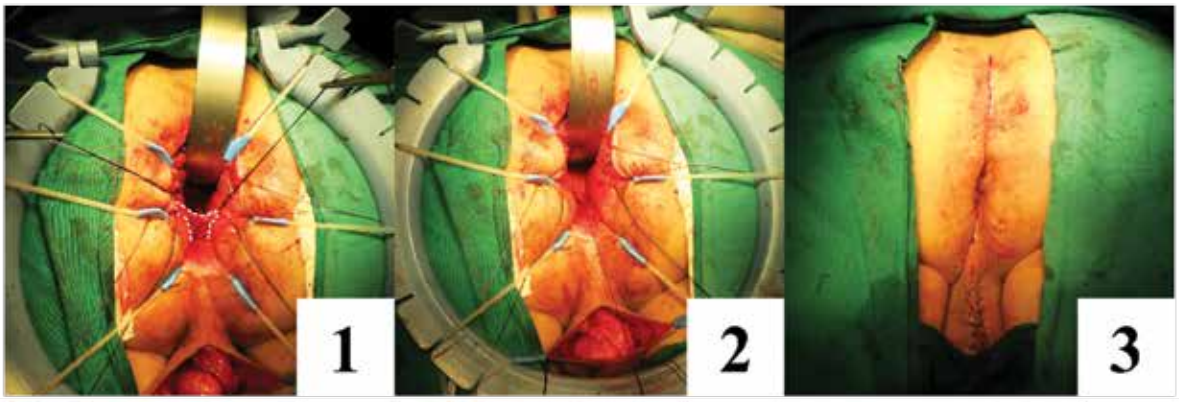

รูปที่ 7 *ประกอบไปด้วย (1) Dartos muscle flap ที่ลอดผ่านจากถุงอัณฑะไปยังแผลผ่าตัดที่ทวารหนัก ซึ่งจะใช้เป็นเนื้อเยื่อคั่น (tissue interposition) โดยสามารถนำไปคลุมแนวแผลของผนังทางเดินปัสสาวะที่เย็บไว้ได้ทั้งหมด ทำการเย็บยึด Dartos muscle flap กับเนื้อเยื่อรอบๆ ด้วยไหมละลายแบบ multifilament ขนาด 2-0 หรือ 3-0 ตามความเหมาะสม โดยเลือกเข็มแบบกลมที่มีขนาดเส้นผ่านศูนย์กลางประมาณ 3 ใน 4 ของครึ่งวงกลม (2) Proximal rectal flap ที่ได้เตรียมไว้ในช่วงการเลาะแยกผนังลำไส้ตรงออกจากผนังทางเดินปัสสาวะในช่วงแรก โดยสามารถดึงลงมาเย็บเข้ากับ distal rectal wall ส่วนที่เหลือหลังจากได้ทำการตัดเล็มส่วนที่ช้ำออกไปแล้ว ด้วยไหมละลายแบบ multifilament ขนาด 2-0 หรือ 3-0 ตามความเหมาะสม (3) แผลที่ได้รับการเย็บปิดในแต่ละชั้นตั้งแต่ผนังลำไส้ตรงด้านหลัง (posterior rectal wall) กล้ามเนื้อ levator ani muscle หูรูดทวารหนัก (anal sphincter) และผิวหนัง โดยทำการเย็บตำแหน่ง mucocutaneous junction (ซึ่งเย็บชี้ตำแหน่งไว้ในตอนแรก) เข้าหากันเป็นตำแหน่งแรก*

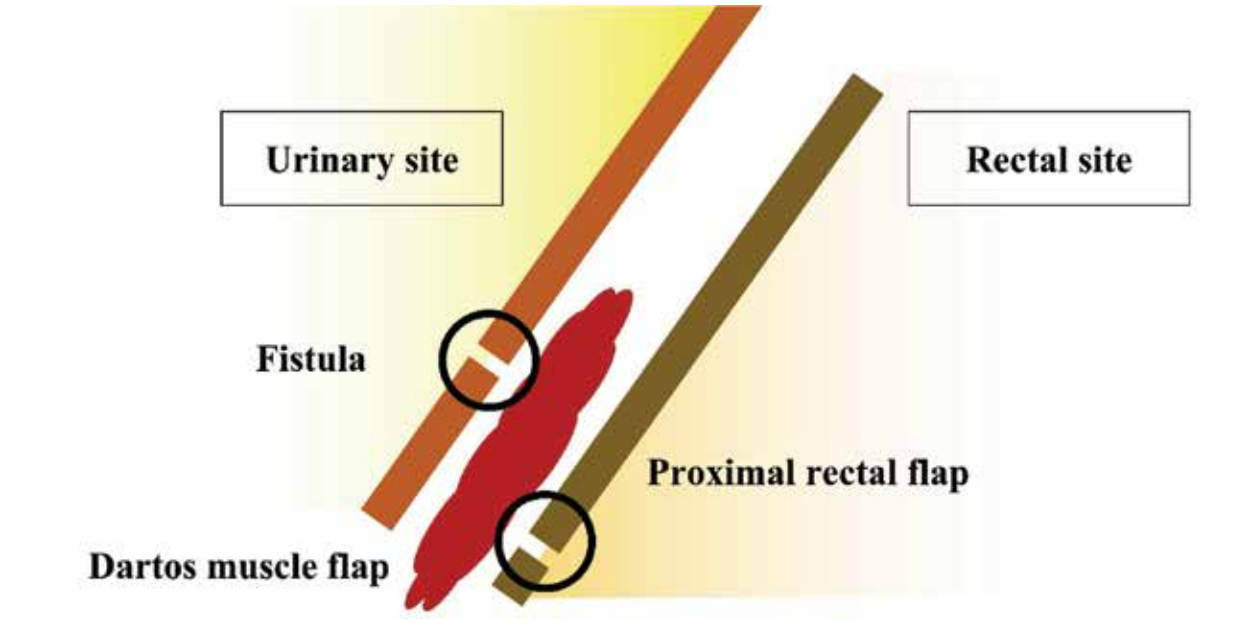

รูปที่ 8 *ลักษณะแนวแผลรูทะลุที่ได้รับการเย็บซ่อมเสร็จหมดทุกชั้น จากมุมมองภาพตัดขวางทางด้านข้าง (sagittal view) จะพบว่าแนวแผลที่ได้รับการเย็บซ่อมจะอยู่คนละระนาบกัน และมี Dartos muscle flap เป็นเนื้อเยื่อคั่น*

4. การดูแลหลังผ่าตัด (Postoperative care)

4.1. ในช่วงระยะเวลาหลังผ่าตัดใน 7 วันแรก แนะนำให้ผู้ป่วยแช่ก้นและแผลในน้ำอุ่น เช้าและเย็น นานประมาณ 5 นาที โดยอาจจะผสมยาฆ่าเชื้อ Betadine ลงในน้ำที่ใช้แช่ก้นตามความเหมาะสม เพื่อเป็นการทำความสะอาดแผลและลดอาการเจ็บปวด หลังจากให้ผู้ป่วยกลับบ้าน ยังคงแนะนำให้แช่ก้นและแผลในน้ำอุ่นต่อไปจนถึงวันที่นัดตรวจ

4.2. ให้ยาแก้ปวดอย่างเหมาะสม (appropriate analgesic drugs) เพื่อลดการหดเกร็งของกล้ามเนื้อในอุ้งเชิงกราน ลดความเสี่ยงที่จะเกิดแผลแยก

4.3. ให้ยาปฏิชีวนะที่ครอบคลุมเชื้อแบคทีเรียในลำไส้ อาจจะเป็นชนิดฉีดเข้าหลอดเลือดดำ (intravenous antibiotics) หรือรับประทาน (oral antibiotics) เป็นระยะเวลาไม่น้อยกว่า 14 วัน เนื่องจากแผลบริเวณนี้ทำความสะอาดได้ยากและมีโอกาสติดเชื้อได้ง่าย

4.4. คาสายสวนปัสสาวะ (indwelling urethral catheter) ไว้ไม่ต่ำกว่า 30 วัน หากผู้ป่วยได้รับการผ่าตัดแก้ไขโรคท่อปัสสาวะตีบร่วมด้วย (urethral stricture surgery) หรือเคยได้รับการฉายรังสีรักษาที่อุ้งเชิงกราน (pelvic radiation) อาจจะพิจารณาคาสายสวนปัสสาวะไว้นานกว่า 30 วัน หรือจนกว่าจะตรวจเพิ่มเติมหลังผ่าตัดแล้วพบว่ารูทะลุปิดไปแล้ว

4.5. การตรวจยืนยันว่ารูทะลุปิดไปแล้ว สามารถทำได้ภายหลังการผ่าตัดไปแล้วไม่ต่ำกว่า 30 วัน แนะนำให้ทำการตรวจฉีดสีท่อปัสสาวะแบบย้อนกลับ (retrograde urethrogram) ก่อน แล้วพิจารณาส่องกล้องท่อปัสสาวะและกระเพาะปัสสาวะ (cystourethroscopy) ในภายหลัง ในกรณีที่พบว่ารูทะลุปิดสนิทดี สามารถนำสายสวนปัสสาวะทางท่อปัสสาวะ (urethral catheter) ออกได้ ในรายที่มีสายสวนปัสสาวะทางหน้าท้อง (suprapubic catheter) อาจทำการลองรัดสายเพื่อให้ปัสสาวะเองก่อน 7-14 วันก่อนที่จะเอาสายออก ในกรณีที่รูทะลุยังไม่ปิด หรือไม่แน่ใจว่าปิดสนิท แนะนำให้คาสายสวนปัสสาวะต่อจนครบ 90 วัน ร่วมกับการให้ยาปฏิชีวนะแบบรับประทานต่ออีก 14 วัน จึงพิจารณาตรวจประเมินซ้ำ

4.6. เนื่องจากผู้ป่วยโดยส่วนใหญ่ได้รับการผ่าตัดทำทางเบี่ยงอุจจาระ (bowel diversion) จึงไม่จำเป็นที่จะต้องจำกัดชนิดอาหารภายหลังการผ่าตัดในระยะแรก แนะนำให้ทำการผ่าตัดปิดทางเบี่ยงอุจจาระ หลังจากที่รูทะลุปิดสนิทดีแล้วในระยะเวลา 30-90 วัน โดยให้ทำการตรวจประเมินลำไส้และทวารหนักก่อนการผ่าตัดปิดทางเบี่ยงอุจจาระ หากตรวจพบว่ามีทวารหนักหรือลำไส้ตรง?ตีบ (anal or rectal? stenosis) แนะนำให้ทำการขยายทวารหนักทุก 15-30 วัน จนกว่าตรวจพบว่าไม่มีทวารหนักตีบ ซึ่งโดยส่วนใหญ่จะได้รับการขยายทวารหนักเพียง 1-2 ครั้ง ก็สามารถที่จะผ่าตัดปิดทางเบี่ยงอุจจาระได้

สรุป

โรครูทะลุระหว่างทางเดินปัสสาวะส่วนล่างและทวารหนักที่เกิดภายหลัง (acquired rectourinary fistula) โดยส่วนใหญ่มีสาเหตุมาจากการรักษาโรคมะเร็งต่อมลูกหมาก (post-prostate cancer treatment) ทั้งจากการผ่าตัดและการฉายรังสีรักษา การตรวจวินิจฉัยเพิ่มเติมจำเป็นที่จะต้องตรวจหาความผิดปกติอื่นที่สามารถเกิดร่วม ได้แก่ โรคท่อปัสสาวะตีบ (urethral stricture) เพื่อให้การรักษาประสบความสำเร็จ สำหรับการรักษาในปัจจุบันการผ่าตัดยังคงเป็นการรักษาหลัก แต่อาจมีความยุ่งยากซับซ้อนและต้องอาศัยประสบการณ์ของศัลยแพทย์เป็นอย่างมาก เพื่อช่วยลดภาวะแทรกซ้อนที่อาจจะเกิดขึ้นตามมาในภายหลัง ในกรณีที่เกิดจากการฉายรังสีรักษา โอกาสประสบความสำเร็จจากการผ่าตัดรักษาค่อนข้างต่ำ

เอกสารอ้างอิง

1. Komori K, Kimura K, Kinoshita T, Ito S, Abe T, Senda Y, et al. A delayed-onset rectourethral fistula after intersphincteric resection for very low rectal cancer: a case report and literature review. Surg Case Rep 2015;1(1):70.
2. Gayam V, Mandal A, Garlapati P, Khalid M, Shrestha B, Gill A. Rectourethral Fistula Secondary to Transurethral Resection of the Prostate. Cureus 2018;10(10):e3476.

3. Syed A, Leong JY, Teplitsky S, Li W, Das A. Rectourethral fistula: a rare complication after HoLEP. Can J Urol 2018;25(6):9617-9.

4. Cools P, Vanderputte S, Van der Stighelen Y, Colemont L, Denis B. Rectourethral fistula due to Crohn's disease. Acta Urol Belg 1996;64(3):47-8.

5. Gupta N, Katoch A, Lal P, Hadke NS. Rectourethral fistula after injection sclerotherapy for haemorrhoids, a rare complication. Colorectal Dis 2011;13(1):105.

6. Feo CF, Trompetto M, Chioso PC, Fancellu A, Ginesu GC, Porcu A. Stapled hemorrhoidopexy complicated by rectourethral fistula. Tech Coloproctol 2016;20(6):425-6.

7. Thomas C, Jones J, Jager W, Hampel C, Thuroff JW, Gillitzer R. Incidence, clinical symptoms and management of rectourethral fistulas after radical prostatectomy. J Urol 2010;183(2):608-12.

8. Hechenbleikner EM, Buckley JC, Wick EC. Acquired rectourethral fistulas in adults: a systematic review of surgical repair techniques and outcomes. Dis Colon Rectum 2013;56(3):374-83.

9. Harris CR, McAninch JW, Mundy AR, Zinman LN, Jordan GH, Andrich D, et al. Rectourethral Fistulas Secondary to Prostate Cancer Treatment: Management and Outcomes from a Multi-Institutional Combined Experience. J Urol 2017;197(1):191-4.

10. Dafnis G. Transsphincteric repair of rectourethral fistulas: 15 years of experience with the York Mason approach. Int J Urol 2018;25(3):290-6.

11. Chrouser KL, Leibovich BC, Sweat SD, Larson DW, Davis BJ, Tran NV, et al. Urinary fistulas following external radiation or permanent brachytherapy for the treatment of prostate cancer. J Urol 2005;173(6):1953-7.

12. Mishra K, Mahran A, Abboud B, Bukavina L, Elshafei A, Ray A, 3rd, et al. Validating the Martini Staging System for Rectourethral Fistula: A Meta-Analysis of Postoperative Outcomes. Urology 2020;147:299-305.

บทที่ 10

Anti-incontinence Surgery

จรัสพงศ์ ดิศรานันท์

Suburethral sling เป็นการผ่าตัดรักษาภาวะ stress urinary incontinence ที่ทำกันมากที่สุดในปัจจุบัน เมื่อเทียบกับการผ่าตัดด้วยวิธีอื่นๆ การผ่าตัด suburethral sling ได้ผลการรักษาที่ดี โดยมีความสำเร็จที่ร้อยละ 80-85[1-3] มีเทคนิคการผ่าตัดที่ไม่ยุ่งยากซับซ้อน ระยะเวลาในการผ่าตัดและการพักฟื้นหลังผ่าตัดสั้น อัตราการเกิดภาวะแทรกซ้อนน้อย จึงจัดเป็น gold standard ในการรักษา stress urinary incontinence นอกจากนั้น suburethral sling ยังสามารถรักษา stress urinary incontinece ทั้งที่เกิดจาก hypermobility และ intrinsic sphincter deficiency (ISD) ดังนั้น ในผู้ป่วยที่มีประวัติไอจามปัสสาวะเล็ดราดที่ไม่ซับซ้อน จึงไม่จำเป็นต้องทำการตรวจเพิ่มเติมเพื่อแยกสองภาวะนี้ก่อนการผ่าตัด การตรวจพิเศษเพิ่มเติม เช่น การตรวจ Urodynamic จะเลือกทำเฉพาะผู้ป่วยบางรายเช่น ผู้ป่วยที่มีอาการ mixed urinary incontinence

Suburethral sling เป็นการผ่าตัดใส่ sling เพื่อคล้องท่อปัสสาวะไว้โดยเปิดแผลเล็กๆ ที่ผนังช่องคลอดด้านหน้าใต้ต่อท่อปัสสาวะ เพื่อให้ sling พยุงท่อปัสสาวะไม่ให้หย่อนหรือเปิดออกขณะไอหรือจาม การผ่าตัดแบ่งได้เป็น

1. Mid urethral sling เป็นการผ่าตัดรักษา stress urinary incontinence ที่นิยมที่สุดในปัจจุบัน โดยการวาง sling จะวางไว้ที่ตำแหน่ง mid urethra โดยมักจะใช้ synthetic sling เช่น การทำ Tension-free vaginal tape procedure

2. Bladder neck sling เป็นการวาง sling ไว้ที่ proximal urethra ใกล้ๆ bladder neck จะมีแผลผ่าตัดที่ผนังช่องคลอดด้านหน้าและที่หน้าท้อง โดย sling ที่ใช้อาจเป็น เนื้อเยื่อของผู้ป่วยเองเช่น rectus sheath หรือ fascia lata หรืออาจใช้ synthetic sling ตัวอย่างเช่น การทำ pubovaginal sling

Tesion-free vaginal tape (TVT): surgical techniques

1. จัดท่าผู้ป่วยในท่า lithotomy, ใส่สายสวนปัสสาวะ (Foley catheter) เพื่อไม่ให้มีปัสสาวะค้างในกระเพาะปัสสาวะ ฉีด normal saline solution หรือ xylocaine ปริมาณ 5-10 มิลลิลิตร ที่ผนังช่องคลอดด้านหน้า (anterior vaginal wall) ตรงบริเวณที่จะลง incision ซึ่งอยู่ตรง mid urethra ตรงกลางระหว่าง urethral meatus กับ bladder neck (ตำแหน่ง balloon ของ Foley catheter) (รูปที่ 1)

2. ลงมีดเปิดแผลตามแนวตั้ง (vertical incision) บริเวณ midurethra ให้มีความยาวแผลประมาณ 2 เซนติเมตร (รูปที่ 2)

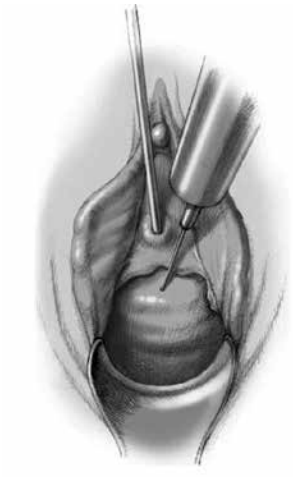

รูปที่ 1

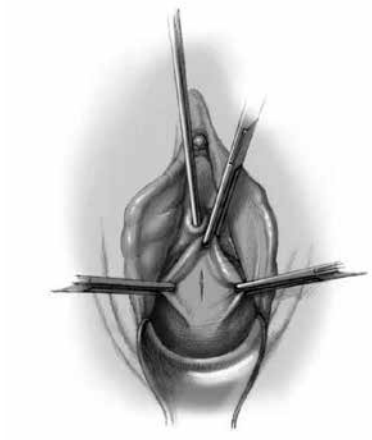

รูปที่ 2

รูปที่ 1-2 จากเอกสารอ้างอิง Zubke, W., Gruber, I.V., Gardanis, K. et al. Tension-free vaginal tape (TVT): our modified technique-effective solutions for postoperative TVT correction. Gynecol Surg 1, 111–118 (2004).)

3. ใช้ปลายกรรไกรเปิดเนื้อเยื่อให้เป็นช่องออกไปทางด้านข้าง ทั้งทางด้านซ้ายและขวาของ urethra โดยให้มีทิศทางออกไปทางด้านข้างและเฉียงขึ้นด้านบนไปหา pubic rami (รูปที่ 3)

4. ใส่ catheter guide ไว้ภายใน Foley catheter เพื่อใช้ในการโยกตำแหน่งของ urethra และ bladder neck ให้อยู่ฝั่งตรงข้ามขณะที่แทงเข็มของ sling (TVT needle) เพื่อลดโอกาสเกิดการบาดเจ็บต่อ urethra และ bladder, แทงเข็ม TVT needle ผ่านเข้าทางช่องที่เตรียมไว้ทางด้านข้างของ urethra ในขั้นตอนที่ 3 (รูปที่ 4)

5. ทิศทางของปลาย TVT needle ให้เฉียงออกทางด้านข้างและขึ้นด้านบนเข้าหา pubic rami ทะลุผ่าน endopelvic fascia เข้าไปใน retropubic space โดยให้ปลายเข็มอยู่ติดกับขอบด้านหลังของ pubic bone ตลอดเวลาจนปลายเข็มแทงทะลุถึงผิวหนังบริเวณเหนือหัวหน่าว วิธีนี้จะช่วยลดการแทงทะลุกระเพาะปัสสาวะโดยเฉพาะกรณีที่มีแผลเป็นจากการผ่าตัดบริเวณอุ้งเชิงกรานมาก่อน (รูปที่ 5-6)

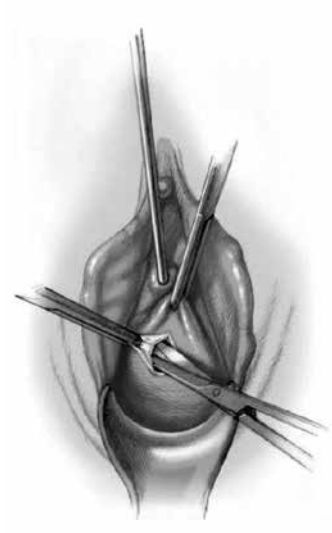

รูปที่ 3

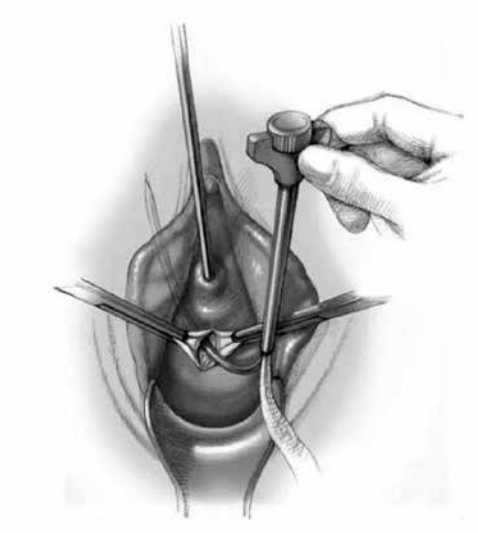

รูปที่ 4

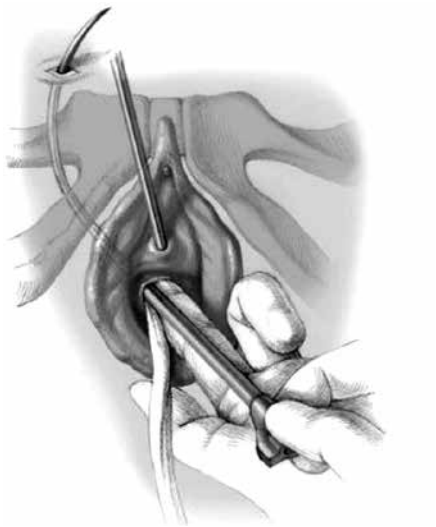

รูปที่ 5

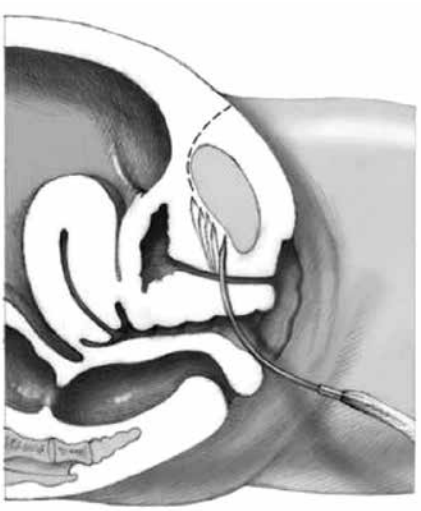

รูปที่ 6

รูปที่ 3-6 จากเอกสารอ้างอิง Zubke, W., Gruber, I.V., Gardanis, K. et al. Tension-free vaginal tape (TVT): our modified technique-effective solutions for postoperative TVT correction. Gynecol Surg 1, 111–118 (2004).)

6. หลังจากที่แทง TVT needle ทั้งสองข้างเสร็จแล้ว ให้คาปลายเข็มทั้งสองข้างโผล่เหนือผิวหนังค้างไว้ เอาสายสวนปัสสาวะออก แล้วส่องกล้องตรวจกระเพาะปัสสาวะ (cystoscopy) ให้แน่ใจว่าไม่มีการบาดเจ็บต่อ urethra และ bladder โดยแนะนำให้ใช้เลนส์ 70 องศา หากพบมีการแทงทะลุกระเพาะปัสสาวะให้ถอย TVT needle กลับผ่านทางช่องคลอด แล้วแทงใหม่ตามขั้นตอนที่ 5 และส่องกล้องตรวจกระเพาะปัสสาวะซ้ำ แต่ถ้ามีการบาดเจ็บหรือแทง

ทะลุท่อปัสสาวะ ควรหยุดการทำหัตถการ ให้เอา sling ออก แล้วรอให้แผลที่ท่อปัสสาวะหายดีจึงค่อยนำผู้ป่วยมาใส่ sling ใหม่ (รูปที่ 7)

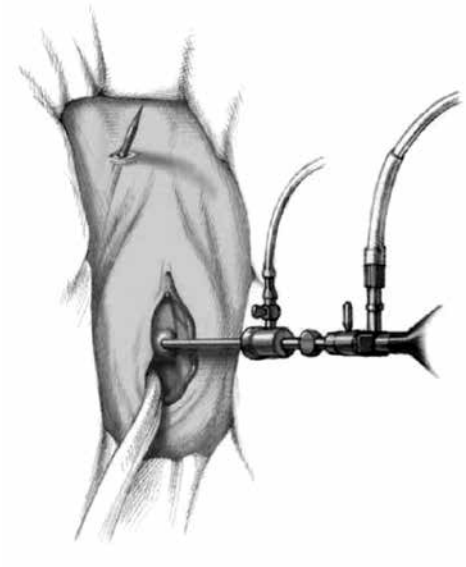

รูปที่ 7

รูปที่ 8

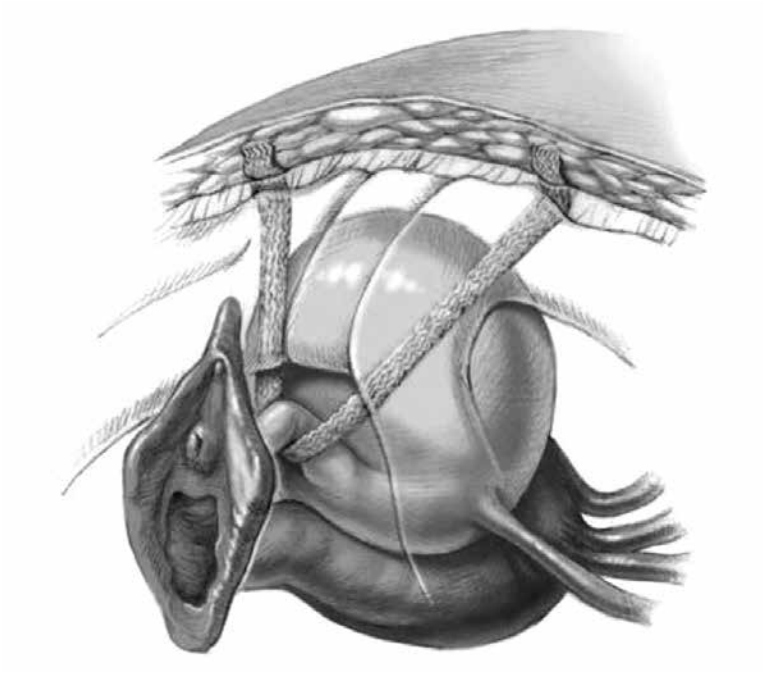

รูปที่ 9

รูปที่ 7-9 จากเอกสารอ้างอิง Zubke, W., Gruber, I.V., Gardanis, K. et al. Tension-free vaginal tape (TVT): our modified technique-effective solutions for postoperative TVT correction. Gynecol Surg 1, 111–118 (2004).)

7. เมื่อแน่ใจว่าไม่มีการบาดเจ็บต่อกระเพาะปัสสาวะแล้วให้ดึงปลายเข็มทั้งสองข้างพร้อมกับ sling ผ่านขึ้นทางหน้าท้อง โดยพยายามจัดให้ sling ส่วนที่อยู่ใต้ท่อปัสสาวะแผ่แบน ไม่ม้วนขด และไม่ดึง sling จนตึงเกินไป พยายามให้ sling แนบกับท่อปัสสาวะแบบหลวมๆ ไม่ยกท่อปัสสาวะให้เป็นมุม ตรวจสอบระดับความตึงของ sling โดยสามารถใช้ปลายกรรไกรตัดเนื้อสอดไประหว่างท่อปัสสาวะกับ sling ได้ (รูปที่ 8-9)

8. ดึงพลาสติกที่หุ้ม sling ไว้ออกผ่านทางแผลหน้าท้อง ตัดปลาย sling ที่โผล่พ้นผิวหนังที่หน้าท้องออก เย็บแผลที่ผนังช่องคลอดด้วย Vicryl และใช้พลาสเตอร์ปิดแผลบริเวณผิวหนังที่ท้องน้อย

9. สามารถถอดสายสวนปัสสาวะออกได้หลังผ่าตัดครบ 24 ชั่วโมง แล้วสังเกตุอาการปัสสาวะ วัดปริมาณ post void residual urine ในกรณีถ้ามีการบาดเจ็บของกระเพาะปัสสาวะหรือท่อปัสสาวะ ให้พิจารณาใส่สายสวนปัสสาวะไว้ 7-10 วัน

Transobturator sling placement: surgical techniques

1. จัดท่าผู้ป่วยในท่า lithotomy, ใส่สายสวนปัสสาวะ (Foley catheter) เพื่อไม่ให้มีปัสสาวะค้างในกระเพาะปัสสาวะ ฉีด normal saline solution หรือ xylocaine ปริมาณ 5-10 มิลลิลิตร ที่ผนังช่องคลอดด้านหน้า (anterior vaginal wall) ตรงบริเวณที่จะลง incision ซึ่งอยู่ตรง mid urethra ตรงกลางระหว่าง urethral meatus กับ bladder neck (ตำแหน่ง balloon ของ Foley catheter) (รูปที่ 10)

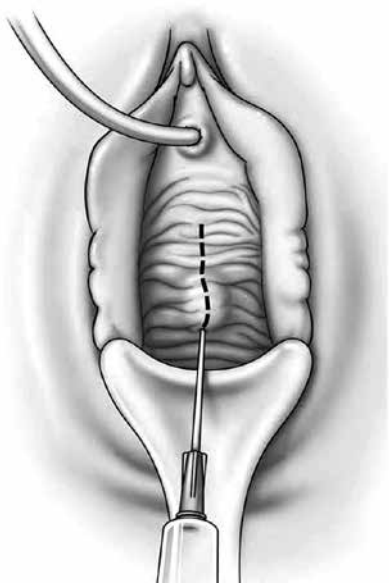

รูปที่ 10

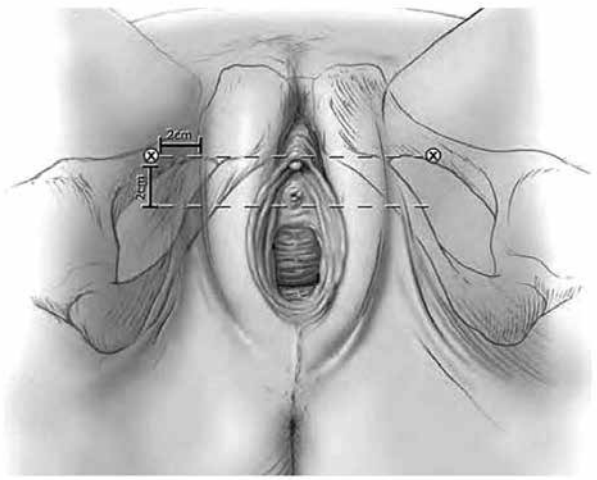

รูปที่ 11

รูปที่ 10-11 จากเอกสารอ้างอิง Sandip P. Vasavada, Raymond R. Rackley. Percutaneous vaginal tape sling procedure. https://abdominalkey.com/percutaneous-vaginal-tape-sling-procedure/. (Courtesy of the Cleveland Clinic Foundation, copyright 2002.)

2. ทำเครื่องหมายตำแหน่งออกของ sling บริเวณขาหนีบทั้งสองข้าง โดยตำแหน่งของ sling ที่บริเวณขาหนีบจะอยู่ประมาณ 2 เซนติเมตรห่างจากรอยขาหนีบ (tight crease) ไปทางด้านข้าง (lateral) และ 2 เซนติเมตรเหนือระดับของรูเปิดท่อปัสสาวะ (urethral meatus) (รูปที่ 11)

3. ลงมีดเปิดแผลตามแนวตั้ง (vertical incision) บริเวณ midurethra ให้มีความยาวแผลประมาณ 2 เซนติเมตร (รูปที่ 12)

4. ใช้ปลายกรรไกรเปิดเนื้อเยื่อให้เป็นช่องออกไปทางด้านข้าง ทั้งทางด้านซ้ายและขวาของ urethra โดยให้มีทิศทางออกไปทางด้านข้างและเฉียงขึ้นด้านบนเล็กน้อยพุ่งไปหาเครื่องหมายที่ทำไว้ในขั้นตอนที่ 2 จนลึกถึง internal obturator membrane (รูปที่ 13)

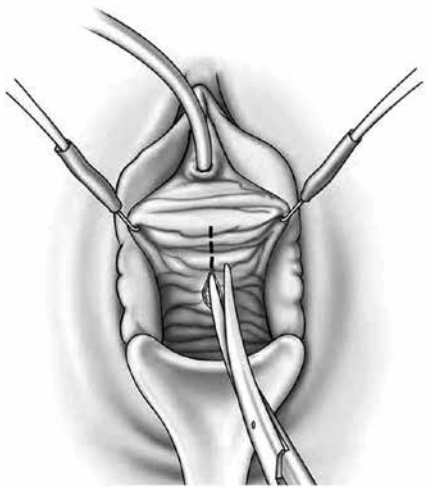

รูปที่ 12

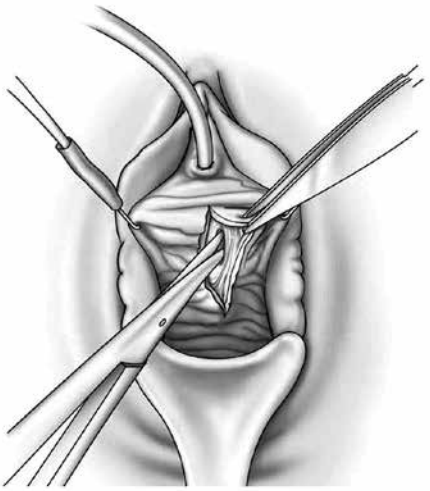

รูปที่ 13

รูปที่ 12-13 จากเอกสารอ้างอิง Sandip P. Vasavada, Raymond R. Rackley. Percutaneous vaginal tape sling procedure. https://abdominalkey.com/percutaneous-vaginal-tape-sling-procedure/. (Courtesy of the Cleveland Clinic Foundation, copyright 2002.)

5. Out-in technique ถ้าเป็นเครื่องมือชนิดที่ใช้วิธีแทงจากด้านนอกเข้าด้านใน ให้สอดนิ้วชี้เข้าทางแผลที่ช่องคลอดไปตามแนวช่องแผลที่ทำไว้ในขั้นตอนที่ 4 โดยให้ปลายนิ้วอยู่ที่ขอบด้านในของ obturator foramen นิ้วหัวแม่มือกดที่ขาหนีบตรงตำแหน่งของ obturator foramen เพื่อช่วยตรวจสอบตำแหน่งของปลายนิ้วชี้ (รูปที่ 14) แทงเครื่องมือเข้าบริเวณตำแหน่งที่ทำเครื่องหมายไว้ในขั้นตอนที่ 2 ทะลุผ่านผิวหนังลงไปจนปลายเครื่องมือสัมผัสกับปลายนิ้วชี้ด้านในช่องคลอด แล้วค่อยๆ บิดข้อมือหมุน (rotate) ดันเครื่องมือตามแนวโค้งเข้าไปในช่องคลอดพร้อมกับค่อยๆ ถอยนิ้วชี้ออก จนปลายเครื่องมือโผล่พ้นออกมาที่แผลบริเวณช่องคลอด ทำแบบเดียวกันทั้งสองข้าง (รูปที่ 15)

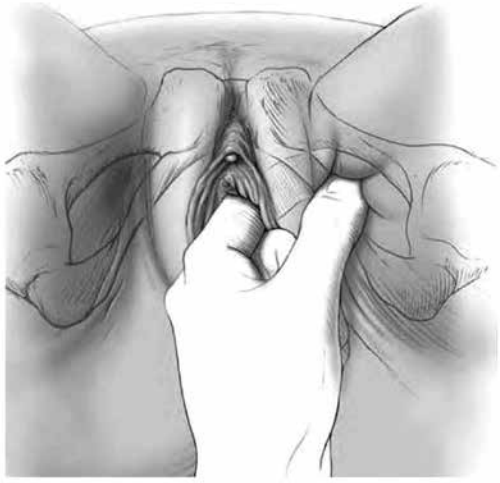

รูปที่ 14

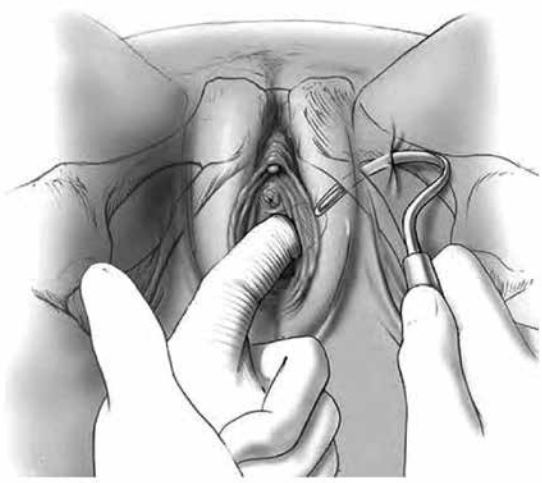

รูปที่ 15

รูปที่ 14-15 จากเอกสารอ้างอิง Sandip P. Vasavada, Raymond R. Rackley. Percutaneous vaginal tape sling procedure. https://abdominalkey.com/percutaneous-vaginal-tape-sling-procedure/. (Courtesy of the Cleveland Clinic Foundation, copyright 2002.)

6. In-out technique ถ้าเป็นเครื่องมือชนิดที่ใช้วิธีแทงจากด้านในออกด้านนอก ให้สอดอุปกรณ์นำทางผ่านทางช่องแผลที่ทำไว้ในขั้นตอนที่ 4 โดยให้ปลายอุปกรณ์พุ่งไปยังบริเวณตำแหน่งที่ทำเครื่องหมายไว้ในขั้นตอนที่ 2 (รูปที่ 16) แล้วสอดเครื่องมือไปตามร่องของอุปกรณ์นำทาง ดันเครื่องมือเข้าไปอย่างช้าๆ พร้อมกับหมุนข้อมือให้เครื่องมือผ่านเข้าไปตามแนวโค้งของเครื่องมือ จนปลายเครื่องมือแทงผ่านผิวหนังบริเวณที่ทำเครื่องหมายไว้ที่ขาหนีบ ดึงปลายเครื่องมือหรือ sling ให้พ้นผิวหนังออกมาเล็กน้อย แล้วบิดข้อมือถอยเครื่องมือออกอย่างช้าๆ ผ่านทางช่องคลอด ทำแบบเดียวกันทั้งสองข้าง (รูปที่ 17-18)

7. ส่องกล้องตรวจกระเพาะปัสสาวะ (cystoscopy) ให้แน่ใจว่าไม่มีการบาดเจ็บต่อ urethra และ bladder โดยแนะนำให้ใช้เลนส์ 70 องศา หากพบมีการแทงทะลุกระเพาะปัสสาวะให้ถอยเครื่องมือหรือ ดึง sling กลับออกมาผ่านทางเดิม แล้วแทงใหม่ตามขั้นตอนที่ 5 หรือ 6 และส่องกล้องตรวจกระเพาะปัสสาวะซ้ำ แต่ถ้ามีการบาดเจ็บหรือแทงทะลุท่อปัสสาวะ ควรหยุดการทำหัตถการ ให้เอา sling ออก แล้วรอให้แผลที่ท่อปัสสาวะหายดีจึงค่อยนำผู้ป่วยมาใส่ sling ใหม่

8. เมื่อแน่ใจว่าไม่มีการบาดเจ็บต่อกระเพาะปัสสาวะแล้วให้ดึงปลาย sling ผ่านขึ้นมาตรงขาหนีบ (รูปที่ 19) (ถ้าเป็นอุปกรณ์ชนิด out-in technique ให้เกี่ยว sling กับปลายเครื่องมือแล้วดึง sling ออกมาตรงขาหนีบ) (รูปที่ 20) โดยพยายามจัดให้ sling ส่วนที่อยู่ใต้ท่อปัสสาวะแผ่แบน ไม่ม้วนขด (รูปที่ 21) และไม่ดึง sling จนตึงเกินไป พยายามให้ sling แนบกับท่อปัสสาวะแบบหลวมๆ ไม่ยกท่อปัสสาวะให้เป็นมุม ตรวจสอบระดับความตึงของ sling โดยสามารถใช้ปลายกรรไกรตัดเนื้อสอดไประหว่างท่อปัสสาวะกับ sling ได้

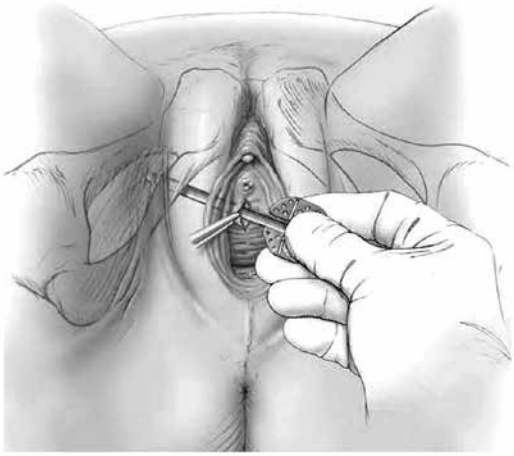

รูปที่ 16

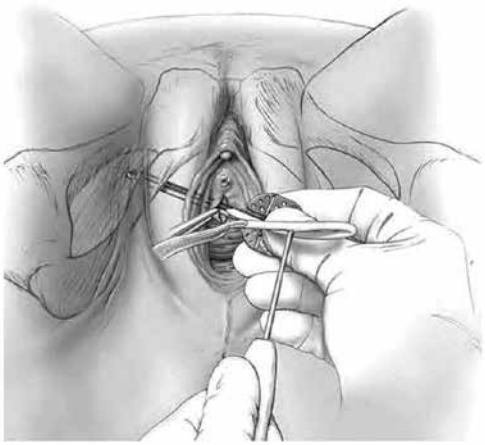

รูปที่ 17

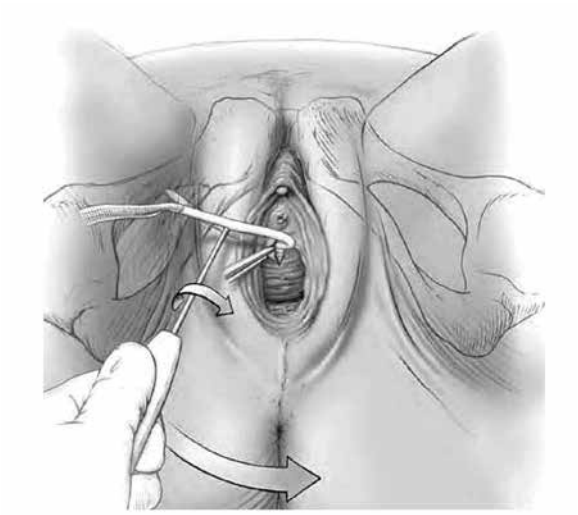

รูปที่ 18

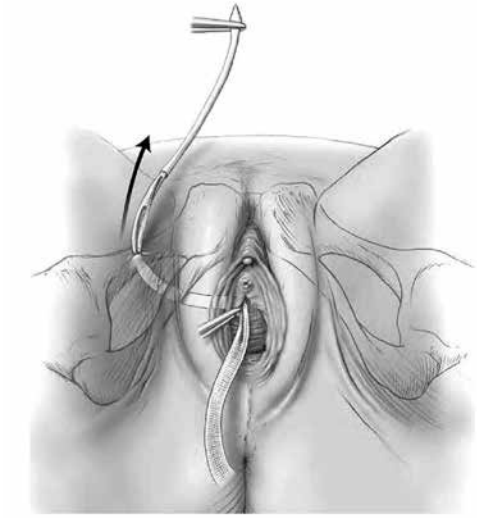

รูปที่ 19

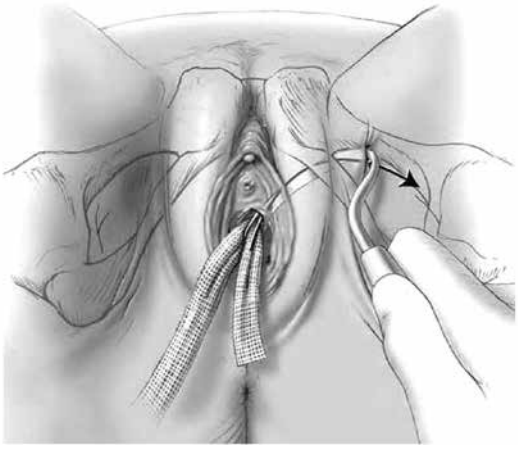

รูปที่ 20

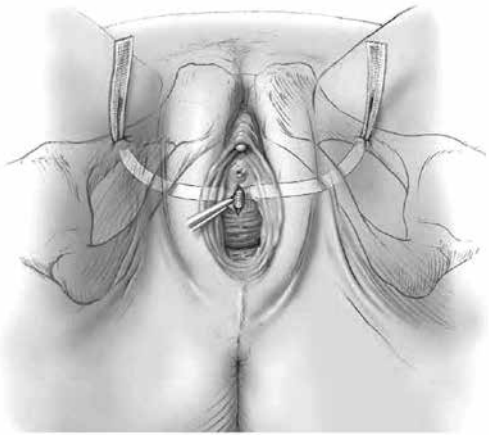

รูปที่ 21

รูปที่ 16-21 จากเอกสารอ้างอิง Sandip P. Vasavada, Raymond R. Rackley. Percutaneous vaginal tape sling procedure. https://abdominalkey.com/percutaneous-vaginal-tape-sling-procedure/. (Courtesy of the Cleveland Clinic Foundation, copyright 2002.)

9. ดึงพลาสติกที่หุ้ม sling ไว้ออกผ่านทางแผลขาหนีบ ตัดปลาย sling ที่โผล่พ้นผิวหนังที่ขาหนีบ ออก เย็บแผลที่ผนังช่องคลอดด้วย Vicryl และใช้พลาสเตอร์ปิดแผลบริเวณผิวหนังที่ท้องน้อย

10. สามารถถอดสายสวนปัสสาวะออกได้หลังผ่าตัดครบ 24 ชั่วโมง แล้วสังเกตุอาการปัสสาวะ วัดปริมาณ post void residual urine ในกรณีถ้ามีการบาดเจ็บของกระเพาะปัสสาวะหรือท่อปัสสาวะให้พิจารณาใส่สายสวนปัสสาวะไว้ 7-10 วัน

Bladder neck sling

ชนิดของ Sling ที่ใช้บ่อยได้แก่ rectus fascia และ fascia lata ทำโดยการเลาะและตัด fascia ให้มีขนาดความกว้างประมาณ 2 เซนติเมตร ความยาวประมาณ 6-12 เซนติเมตร แล้วใช้ non-absorbable suture เย็บที่ปลายทั้งสองข้างสำหรับไว้ร้อยกับเข็ม Stamey needle ขั้นตอนการทำ bladder neck sling เหมือนกับการทำ TVT แต่การเปิด incision รวมถึงตำแหน่งที่วาง sling จะอยู่บริเวณ proximal urethra/bladder neck (รูปที่ 22) ส่วนการผูกยึด sling นั้นทำได้โดยการผูกปลายไหมกับ anterior rectus sheath โดยขณะผูกให้ใช้ปลาย Kelly clamp สอดไว้ระหว่างท่อปัสสาวะกับ sling เพื่อป้องกันไม่ให้ดึง sling แน่นเกินไป

Complications

Bleeding

เลือดออกระหว่างผ่าตัด มักมีเลือดออกเล็กน้อย และจะหยุดได้เมื่อจัด sling ให้อยู่ในตำแหน่งที่เรียบร้อย ถ้ายังมีเลือดออกเล็กน้อยหลังจากผ่าตัดเสร็จ แนะนำให้ใส่ vaginal packing ไว้และให้ผู้ป่วยนอนพัก การใส่สายสวนปัสสาวะแล้วดึงสายให้แน่น (traction) ก็เป็นวิธีการช่วยห้ามเลือดได้ดีอีกวิธีหนึ่ง

Urinary retention

หลังจากถอดสายสวนปัสสาวะออก ควรมีการตรวจวัด post void residual urine เพื่อให้แน่ใจว่าผู้ป่วยปัสสาวะได้ดี ไม่มี urinary retention ในผู้ป่วยที่ได้รับการผ่าตัด mid urethral sling มักจะปัสสาวะได้ปกติภายใน 1-2 สัปดาห์หลังผ่าตัด โดยหากปล่อยให้มี urinary retention นานเกินกว่านี้อาจส่งผลให้ผู้ป่วยมีอาการปัสสาวะผิดปกติเรื้อรัง ควรรีบพิจารณาดึง sling ให้หย่อนลง หรือตัด sling แต่ในผู้ป่วยที่ได้รับการผ่าตัด bladder neck sling อาจใช้เวลานานกว่าที่จะปัสสาวะได้ปกติ โดยอาจให้ผู้ป่วยสวนปัสสาวะด้วยตัวเองแล้วสังเกตปริมาณปัสสาวะที่ค้าง แต่ไม่ควรรอนานเกินกว่า 3 เดือน

การปรับ sling ให้หย่อนลงในผู้ป่วย mid urethral sling สามารถทำได้ในช่วงไม่เกิน 2 สัปดาห์หลังการผ่าตัด โดยใช้การฉีดยาชาเฉพาะที่ ตัดไหมที่แผลในช่องคลอดออก แล้วใช้ clamp ค่อยๆดึง sling ให้หย่อนลง แล้วเย็บแผลปิดตามเดิม (รูปที่ 23)

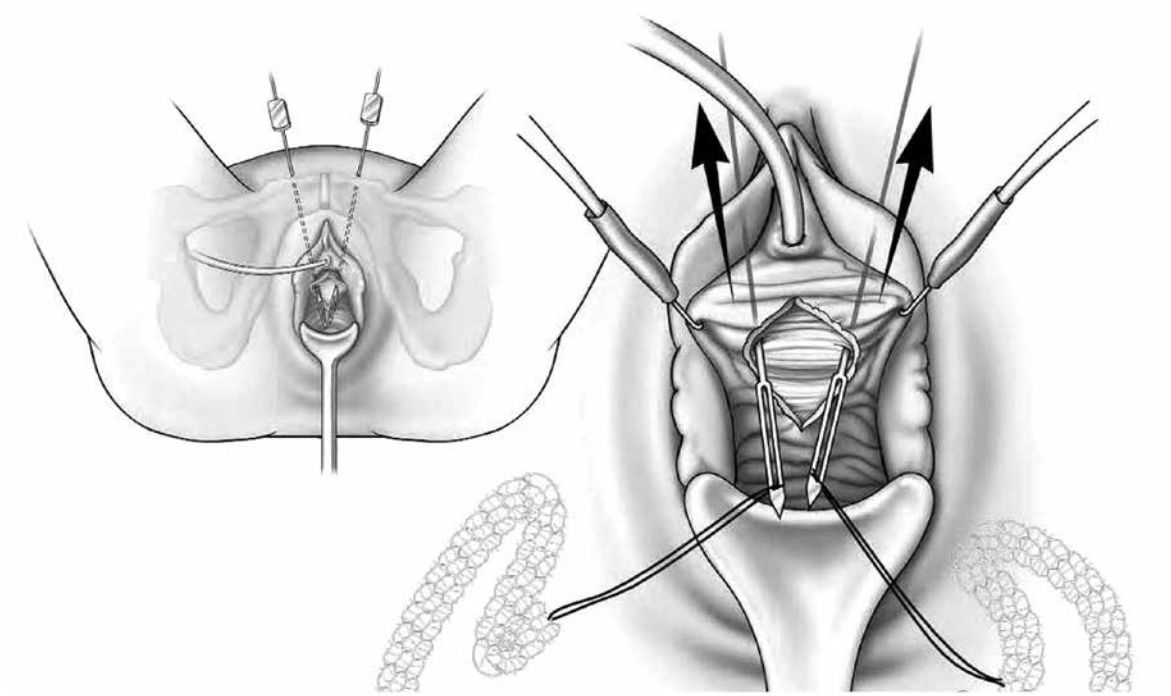

รูปที่ 22

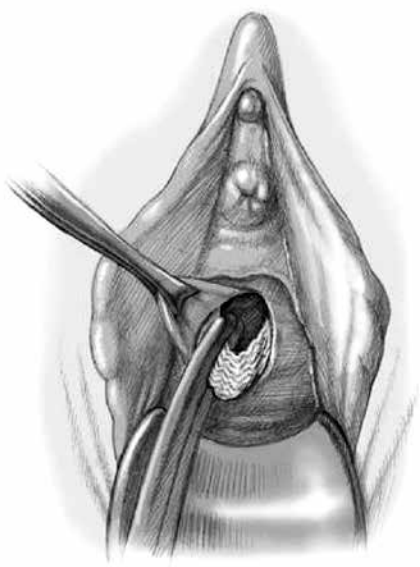

รูปที่ 23

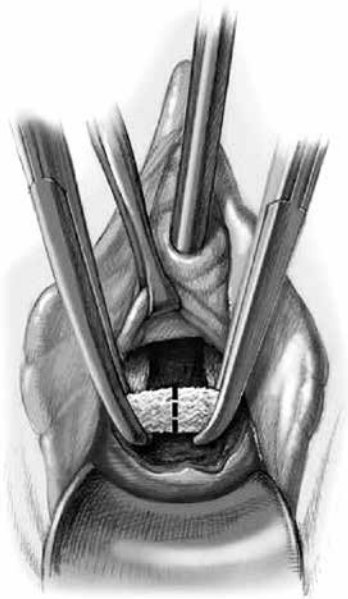

รูปที่ 24

รูปที่ 22-24 จากเอกสารอ้างอิง Sandip P. Vasavada, Raymond R. Rackley. Percutaneous vaginal tape sling procedure. https://abdominalkey.com/percutaneous-vaginal-tape-sling-procedure/. (Courtesy of the Cleveland Clinic Foundation, copyright 2002.)

หากระยะเวลานานกว่า 2 สัปดาห์ไปแล้วมักจะไม่สามารถดึง sling ให้หย่อนลงได้ อาจทำการแก้ไขโดยการตัด sling โดยช่วงเวลาที่เหมาะสมในการผ่าตัดเพื่อตัด sling คือประมาณ 2 เดือนหลังจากผ่าตัดใส่ sling เนื่องจากเนื้อเยื่อรอบๆ บริเวณที่ผ่าตัดจะมีความใกล้เคียงกับเนื้อเยื่อปกติ การเลาะ sling จะทำได้ง่าย ลดการบาดเจ็บต่อท่อปัสสาวะ โดยให้เลาะ sling แยกออกมาจากท่อปัสสาวะ ความยาวประมาณ 2-3 เซนติเมตร แล้วตัด sling ตรงกลางให้ขาด (รูปที่ 24)

ภาวะแทรกซ้อนอื่นๆที่อาจพบได้เช่น failure rate พบได้ร้อยละ 10-15, de novo urgency พบได้ร้อยละ 3-264 การติดเชื้อทางเดินปัสสาวะพบได้ร้อยละ 1-5, tape erosion เข้าไปในท่อปัสสาวะและกระเพาะปัสสาวะพบได้ร้อยละ 1

เอกสารอ้างอิง

1. Ulmsten U, Falconer C, Johnson P, Jomaa M, Lanner L, Nilsson CG, et al. A multicenter study of tension-free vaginal tape (TVT) for surgical treatment of stress urinary incontinence. Int Urogynecol J Pelvic Floor Dysfunct. 1998;9(4): 210-3.
2. Moran PA, Ward KL, Johnson D, Smirni WE, Hilton P, Bibby J. Tension-free vaginal tape for primary genuine stress incontinence: a two-centre follow-up study. BJU Int. 2000;86(1):39-42.
3. Nilsson CG, Kuuva N, Falconer C, Rezapour M, Ulmsten U. Long-term results of the tension-free vaginal tape (TVT) procedure for surgical treatment of female stress urinary incontinence. Int Urogynecol J Pelvic Floor Dysfunct. 2001;12Suppl 2:S5-8
4. Liberia J, (2013) De Novo Urgency: A review of the literalture. Gynecology & Obstetrics 03(04)

บทที่ 11

การผ่าตัดแก้ไขภาวะทางออกกระเพาะปัสสาวะอุดตันในเพศหญิงจากภาวะพังผืดรัดท่อปัสสาวะ

Surgical Treatment for Anatomical Female Bladder Outlet Obstruction from Periurethral Fibrosis

ภควัฒน์ ระมาตร์

บทนำ (Introduction)

ภาวะทางออกกระเพาะปัสสาวะอุดตันในเพศหญิง (Female bladder outlet obstruction) สามารถแบ่งสาเหตุออกได้เป็น 2 กลุ่มใหญ่คือ สาเหตุที่เกิดมาจากความผิดปกติทางกายภาพ (Anatomical bladder outlet obstruction) และสาเหตุที่เกิดมาจากความผิดปกติทางการทำงาน (Functional bladder outlet obstruction) ซึ่งปัญหาที่สำคัญที่สุดของภาวะทางออกกระเพาะปัสสาวะอุดตันคือการให้การวินิจฉัย เนื่องจากในปัจจุบันยังไม่มีวิธีการตรวจวินิจฉัยใดที่สามารถครอบคลุม มีความเที่ยงตรงและแม่นยำมากพอ จึงทำให้ผู้ป่วยโดยส่วนใหญ่ไม่ได้รับการรักษาอย่างถูกต้อง สำหรับโรคหรือภาวะผิดปกติทางกายภาพที่ทำให้เกิดภาวะทางออกกระเพาะปัสสาวะอุดตันในเพศหญิงประกอบไปด้วย

1. โรคหรือภาวะผิดปกติที่เกิดรอบทางออกกระเพาะปัสสาวะ (Extraluminal periurethral pathology) ตัวอย่างเช่น ภาวะพังผืดรัดท่อปัสสาวะ ซึ่งมักจะเกิดจากการผ่าตัดที่บริเวณผนังช่องคลอดด้านหน้าหรือรอบท่อปัสสาวะ เช่นการผ่าตัดแก้ไขภาวะกลั้นปัสสาวะไม่ได้ (Anti-incontinence surgery)

2. โรคหรือภาวะผิดปกติที่เกิดขึ้นที่ผนังท่อปัสสาวะ (Intramural pathology) ตัวอย่างเช่น โรคท่อปัสสาวะตีบ (Urethral stricture) ซึ่งมักจะเป็นผลมาจากการผ่าตัดหรืออุบัติเหตุที่ท่อปัสสาวะ

3. โรคหรือภาวะผิดปกติที่เกิดขึ้นภายในรูทางออกกระเพาะปัสสาวะ (Intraluminal pathology) ตัวอย่างเช่นเนื้องอกของเยื่อบุท่อปัสสาวะ (Urethral tumor) ซึ่งพบได้ไม่บ่อยเท่ากับโรคหรือภาวะผิดปกติที่เกิดรอบทางออกกระเพาะปัสสาวะ

สำหรับโรคหรือภาวะผิดปกติทางการทำงานที่ทำให้เกิดภาวะทางออกกระเพาะปัสสาวะอุดตันในเพศหญิงจะเกิดขึ้นได้ 2 ตำแหน่งคือ

1. หูรูดท่อปัสสาวะชั้นใน (Internal urethral sphincter) ซึ่งอยู่ที่บริเวณคอกระเพาะปัสสาวะ ตัวอย่างเช่น ภาวะหูรูดท่อปัสสาวะชั้นในอุดตัน (Bladder neck obstruction)

2. หูรูดท่อปัสสาวะชั้นนอก (External urethral sphincter) ตัวอย่างเช่น Fowler ‘s syndrome

การรักษาภาวะทางออกกระเพาะปัสสาวะอุดตันในเพศหญิงนั้นมีหลากหลายวิธีการขึ้นอยู่กับการวินิจฉัย ดังนั้นในบทนี้จะกล่าวเน้นถึงการผ่าตัด Urethrolysis เพื่อแก้ไขภาวะทางออกกระเพาะปัสสาวะอุดตันในเพศหญิงที่เกิดมาจากภาวะพังผืดรัดท่อปัสสาวะเพียงอย่างเดียว เนื่องจากเป็นภาวะที่พบบ่อยมากขึ้นในปัจจุบัน และสามารถให้การวินิจฉัยได้ไม่ยาก

การวินิจฉัยภาวะพังผืดรัดท่อปัสสาวะ (Diagnosis of periurethral fibrosis)

ผู้ป่วยจะมีอาการทางเดินปัสสาวะส่วนล่าง (Lower urinary tract symptoms) ทั้งในกลุ่มอาการในช่วงกักเก็บน้ำปัสสาวะ (Storage symptoms) และ/หรืออาการในช่วงขับถ่ายน้ำปัสสาวะ (Voiding symptoms) โดยไม่มีอาการใดที่สามารถบ่งชี้จำเพาะถึงภาวะพังผืดรัดท่อปัสสาวะได้[1-4] ผู้ป่วยบางรายอาจมีประวัติภาวะกระเพาะปัสสาวะอักเสบซ้ำ (Recurrent cystitis) โดยตรวจไม่พบสาเหตุอื่นที่ชัดเจน หรือมีอาการปวดท่อปัสสาวะ (Urethral pain) หรือปวดเจ็บที่บริเวณหัวหน่าวในขณะปัสสาวะ (Suprapubic pain during voiding) ส่วนใหญ่มักจะมีประวัติการผ่าตัดที่บริเวณท่อปัสสาวะ (Urethral surgery) หรือผนังช่องคลอดด้านหน้า (Anterior vaginal wall surgery) เช่น การผ่าตัดแก้ไขภาวะกลั้นปัสสาวะไม่ได้ (Anti-incontinence surgery) การผ่าตัดถุงน้ำท่อปัสสาวะออก (Urethral diverticulectomy) การผ่าตัดแก้ไขกระเพาะปัสสาวะย้อย (Anterior colporrhaphy) หรือมีประวัติการฉายรังสีรักษาที่บริเวณอุ้งเชิงกราน (Pelvic radiation) มาก่อนในช่วงระยะเวลาหลายปี

ผู้ป่วยบางรายอาจจะมาด้วยอาการไอจามปัสสาวะเล็ด (Stress urinary incontinence) ภายหลังจากการผ่าตัดแก้ไขภาวะกลั้นปัสสาวะไม่ได้[5] ซึ่งจำเป็นที่จะต้องแยกภาวะปัสสาวะไหลล้น (Overflow incontinence) ออกจากการไม่ประสบความสำเร็จจากการผ่าตัดแก้ไข (Failed anti-incontinence surgery)

การตรวจช่องคลอด (Vaginal examination) สามารถคลำพบลักษณะผนังช่องคลอดหนาและแข็ง หรือคลำได้แผ่นวัสดุสังเคราะห์ พบเห็นรอยแผลผ่าตัดเก่าหรือผังพืด ทิศทางของท่อปัสสาวะถูกรั้งขึ้นไปทางกระดูกหัวหน่าว (Over-suspended urethral)[5, 6] ในบางรายอาจจะตรวจพบปุ่มเนื้อที่ปลายท่อปัสสาวะ (Urethral caruncle) ที่ปลิ้นออกมา

การตรวจวินิจฉัยเพิ่มเติม (Investigation) จำเป็นที่จะต้องตรวจหาความผิดปกติทางกายภาพและการทำงานอื่นที่หาได้ง่ายและมีความชัดเจนออกไปก่อน เช่น การตรวจเอกซเรย์คลื่นแม่เหล็กไฟฟ้าบริเวณอุ้งเชิงกราน (Magnetic

Resonance Imaging of pelvis) เพื่อตรวจหาก้อนหรือถุงน้ำที่บริเวณท่อหรือรอบท่อปัสสาวะ การตรวจส่องกล้องท่อปัสสาวะ (Urethroscopy) เพื่อตรวจหาว่ามีโรคท่อปัสสาวะตีบ และการตรวจวีดีโอปัสสาวะพลศาสตร์ (Video-urodynamics) เพื่อตรวจหาความผิดปกติทางการทำงานของหูรูดท่อปัสสาวะและกระเพาะปัสสาวะ

การผ่าตัด Urethrolysis

คือการผ่าตัดเพื่อทำลายพังผืดที่รัดรอบท่อปัสสาวะและเนื้อเยื่อต่างๆที่รองรับท่อปัสสาวะ โดยมีวัตถุประสงค์เพื่อให้สภาพแวดล้อมรอบท่อปัสสาวะมีความยืดหยุ่นมากขึ้น (Urethral compliance) คืนให้ท่อปัสสาวะกลับมามีการเคลื่อนไหวได้มากขึ้น (Urethral mobility) ส่งผลให้ท่อปัสสาวะสามารถเปิดได้กว้างขึ้นในขณะขับถ่ายปัสสาวะ ความต้านทานภายในท่อปัสสาวะลดลง (Decreased urethral resistance) มีข้อบ่งชี้ในผู้ป่วยที่มีภาวะทางออกกระเพาะปัสสาวะอุดตันจากภาวะพังผืดรัดท่อปัสสาวะ ซึ่งมักจะเกิดจากการผ่าตัดที่บริเวณท่อปัสสาวะ (Urethral surgery) หรือผนังช่องคลอดด้านหน้า (Anterior vaginal wall surgery) หรือการอักเสบของเนื้อเยื่อรอบท่อปัสสาวะ (Periurethral inflammation)

เวลาที่เหมาะสมในการทำผ่าตัด Urethrolysis

ภาวะทางออกกระเพาะปัสสาวะอุดตันอาจจะส่งผลในระยะยาวต่อการทำงานของกระเพาะปัสสาวะ โดยเฉพาะอย่างยิ่งในผู้ป่วยที่มีสาเหตุมาจากการผ่าตัดแก้ไขภาวะกลั้นปัสสาวะไม่ได้ ควรให้ความสนใจเป็นพิเศษ ระยะเวลาที่เหมาะสมในการทำการผ่าตัด Urethrolysis จึงมีความสำคัญ หากทำการผ่าตัดในช่วงระยะเวลาที่เร็วเกินไป อาจส่งผลให้ผู้ป่วยเกิดปัญหากลั้นปัสสาวะไม่ได้ (Urinary incontinence) ในขณะที่ให้การผ่าตัดในช่วงระยะเวลาที่ช้าเกินไปอาจส่งผลให้ผู้ป่วยเกิดความผิดปกติของการทำงานของกระเพาะปัสสาวะ (Bladder dysfunction) ได้แก่ ภาวะกระเพาะปัสสาวะไวเกิน (Overactive bladder) จากข้อมูลเท่าที่มีในปัจจุบันระยะเวลาที่เหมาะสมในการพิจารณาการผ่าตัด Urethrolysis ในผู้ป่วยที่มีภาวะทางออกกระเพาะปัสสาวะอุดตันภายหลังการผ่าตัดแก้ไขภาวะกลั้นปัสสาวะไม่ได้ ควรอยู่ในช่วงระยะเวลา 6-12 เดือนหลังการผ่าตัดแก้ไขภาวะกลั้นปัสสาวะไม่ได้[7, 8]

เทคนิคการผ่าตัด Urethrolysis

การผ่าตัด Urethrolysis มีทั้งหมด 3 เทคนิคคือ Transvaginal urethrolysis, Suprameatal urethrolysis และ Suprapubic urethrolysis ในผู้ป่วยที่ภาวะพังผืดรัดท่อปัสสาวะมีสาเหตุมาจากการผ่าตัดแก้ไขภาวะกลั้นปัสสาวะไม่ได้ หากมีการใช้วัสดุสังเคราะห์ (Synthetic material) อาจจำเป็นที่จะต้องทำการผ่าตัดเอาออก (Synthetic sling removal) ร่วมด้วย ในที่นี้จะกล่าวถึงเทคนิคการผ่าตัดและอัตราการประสบความสำเร็จจากการผ่าตัดในแต่ละแบบ

1. Transvaginal urethrolysis เป็นเทคนิคการผ่าตัดที่เป็นที่นิยมมากที่สุด เนื่องจากสามารถทำได้ง่ายผ่านทางช่องคลอด ผู้ป่วยมีการฟื้นตัวที่ไว ไม่มีแผลที่บริเวณหน้าท้อง มีภาวะแทรกซ้อนจากการผ่าตัดน้อยกว่าและมีประสิทธิภาพในการรักษาเท่ากัน เมื่อเทียบกับเทคนิคการผ่าตัด Suprapubic urethrolysis[2] จากการศึกษาพบว่า อัตราการประสบความสำเร็จ (Success rate) เท่ากับร้อยละ 43 - 87 [1-5, 9-12] ทั้งนี้ขึ้นอยู่กับคำจำกัดความของการประสบความสำเร็จ (ตารางที่ 1)

ตารางที่ 1 แสดงคำจำกัดความของการประสบความสำเร็จ (Definition of success) และอัตราการประสบความสำเร็จ (Success rate) ในแต่ละการศึกษาที่ทำการผ่าตัดโดยเทคนิค Transvaginal urethrolysis

Study	No.	Follow up (Months)	Definition of success	Success rate (%)
McGuire (1989)[9]	13	12 - 48	Spontaneous voiding	77
Foster (1993)[1]	48	17	Normal voiding with minimal or no irritative symptoms	65
Nitti (1994)[5]	41	21	Normal voiding without significant residual urine	71
Carr*§ (1997)[2]	15	10	Complete resolution of symptoms or significant improvement	73
Cross (1998)[3]	39	16	Resolution of UUI	85
Goldman (1999)[4]	31	7	Well voiding or significant improvement	84
Carey (2003)[10]	23	15	Complete resolution	87
Anger* (2006)[11]	7	7	Resolution of obstructive or overactive symptoms	43
McCrey§ (2007)[12]	55	20.4	Cure from obstructive symptoms	87
			Cure from irritative symptoms	45

* มีการผ่าตัดมากกว่า 1 เทคนิคในการศึกษา (Multiple approach)

§ มีผู้ป่วยจำนวนหนึ่งได้รับการผ่าตัด Urethrolysis ซ้ำ (Repeated urethrolysis)

ขั้นตอนการผ่าตัด (Surgical steps)

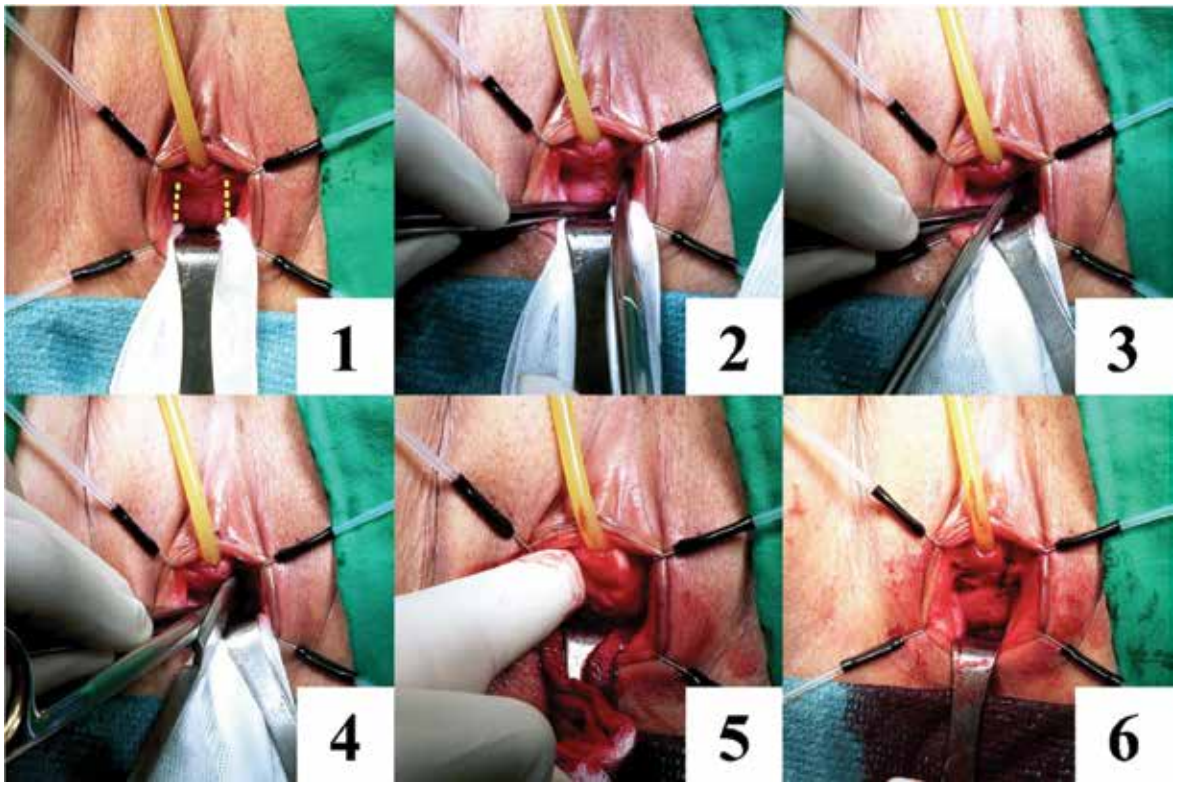

รูปที่ 1 *แสดงขั้นตอนการผ่าตัด Transvaginal urethrolysis ดังนี้ (1) หลังจากใส่สายสวนปัสสาวะและเอาน้ำปัสสาวะออกจากกระเพาะปัสสาวะจนหมด จึงทำการลงมีดที่บริเวณผนังช่องคลอดด้านหน้าค่อนไปทางด้านข้าง ขนานกับแนวท่อปัสสาวะ (Paraurethral incisions) ทั้งสองข้าง ตามรอยแนวประสีเหลือง (2) ใช้กรรไกร Metzenbaum แหวกแยกผนังช่องคลอดออกจากเนื้อเยื่อ Pubocervical fascia ให้หมด เพื่อป้องกันไม่ให้มีการฉีกขาดของผนังช่องคลอด (3) ใช้กรรไกร Curved Mayo แทงทะลุ Pubocervical fascia โดยให้ทิศทางของกรรไกรพุ่งออกไปทางด้านข้าง ใต้ขอบล่างของกระดูกหัวหน่าว จนเข้าไปยัง Prevesical space (4) กางกรรไกร Curved Mayo ออกให้กว้างที่สุด เพื่อฉีก Pubocervical fascia และพังผืดรอบท่อปัสสาวะออก และทำการถอยกรรไกรออก ในลักษณะที่กางกรรไกรอยู่ (5) ใช้นิ้วชี้หรือนิ้วกลางสอดเข้าไปในช่องแผล เพื่อเข้าไปยัง Prevesical space และทำการฉีกทำลายพังผืดรอบท่อปัสสาวะ (Blunt dissection) จนสามารถใช้นิ้วคล้องท่อปัสสาวะลงมาได้ (6) เย็บปิดแผลแบบ Figure of eight ให้สนิทด้วยไหมละลาย เพื่อเป็นการห้ามเลือด ในกรณีที่มีเลือดออกมากสามารถใช้โฟมหรือสารห้ามเลือดใส่เข้าไปใน Prevesical space ก่อนทำการเย็บปิดได้ นอกจากนี้ยังสามารถใช้ไขมันใต้ผิวหนังบริเวณแคมใหญ่ (Labial fat) มาคั่นไว้ในบริเวณ Prevesical space เพื่อป้องกันการเกิดพังผืดซ้ำ*

2. Suprameatal urethrolysis มีการรายงานครั้งแรกในปี ค.ศ.1999 ในผู้ป่วยจำนวน 32 รายที่มีภาวะทางออกกระเพาะปัสสาวะอุดตัน เนื่องมาจากการผ่าตัดแก้ไขภาวะกลั้นปัสสาวะไม่ได้ ผู้ป่วยจำนวน 13 รายจาก 20 รายที่มีอาการปัสสาวะไม่ออก (Urinary retention) ก่อนผ่าตัด สามารถกลับมาปัสสาวะได้เองเป็นปกติ[6] (ตารางที่ 2) นอกจากนี้ในผู้ป่วยที่เคยได้รับการผ่าตัด Urethrolysis โดยเทคนิคอื่นมาก่อน และยังคงมีภาวะทางออกกระเพาะปัสสาวะอุดตัน สามารถที่จะทำการผ่าตัด Suprameatal urethrolysis ร่วมกับการใช้ Labial fat flap หรืออีกชื่อหนึ่งคือ Martius flap มาใช้เสริม เพื่อป้องกันไม่ให้เกิดพังผืดรัดท่อปัสสาวะซ้ำ จากการศึกษาในผู้ป่วย 11 ราย ที่มีภาวะทางออกกระเพาะปัสสาวะอุดตัน เนื่องมาจากการผ่าตัดแก้ไขภาวะกลั้นปัสสาวะไม่ได้ และเคยได้รับการผ่าตัด Transvaginal urethrolysis มาก่อน ผู้ป่วย 5 รายจาก 7 รายที่มีอาการปัสสาวะไม่ออก (Urinary retention) ก่อนผ่าตัด สามารถกลับมาปัสสาวะได้เองปกติ[13] (ตารางที่ 2) จากการศึกษาพบว่าผู้ป่วยเกิดภาวะไอจามปัสสาวะเล็ดหลังการผ่าตัด (Post-operative stress urinary incontinence) ร้อยละ 3 - 9[6, 13]

ตารางที่ 2 แสดงคำจำกัดความของการประสบความสำเร็จ (Definition of success) และอัตราการประสบความสำเร็จ (Success rate) ในแต่ละการศึกษาที่ทำการผ่าตัดโดยเทคนิค Suprameatal urethrolysis

Study	No.	Follow up (Months)	Definition of success	Success rate (%)
Petrou (1999)[6]	32	18	Spontaneous voiding (preoperative urinary retention)	65
			Resolved urgency	67
Oliver[§] (2018)[13]	11	10.8	Spontaneous voiding (preoperative urinary retention)	71

[§] มีผู้ป่วยจำนวนหนึ่งได้รับการผ่าตัด Urethrolysis ซ้ำ (Repeated urethrolysis)

ขั้นตอนการผ่าตัด (Surgical steps)

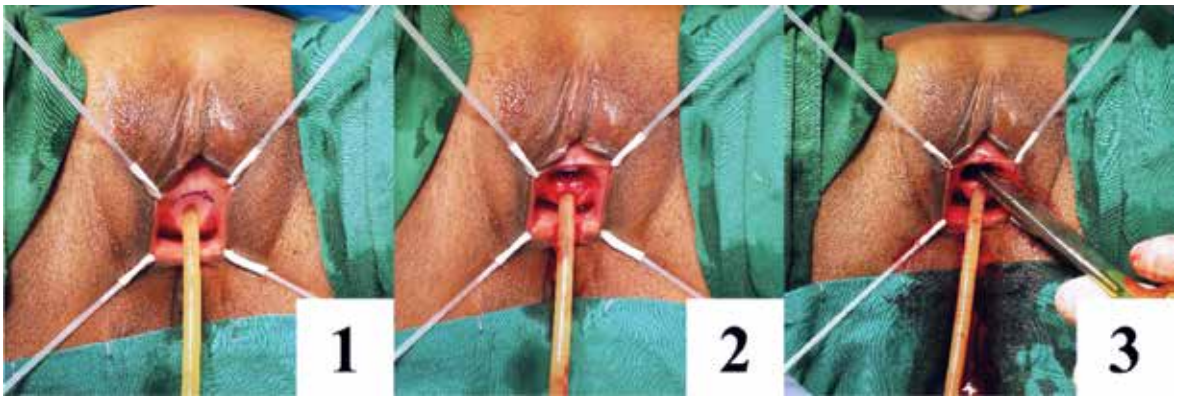

รูปที่ 2 *แสดงขั้นตอนการผ่าตัด Suprameatal urethrolysis ดังนี้ (1) หลังจากใส่สายสวนปัสสาวะและเอาน้ำปัสสาวะออกจากกระเพาะปัสสาวะจนหมด จึงทำการลงมีดที่บริเวณเหนือรูเปิดท่อปัสสาวะ ตามแนวเส้นสีน้ำเงิน (2) ใช้จี้ไฟฟ้าเปิดตามแนวเหนือท่อปัสสาวะ โดยมีทิศทางไปยังกระดูกหัวหน่าว จนถึงขอบล่างของกระดูกหัวหน่าว เพื่อหลีกเลี่ยงเส้นเลือดดำ Dorsal venous complex ที่อยู่เหนือท่อปัสสาวะ (3) ใช้กรรไกร Curved Mayo แหวกพังผืดและเนื้อเยื่อที่ยึดระหว่างท่อปัสสาวะกับกระดูกหัวหน่าว โดยให้ไต่ตามขอบล่างของกระดูกหัวหน่าว จนเข้าไปยัง Prevesical space หลังจากนั้นจึงใช้นิ้วชี้หรือนิ้วกลางสอดเพื่อเข้าไปยัง Prevesical space และทำการฉีกทำลายพังผืดรอบท่อปัสสาวะ (Blunt dissection) จนท่อปัสสาวะมีการเคลื่อนไหวมากขึ้นเมื่อทำการดึงกระตุกสายสวนปัสสาวะ เย็บปิดแผลแบบ Figure of eight ให้สนิทด้วยไหมละลาย เพื่อเป็นการห้ามเลือด ในกรณีที่มีเลือดออกมากสามารถใช้โฟมหรือสารห้ามเลือดใส่เข้าไปใน Prevesical space ก่อนทำการเย็บปิดได้ นอกจากนี้ยังสามารถใช้ไขมันใต้ผิวหนังบริเวณแคมใหญ่ (Labial fat) มาคั่นไว้ในบริเวณ Prevesical space เพื่อป้องกันการเกิดพังผืดซ้ำ*

3. Suprapubic urethrolysis ใช้ในการผ่าตัดแก้ไขภาวะทางออกกระเพาะปัสสาวะอุดตัน จากการผ่าตัดแก้ไขภาวะกลั้นปัสสาวะไม่ได้ โดยการลงแผลทางหน้าท้อง[14] ในปัจจุบันวิธีการนี้จะนิยมทำในผู้ป่วยที่มีภาวะทางออกกระเพาะปัสสาวะอุดตันและมีความจำเป็นที่จะต้องผ่าตัดความผิดปกติอื่นผ่านทางหน้าท้อง จากการศึกษาพบว่าอัตราการประสบความสำเร็จ (Success rate) เท่ากับร้อยละ 55 - 100[2, 11, 15-17] ทั้งนี้ขึ้นอยู่กับคำจำกัดความของการประสบความสำเร็จ (ตารางที่ 3)

4. Synthetic sling removal ในรายที่ภาวะพังผืดรัดท่อปัสสาวะมีสาเหตุมาจากการผ่าตัดแก้ไขภาวะกลั้นปัสสาวะไม่ได้ที่มีการใช้วัสดุสังเคราะห์ อาจจำเป็นที่จะต้องนำวัสดุสังเคราะห์ออกด้วยเนื่องจากทำให้ความยืดหยุ่นของเนื้อเยื่อรอบท่อปัสสาวะลดลงและทำให้เกิดพังผืดเกิดขึ้นมาใหม่มากขึ้นกว่าเดิม

ตารางที่ 3 แสดงคำจำกัดความของการประสบความสำเร็จ (Definition of success) และอัตราการประสบความสำเร็จ (Success rate) ในแต่ละการศึกษาที่ทำการผ่าตัดโดยเทคนิค Suprameatal urethrolysis

Study	No.	Follow up (Months)	Definition of success	Success rate (%)
Carr*§ (1997)[2]	35	10	Complete resolution of symptoms or significant improvement	86
Woodman (2004)[15]	6	3.3	Spontaneous voiding (preoperative urinary retention) or resolution of symptoms	100
Anger* (2006)[11]	9	7	Resolution of obstructive or overactive symptoms	78
Basu (2008)[16]	6	≥ 3	Improvement of voiding symptoms	100
Giannis (2015)[17]	72	NA	Urgency and urgency urinary incontinence resolved	74
			Hesitancy and/or slow stream resolved	55
			Post-void residual > 100 ml resolved	71

* มีการผ่าตัดมากกว่า 1 เทคนิคในการศึกษา (Multiple approach)

§ มีผู้ป่วยจำนวนหนึ่งได้รับการผ่าตัด Urethrolysis ซ้ำ (Repeated urethrolysis)

ขั้นตอนการผ่าตัด (Surgical steps)

ดังรูปที่ 3

ภาวะแทรกซ้อนระยะยาวจากการผ่าตัด Urethrolysis (Long-term complications)

1. ภาวะกลั้นปัสสาวะไม่ได้ (Urinary incontinence) โดยเฉพาะอย่างยิ่งภาวะไอจามปัสสาวะเล็ด (Stress urinary incontinence) พบได้น้อยกว่าร้อยละ 20 ของผู้ป่วย[10, 12, 18] ผู้ป่วยที่เกิดภาวะกลั้นปัสสาวะไม่ได้ภายหลังการผ่าตัด Urethrolysis และ Synthetic sling removal ควรที่จะได้รับการตรวจปัสสาวะพลศาสตร์ (Urodynamics) ก่อนที่จะพิจารณาให้การรักษา เนื่องจากอาจจะพบความผิดปกติในการทำงานของระบบทางเดินปัสสาวะส่วนล่างได้หลายรูปแบบ[19] และส่งผลให้เกิดภาวะแทรกซ้อนเพิ่มเติมตามมาอีก

2. ภาวะกระเพาะปัสสาวะไวเกินขึ้นใหม่ (De novo overactive bladder) หรือไม่หายไป (Persistent overactive bladder) พบได้ประมาณร้อยละ 20 - 50 ของผู้ป่วย ซึ่งเป็นปัจจัยที่ส่งผลต่อคุณภาพชีวิตและ

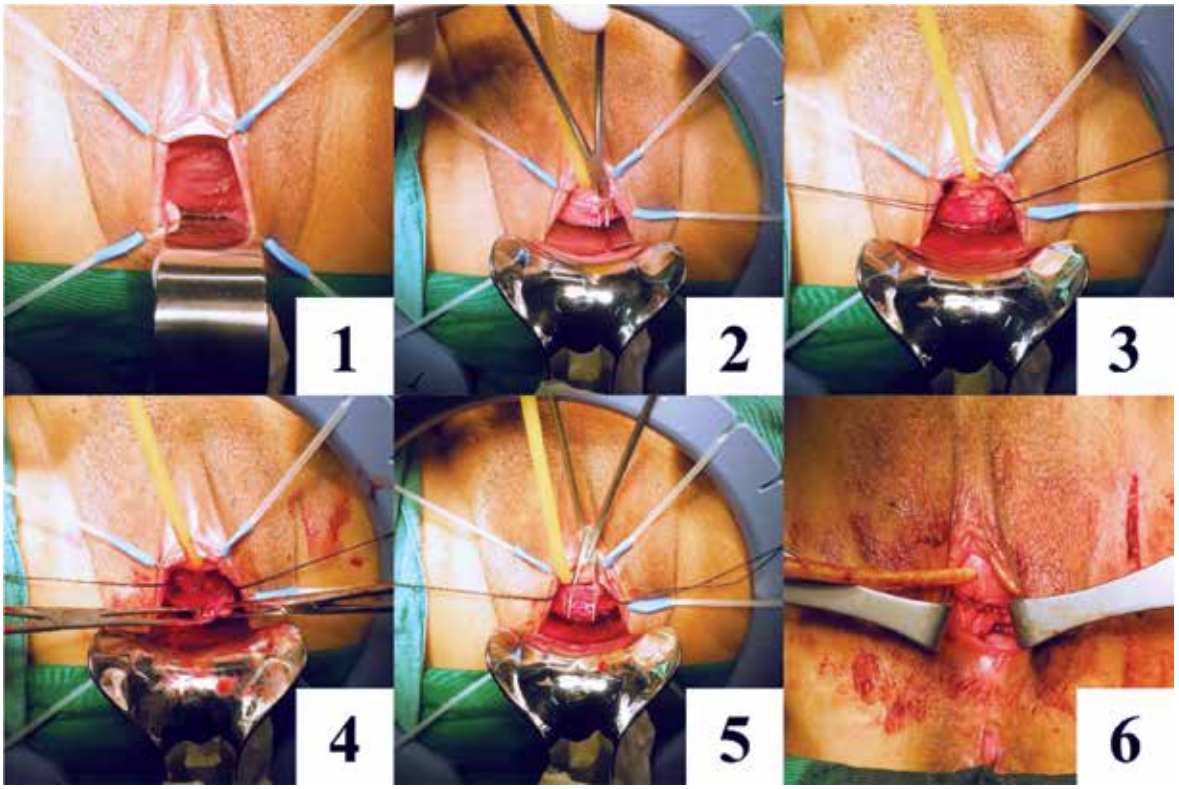

รูปที่ 3 *แสดงขั้นตอนการผ่าตัด Synthetic sling removal ดังนี้ (1) จากตรวจประเมินความผิดปกติภายในช่องคลอด พบว่ามีแผ่นตาข่ายสังเคราะห์ทะลุผนังช่องคลอดออกมา (Vaginal extrusion) และท่อปัสสาวะถูกรั้งขึ้นไปทางกระดูกหัวหน่าว ซึ่งในผู้ป่วยรายนี้ได้รับการใส่แผ่นตาข่ายสังเคราะห์ไว้สองชิ้น สำหรับรั้งท่อปัสสาวะ (Synthetic sling) และสำหรับรองกระพาะปัสสาวะย้อย (Anterior mesh) หลังจากใส่สายสวนปัสสาวะและเอาน้ำปัสสาวะออกจากกระเพาะปัสสาวะจนหมด จึงทำการลงมีดที่บริเวณผนังช่องคลอดด้านหน้าค่อนไปทางด้านข้าง ขนานกับแนวท่อปัสสาวะ (Paraurethral incisions) ทั้งสองข้าง ตามรอยแนวประสีเหลืองตามรูปที่ 1 (1) ของการผ่าตัด Transvaginal urethrolysis (2) หลังจากใช้กรรไกร Metzenbaum แยกผนังช่องคลอดออก จะสามารถคลำได้ขาของแผ่นตาข่ายสังเคราะห์ ให้ใช้ Right-angle clamp แยกแผ่นตาข่ายสังเคราะห์ออกจากเนื้อเยื่อข้างเคียง และคล้องตามรูป โดยทำทั้งสองข้าง (3) ใช้ไหมคล้องทั้งสองข้าง และลงมีดตามแนวของแผ่นตาข่ายสังเคราะห์ เชื่อมระหว่างแผลทั้งสองข้าง (4) เปิดผนังช่องคลอดด้านหน้าออกจนเห็นแผ่นตาข่ายสังเคราะห์ทั้งหมด (5) แยกแผ่นตาข่ายสังเคราะห์ออกจากเนื้อเยื่อข้างเคียงจนหมด แล้วทำการตัดออกให้มากที่สุด จนถึงตำแหน่งที่แผ่นสังเคราะห์เข้ากล้ามเนื้อ (6) เย็บปิดผนังช่องคลอดเข้าหากันให้สนิท โดยระวังไม่ให้มีการดึงรั้งหรือตึงมากเกินไป จนอาจเกิดพังผืดรัดท่อปัสสาวะซ้ำหรือช่องคลอดตีบตามมาในภายหลัง ในบางรายผนังช่องคลอดอาจจะเย็บเข้าหากันไม่ได้ อาจจำเป็นที่จะต้องใช้เนื้อเยื่อข้างเคียง เช่น ผิวหนังที่ต้นขาด้านใน (Inner thigh cutaneous flap) มาปิด*

ความพึงพอใจของผู้ป่วยภายหลังการผ่าตัด Urethrolysis เป็นอย่างมาก[7, 12, 20] หากผลการตรวจปัสสาวะพลศาสตร์ก่อนการผ่าตัด (Preoperative urodynamics) พบว่าผู้ป่วยมีกล้ามเนื้อกระเพาะปัสสาวะบีบตัวมากกว่าปกติ (Detrusor overactivity) มีแนวโน้มที่จะเกิดภาวะกระเพาะปัสสาวะไวเกินไม่หายไป (Persistent overactive bladder) มากกว่าผู้ป่วยที่ไม่มีกล้ามเนื้อกระเพาะปัสสาวะบีบตัวมากกว่าปกติ 20 สำหรับการรักษาภาวะกระเพาะปัสสาวะไวเกิน ประกอบไปด้วยการใช้ยากลุ่ม Antimuscarinics หรือ β3 adrenergic agonist การฉีดยา Botulinum toxin A เข้ากล้ามเนื้อกระเพาะปัสสาวะ และการฝังเครื่องกระตุ้นเส้นประสาทกระเบนเหน็บเพื่อควบคุมการขับถ่ายปัสสาวะ (Sacral neuromodulation)

3. อาการผิดปกติในขณะขับถ่ายน้ำปัสสาวะ (Persistent voiding symptoms) และ/หรือ อาการปัสสาวะไม่ออก (Persistent urinary retention) ที่ยังคงหลงเหลืออยู่ไม่หายไป พบได้น้อยกว่าร้อยละ 20 ภายหลังการผ่าตัด[7, 12, 20] สาเหตุโดยส่วนใหญ่เชื่อว่าเกิดจากการตัดทำลายพังผืดออกไม่มากพอ (Insufficient dissection)[21] สาเหตุอื่นได้แก่ กล้ามเนื้อกระเพาะปัสสาวะมีการบีบตัวลดลง (Impaired detrusor contractility) หรือมีภาวะการเกร็งกล้ามเนื้อหูรูดมากกว่าปกติจากพฤติกรรมหรือการเรียนรู้หรือความกังวล (Learned voiding dysfunction)

สรุป (Conclusion)

ภาวะทางออกกระเพาะปัสสาวะอุดตันในเพศหญิง (Female bladder outlet obstruction) เกิดได้จากหลายสาเหตุ สาเหตุที่พบได้บ่อยมากขึ้นในปัจจุบันคือภาวะทางออกกระเพาะปัสสาวะอุดตันที่เกิดมาจากภาวะพังผืดรัดท่อปัสสาวะ (Periurethral fibrosis) เนื่องมาจากการผ่าตัดที่บริเวณผนังช่องคลอดด้านหน้าหรือรอบท่อปัสสาวะ ได้แก่ การผ่าตัดแก้ไขภาวะกลั้นปัสสาวะไม่ได้ (Anti-incontinence surgery) การผ่าตัดรักษาภาวะอวัยวะอุ้งเชิงกรานย้อย (Pelvic organ prolapse surgery) ทำให้ผู้ป่วยเกิดอาการทางเดินปัสสาวะส่วนล่าง (Lower urinary tract symptoms) ได้ หรือเกิดภาวะกลั้นปัสสาวะไม่ได้ (Urinary incontinence) หรืออาจเป็นสาเหตุให้เกิดภาวะกระเพาะปัสสาวะอักเสบซ้ำ (Recurrent cystitis) การวินิจฉัยจำเป็นที่จะต้องอาศัยข้อมูลจากการซักประวัติ ตรวจร่างกาย และการตรวจวินิจฉัยเพิ่มเติมอย่างครบถ้วน รวมถึงประสบการณ์และการตัดสินใจของแพทย์ผู้ให้การรักษา ภายหลังจากการรักษาแบบประคับประคอง (Conservative treatment) หรือการใช้ยา (Pharmacological treatment) แล้วไม่ตอบสนอง การผ่าตัดรักษาที่เหมาะสมในปัจจุบันคือการผ่าตัด Urethrolysis ซึ่งมีอัตราการประสบความสำเร็จมากกว่าร้อยละ 70 ในรายที่มีปัญหาผิดปกติในขณะขับถ่ายปัสสาวะ (Voiding problems)

เอกสารอ้างอิง

1. Foster HE, McGuire EJ. Management of urethral obstruction with transvaginal urethrolysis. J Urol. 1993;150(5 Pt 1): 1448-51.
2. Carr LK, Webster GD. Voiding dysfunction following incontinence surgery: diagnosis and treatment with retropubic or vaginal urethrolysis. J Urol. 1997;157(3):821-3.
3. Cross CA, Cespedes RD, English SF, McGuire EJ. Transvaginal urethrolysis for urethral obstruction after anti-incontinence surgery. J Urol. 1998;159(4):1199-201.
4. Goldman HB, Rackley RR, Appell RA. The efficacy of urethrolysis without re-suspension for iatrogenic urethral obstruction. J Urol. 1999;161(1):196-8; discussion 8-9.
5. Nitti VW, Raz S. Obstruction following anti-incontinence procedures: diagnosis and treatment with transvaginal urethrolysis. J Urol. 1994;152(1):93-8.
6. Petrou SP, Brown JA, Blaivas JG. Suprameatal transvaginal urethrolysis. J Urol. 1999;161(4):1268-71.
7. Van den Broeck T, De Ridder D, Van der Aa F. The value of surgical release after obstructive anti-incontinence surgery: An aid for clinical decision making. Neurourol Urodyn. 2015;34(8):736-40.
8. Leng WW, Davies BJ, Tarin T, Sweeney DD, Chancellor MB. Delayed treatment of bladder outlet obstruction after sling surgery: association with irreversible bladder dysfunction. J Urol. 2004;172(4 Pt 1):1379-81.
9. McGuire EJ, Letson W, Wang S. Transvaginal urethrolysis after obstructive urethral suspension procedures. J Urol. 1989;142(4):1037-8; discussion 8-9.
10. Carey JM, Chon JK, Leach GE. Urethrolysis with Martius labial fat pad graft for iatrogenic bladder outlet obstruction. Urology. 2003;61(4 Suppl 1):21-5.
11. Anger JT, Amundsen CL, Webster GD. Obstruction after Burch colposuspension: a return to retropubic urethrolysis. Int Urogynecol J Pelvic Floor Dysfunct. 2006;17(5):455-9.
12. McCrery R, Appell R. Transvaginal urethrolysis for obstruction after antiincontinence surgery. Int Urogynecol J Pelvic Floor Dysfunct. 2007;18(6):627-33.
13. Oliver JL, Raz S. Suprameatal urethrolysis with Martius flap for refractory bladder outflow obstruction following stress incontinence surgery in females. Neurourol Urodyn. 2018;37(1):449-57.
14. Webster GD, Kreder KJ. Voiding dysfunction following cystourethropexy: its evaluation and management. J Urol. 1990;144(3):670-3.
15. Woodman PJ, Ruiz HL. Retropubic urethrolysis without resuspension for the management of posturethropexy urinary retention and voiding dysfunction. Mil Med. 2004;169(2):117-20.
16. Basu M, Duckett JR, Papanikolaou N. Retropubic urethrolysis of colposuspension: does it improve voiding and overactive bladder symptoms? J Obstet Gynaecol. 2008;28(8):783-6.

17. Giannis G, Bousouni E, Mueller MD, Imboden S, Mohr S, Raio L, et al. Can urethrolysis resolve outlet obstruction related symptoms after Burch colposuspension for stress urinary incontinence? Eur J Obstet Gynecol Reprod Biol. 2015;195:103-7.

18. Petrou SP, Young PR. Rate of recurrent stress urinary incontinence after retropubic urethrolysis. J Urol. 2002;167(2 Pt 1):613-5.

19. Coskun B, Lavelle RS, Alhalabi F, Lemack G, Zimmern PE. Urodynamics for incontinence after midurethral sling removal. Neurourol Urodyn. 2016;35(8):939-43.

20. Starkman JS, Duffy JW, 3rd, Wolter CE, Kaufman MR, Scarpero HM, Dmochowski RR. The evolution of obstruction induced overactive bladder symptoms following urethrolysis for female bladder outlet obstruction. J Urol. 2008;179(3):1018-23.

21. Scarpero HM, Dmochowski RR, Nitti VW. Repeat urethrolysis after failed urethrolysis for iatrogenic obstruction. J Urol. 2003;169(3):1013-6.

บทที่ 12

ท่อปัสสาวะส่วนหน้าตีบ
Anterior Urethral Stricture

ธีรยุทธ ตั้งไพฑูรย์
วลีรัตน์ เศวตสุทธิพันธ์
ชนัญญา วโรภาษ

คำนำ

ท่อปัสสาวะตีบเป็นความผิดปกติที่พบได้พบบ่อยในเวชปฏิบัติ เกิดได้จากหลายสาเหตุ ซึ่งมีความแตกต่างกันระหว่างประเทศที่พัฒนาแล้ว ที่มักมีสาเหตุจากท่อปัสสาวะได้รับบาดเจ็บภายหลังการทำหัตถการ เช่น การส่องกล้องทางเดินปัสสาวะ การผ่าตัดต่อมลูกหมากและเนื้องอกกระเพาะปัสสาวะผ่านทางท่อปัสสาวะ การใส่สายปัสสาวะเป็นเวลานาน ในขณะที่ประเทศกำลังพัฒนามักมีสาเหตุจากอุบัติเหตุและการอักเสบติดเชื้อของท่อปัสสาวะ ผู้ป่วยจะมีความผิดปกติของการขับถ่ายปัสสาวะ ได้แก่ ปัสสาวะออกยาก ปัสสาวะเป็นเวลานาน ปัสสาวะไม่พุ่ง ปวดขณะปัสสาวะ มีการติดเชื้อทางเดินปัสสาวะ ปัสสาวะไม่ออก จนไปถึงเกิดภาวะไตวาย นอกจากนี้ผู้ป่วยมักต้องมาโรงพยาบาลบ่อยเพื่อทำการรักษาการติดเชื้อทางเดินปัสสาวะ ขยายท่อปัสสาวะ เปลี่ยนสายปัสสาวะ หรือต้องใส่สายทางหน้าท้องเพื่อระบายปัสสาวะ การรักษาโดยการขยายท่อปัสสาวะหรือส่องกล้องกรีดขยายท่อปัสสาวะส่วนที่ตีบมักไม่ทำให้ผู้ป่วยหายขาด ผิดกับการรักษาโดยการผ่าตัดตกแต่งท่อปัสสาวะที่ให้ผลสำเร็จเป็นที่น่าพอใจ อย่างไรก็ตามการผ่าตัดตกแต่งท่อปัสสาวะยังเป็นหัตถการที่มีความซับซ้อนและไม่เป็นที่แพร่หลาย ในบทนี้จึงขอกล่าวถึงสาเหตุ อาการ การวินิจฉัย และการผ่าตัดซ่อมแซมโรคท่อปัสสาวะส่วนหน้าตีบ

กายวิภาคของท่อปัสสาวะเพศชาย

ท่อปัสสาวะเพศชายแบ่งออกเป็นส่วนหลัง (proximal/posterior) และส่วนหน้า (distal/anterior)

ท่อปัสสาวะส่วนหลังประกอบไปด้วย ท่อปัสสาวะส่วนต่อมลูกหมาก (prostatic urethra) และท่อปัสสาวะส่วนเมมเบรนัส (membranous urethra)

ท่อปัสสาวะส่วนหน้าล้อมรอบด้วยเนื้อเยื่อสปอนจิโอซัม ประกอบไปด้วย ท่อปัสสาวะส่วนบัลบัส (bulbous urethra) และท่อปัสสาวะส่วนองคชาติ (penile/pendulous urethra)

Bulbous urethra มีความยาวประมาณ 3 ถึง 4 เซนติเมตร มีรูปร่างเป็นกระเปาะ เริ่มต้นจากด้านปลายของ urogenital diaphragm เชื่อมต่อไปยัง penile urethra

Penile urethra มีความยาวประมาณ 15 เซนติเมตร ต่อจาก bulbous urethra ยาวไปถึงรูเปิดท่อปัสสาวะตรงส่วนปลายประมาณ 4 เซนติเมตรจะขยายออกเรียกว่า fossa navicularis[1] ดังรูปที่ 1

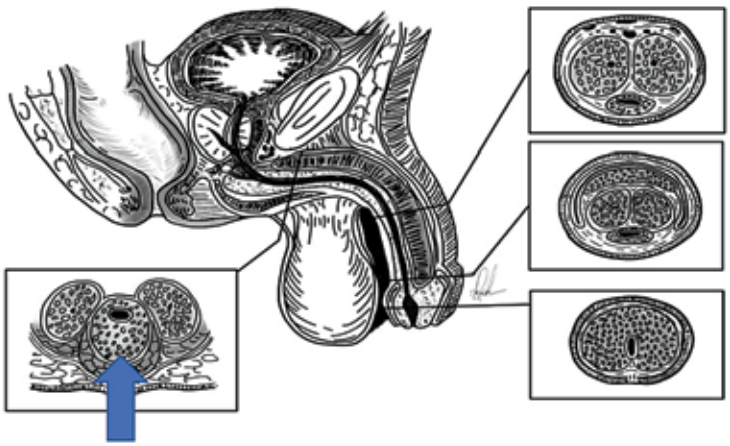

รูปที่ 1 *ตำแหน่งของ corpus spongiosum และ corpus cavernosum ที่ท่อปัสสาวะส่วน bulbous, penile, fossa navicularis จะเห็นว่า spongiosum ด้าน ventral ของ bulbous จะมีความหนามากที่สุด*
ดัดแปลงจาก Jordan GH.Complications of interventional techniques for urethral stricture. In: Carson CC, editor. Complications of interventional techniques. New York: Igaku-Shoim; 1996. p. 89.

หลอดเลือดที่มาเลี้ยงท่อปัสสาวะ (รูปที่ 2) มาจากหลอดเลือดแดง bulbar เข้ามาทางส่วนต้นของ corpus spongiosum โดยตรง ในขณะเดียวกันก็มีเลือดไหลย้อนกลับมาจาก glan penis ของหลอดเลือดแดง dorsal penile (รูป A) นอกจากนี้ยังมีหลอดเลือดแดง circumflex ที่แตกแขนงมาจากหลอดเลือดแดง dorsal penile ลงมาเลี้ยงผ่านทาง corpus cavernosum จากทางด้าน dorsal ถึงแม้หลอดเลือดแดง bulbar จะได้รับภยันตราย (รูป B) ในกรณีที่ผู้ป่วยมีภาวะรูเปิดท่อปัสสาวะต่ำกว่าปกติ ผู้ป่วยจะไม่มีเนื้อเยื่อ spongiosum ในส่วนปลายทำให้ไม่มีเลือดที่ย้อนกลับมาจากหลอดเลือดแดง dorsal penile เมื่อได้รับภยันตรายต่อหลอดเลือดแดง bulbar ทำให้ท่อปัสสาวะขาดเลือดและตีบในที่สุด เหตุการณ์นี้สามารถเกิดได้ในกรณีที่แพทย์ทำการเลาะ corpus spongiosum ออกมาจาก corpus carvernosum มากเกินไป (รูป C) ในกรณีที่ผู้ป่วยมีปัญหาของหลอดเลือดแดง dorsal penile ร่วมกับหลอดเลือดแดง bulbar (รูป D)

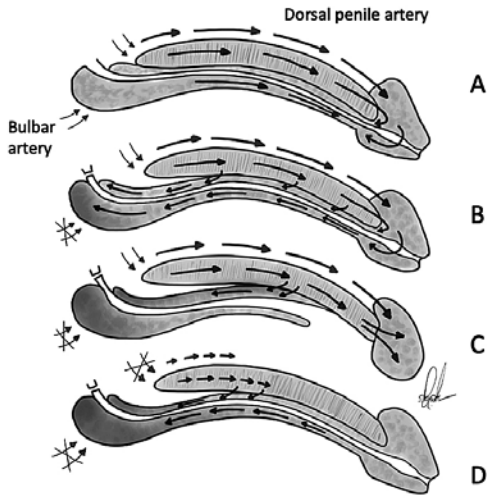

รูปที่ 2 *หลอดเลือดแดงที่มายังท่อปัสสาวะในภาวะปกติและผิดปกติ*
ดัดแปลงจาก Yu G, Miller HC. Critical operative maneuvers in urologic surgery. St. Louis: Mosby; 1996.

ท่อปัสสาวะตีบคือ การที่ท่อปัสสาวะมีขนาดเส้นผ่าศูนย์กลางเล็กลง เนื่องจากเกิดแผลเป็นหรือพังพืดในคอร์ปัส สปอนจิโอซัม (Spongiofibrosis) ขนาดเส้นผ่าศูนย์กลางของท่อปัสสาวะผู้ใหญ่อยู่ที่ 30Fr ยกเว้นที่ fossa navicularis ที่มีขนาด 22-24Fr ผู้ป่วยท่อปัสสาวะตีบมักจะเริ่มมีอาการเมื่อขนาดเส้นผ่านศูนย์กลางมีขนาดเล็กกว่า 16Fr[2]

ระดับความรุนแรงของท่อปัสสาวะตีบสามารถแบ่งออกได้เป็น 6 ระดับ (รูปที่ 3) โดยเรียงลำดับจากภาพ A ไปยังรูป F : A. Stricture with No spongiofibrosis only epithelial flap B. Epithelial scar with minimal

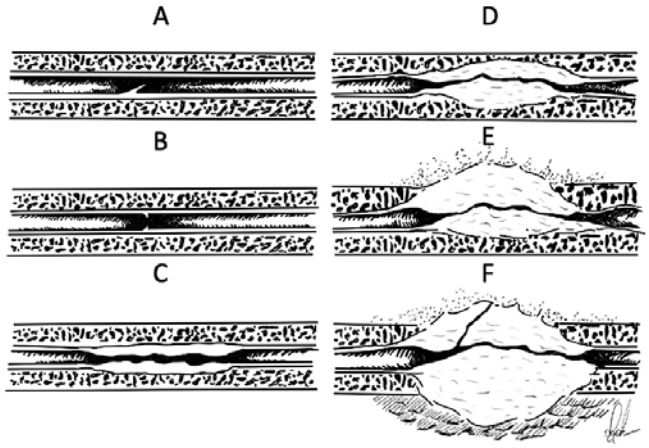

รูปที่ 3 *ระดับความรุนแรงของท่อปัสสาวะตีบ*
ดัดแปลงจาก Schlossberg SM, Jordan GH. Urethral stricture. In: Rakel RE, Bope ET, editors. Conn's current therapy. Amsterdam: Elsevier; 2005.

spongiofibrosis C.-E. Progressive spongiofibrosis F.Spongiofibrosis occupies the entire corpus spongiosum and potential fistula formation

ความชุกและสาเหตุของท่อปัสสาวะส่วนหน้าตีบ

จากการศึกษาในประเทศสหรัฐอเมริการะหว่างปี พ.ศ. 2535 ถึง 2545 พบว่ามีผู้ป่วยที่ได้รับการวินิจฉัยภาวะท่อปัสสาวะตีบร้อยละ 0.6[3] ในประเทศไทยยังไม่มีการศึกษาถึงความชุกของภาวะท่อปัสสาวะตีบ จากการสืบค้นข้อมูลของโรงพยาบาลธรรมศาสตร์ภายในปี พ.ศ. 2563 พบว่ามีผู้ป่วยที่ได้รับการวินิจฉัยว่าเป็นท่อปัสสาวะตีบคิดเป็นอัตราส่วนร้อยละ 0.6 ของผู้ป่วยที่มาทำการส่องกล้องตรวจกระเพาะปัสสาวะ

ท่อปัสสาวะส่วนหน้าตีบมีสาเหตุจาก

1. สาเหตุจากแพทย์ทำ (iatrogenic) เป็นสาเหตุของท่อปัสสาวะตีบร้อยละ 33 เกิดจากการได้รับบาดเจ็บของท่อปัสสาวะโดยการใส่อุปกรณ์ หัตถการที่เป็นสาเหตุ ได้แก่ การส่องกล้องตัดต่อมลูกหมากหรือเนื้องอกกระเพาะปัสสาวะ (transurethral resection procedure) ร้อยละ 41 การใส่สายปัสสาวะเป็นเวลานาน (prolonged catheterization) ร้อยละ 36.5 เกิดตามหลังหัตถการส่องกล้องกระเพาะปัสสาวะ (cystoscopy) ร้อยละ 12.7 เกิดตามหลังการผ่าตัดซ่อมแซมรูเปิดท่อปัสสาวะต่ำกว่าปกติ (hypospadias repair) ร้อยละ 6.3 และเกิดตามหลังการผ่าตัดต่อมลูกหมากออกทั้งหมด (radical prostatectomy) ร้อยละ 3.2[4]

2. ภาวะติดเชื้อและการอักเสบของท่อปัสสาวะ (infection/inflammation) เป็นสาเหตุร้อยละ 15 โรคการติดเชื้อที่เป็นสาเหตุ คือ หนองในแท้ มักเกิดท่อปัสสาวะตีบที่ตำแหน่งส่วนปลายของ penile urethra และที่ส่วนกลางและต้นของ bulbous urethra เนื่องจากมี paraurethral gland ที่เป็นตำแหน่งหลักของการเกิดหนองในขณะที่มีการติดเชื้อกระจายตัวอยู่หนาแน่นบริเวณนี้[1] สาเหตุจากการอักเสบได้แก่ โรค Lichen sclerosis เป็นโรคที่มีการอักเสบเรื้อรังของผิวหนัง มีสมมติฐานว่าเกิดจากการมีภูมิต้านทานเนื้อเยื่อตัวเอง (autoimmune antibodies) ต่อชั้น basement ของผิวหนัง ในกรณีที่เกิดที่อวัยวะเพศอาจเรียกว่า balanitis xerotica obliterans (BXO) แต่ในปัจจุบันนิยมเรียกชื่อ Lichen sclerosis มากกว่าเนื่องจากโรคนี้มักมีพยาธิสภาพที่อวัยวะเพศเกือบทุกราย (ร้อยละ 85-98) การอักเสบเกิดที่หัวองคชาติ ท่อเปิดท่อปัสสาวะและหนังหุ้มปลาย มีลักษณะเป็นสีขาวซีด การอักเสบอาจทำให้หัวองคชาตและหนังหุ้มปลายเชื่อมติดกัน (รูปที่ 4) โอกาสจะเกิดพยาธิสภาพที่รูเปิดท่อปัสสาวะพบได้ร้อยละ 4-37 และเกิดท่อปัสสาวะตีบร้อยละ 20 สาเหตุที่ทำให้ท่อปัสสาวะส่วนอื่นนอกเหนือจากรูเปิดท่อปัสสาวะตีบเชื่อว่าเกิดจากการอักเสบติดเชื้อที่ตามมาภายหลังการปัสสาวะโดยใช้ความดันสูงผ่านรูเปิดท่อปัสสาวะที่ตีบแคบ[5, 6]

3. การได้รับบาดเจ็บ (trauma) กลไกการได้รับบาดเจ็บที่มักทำให้เกิดการตีบของท่อปัสสาวะส่วน bulbous คือการตกคร่อมตอ (straddle injury) ทำให้เนื้อเยื่อสปอนจิโอซัมและเยื่อบุผิวท่อปัสสาวะถูกกระแทกระหว่างกระดูก ischiopubic arch กับของแข็งจากภายนอก เป็นสาเหตุของท่อปัสสาวะส่วนหน้าตีบประมาณร้อยละ 19[7]

รูปที่ 4 *Lichen sclerosis (ได้รับความยินยอมจากผู้ป่วยแล้ว)*

4. ไม่ทราบสาเหตุ พบได้ร้อยละ 33[4] ไม่มีสาเหตุจากปัจจัยที่กล่าวไปในข้างต้น ผู้ป่วยส่วนหนึ่งอาจเกิดจากการได้รับบาดเจ็บโดยจำไม่ได้ตั้งแต่วัยเด็ก[8]

ในประเทศกำลังพัฒนาพบว่าสาเหตุส่วนใหญ่เกิดจากการได้รับบาดเจ็บโดยเฉพาะจากอุบัติเหตุจราจร เช่น การศึกษาในประเทศอินเดียรวมผู้ป่วยทั้งท่อปัสสาวะส่วนหน้าและหลังตีบ[9] พบว่าสาเหตุเกิดจากการได้รับบาดเจ็บร้อยละ 36.1 ไม่ทราบสาเหตุร้อยละ 23.6 Lichen sclerosis ร้อยละ 21.5 สาเหตุจากแพทย์ทำร้อยละ 16.6 จากการติดเชื้อร้อยละ 1.8 การศึกษาในประเทศไทยรวมผู้ป่วยทั้งท่อปัสสาวะส่วนหน้าและหลังตีบ[10] พบว่าสาเหตุเกิดจากการได้รับบาดเจ็บมากที่สุดร้อยละ 83 การติดเชื้อร้อยละ 11 สาเหตุจากแพทย์ทำและไม่ทราบสาเหตุร้อยละ 3

อาการและอาการแสดง

ผู้ป่วยเกือบทั้งหมดจะมีอาการของการกลุ่มอาการทางเดินปัสสาวะส่วนล่าง (lower urinary tract symptoms; LUTS) บางรายอาจมาด้วยการติดเชื้อทางเดินปัสสาวะ ไม่สามารถใส่สายปัสสาวะได้ ปวดขณะปัสสาวะ ปวดท้องน้อย ปวดองคชาต หรือปัสสาวะเป็นเลือด

จากตารางที่ 1 จะพบว่าอาการคล้ายกับโรคต่อมลูกหมากโต นิ่วในทางเดินปัสสาวะส่วนล่าง การติดเชื้อทางเดินปัสสาวะส่วนล่าง มะเร็งต่อมลูกหมาก มะเร็งกระเพาะปัสสาวะ การปัสสาวะผิดปกติทั้งจากสาเหตุทางระบบประสาทและไม่ได้เกิดจากระบบประสาท (Hinman’s syndrome) การซักประวัติการเจ็บป่วยในอดีตจึงมีความสำคัญมากในการวินิจฉัยภาวะท่อปัสสาวะตีบ นอกจากนี้ ควรต้องนึกถึงภาวะนี้ในผู้ป่วยที่ได้รับยารักษาต่อมลูกหมากโตแล้วอาการไม่ดีขึ้น เคยมีประวัติรักษามะเร็งต่อมลูกหมาก ประวัติอุบัติเหตุบริเวณอุ้งเชิงกราน ประวัติการได้รับบาดเจ็บแบบตกคร่อมตอ เคยผ่าตัดซ่อมแซมรูเปิดท่อปัสสาวะต่ำกว่าปกติ[2]

ตารางที่ 1 อาการที่มาพบแพทย์และอาการร่วมของผู้ป่วยท่อปัสสาวะส่วนหน้าตีบจากจำนวน 611 ราย[11]

อาการ, อาการแสดง	อาการที่มาพบแพทย์ (ร้อยละ)	จำนวนผู้ป่วยที่มีอาการร่วม (ร้อยละ)	ทั้งหมดร้อยละ
LUTS	332(54.3)	234(38.6)	92.9
ปัสสาวะไม่ออก	143(23.4)	39(6.4)	29.8
ติดเชื้อทางเดินปัสสาวะ	37(6.1)	87(14.2)	20.3
ใส่สายสวนปัสสาวะยาก	29(4.8)	54(8.8)	13.6
ปัสสาวะเป็นเลือด	19(3.1)	50(8.2)	11.3
ปวด	18(2.9)	122(20.0)	22.9
หนองที่ท่อปัสสาวะ	14(2.3)	6(1.0)	3.3
ไตวาย,ตรวจพบไตบวม	8(1.3)	17(2.8)	4.1
ชำรั่ว	6(1.0)	13(2.1)	3.1
ความบกพร่องทางเพศ	5(0.8)	69(11.3)	12.1

การตรวจร่างกาย

เน้นที่การคลำหน้าท้องเพื่อตรวจกระเพาะปัสสาวะโป่งตึง จากการอุดตันเรื้อรัง ตรวจดูผิวหนังอวัยวะเพศว่ามีลักษณะคล้ายกับ lichen sclerosis หรือไม่ ดูรูเปิดท่อปัสสาวะว่ามีอาการตีบตันหรือไม่ การคลำท่อปัสสาวะส่วนองคชาตจนไปถึงฝีเย็บว่ามีลักษณะแข็งหรือหนาตัวจากพังพืดของเนื้อเยื่อสปอนจิโอซัม การคลำอัณฑะว่ามีลักษณะแข็งเนื่องจากเคยมีอัณฑะอักเสบมาก่อนหรือไม่ ในผู้ป่วยชายสูงวัยการตรวจทางทวารหนักอาจช่วยวินิจฉัยแยกโรคต่อมลูกหมากโตหรือมะเร็งต่อมลูกหมาก

การตรวจทางห้องปฏิบัติการณ์และการตรวจพิเศษ

ในผู้ป่วยที่สงสัยท่อปัสสาวะตีบ การตรวจปัสสาวะอาจไม่สามารถวินิจฉัยแยกโรคอื่น ๆ ที่ทำให้เกิดอาการคล้ายกันได้ แต่ควรตรวจว่ามีการติดเชื้อทางเดินปัสสาวะร่วมด้วยหรือไม่ และต้องส่งปัสสาวะเพาะเชื้อในกรณีที่จะทำการผ่าตัดรักษา ในผู้ป่วยที่มีอาการผิดปกติช่วงขับปัสสาวะ เช่น ปัสสาวะไม่พุ่ง ต้องเบ่งเพื่อให้ปัสสาวะออก มาเป็นระยะเวลานานหรือตรวจพบกระเพาะปัสสาวะโป่งตึงต้องตรวจการทำงานของไตร่วมด้วย

1. การตรวจวัดอัตราการไหลปัสสาวะ (Uroflowmetry) ในผู้ป่วยที่ไม่มีการอุดตันของทางเดินปัสสาวะและการบีบตัวของกระเพาะปัสสาวะเป็นปกติ การไหลของปัสสาวะจะมีลักษณะเป็นระฆังคว่ำ (รูปที่ 4) แต่ถ้าสงสัยภาวะอุดตันการไหลของปัสสาวะจะมีลักษณะราบ (plateau shape) และใช้เวลาในปัสสาวะนาน (รูปที่ 5)

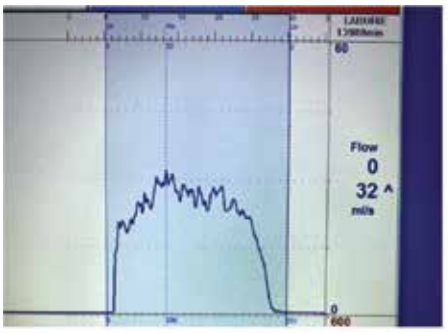

รูปที่ 4 *อัตราการไหลที่ปกติหลังการผ่าตัดซ่อมแซมท่อปัสสาวะโดยมีปริมาณปัสสาวะ 600 มิลลิลิตรและอัตราการไหลสูงสุด 32 มิลลิลิตรต่อวินาที*

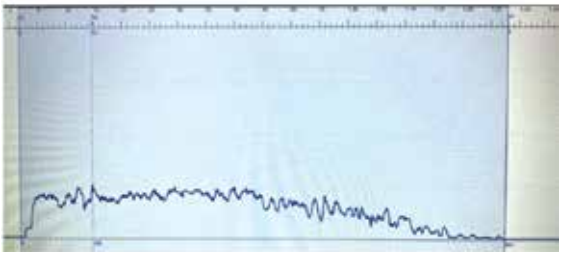

รูปที่ 5 *อัตราการไหลของการอุดตันเนื่องจากท่อปัสสาวะตีบในผู้ป่วยรายเดียวกับรูปที่ 4 ก่อนการผ่าตัดซ่อมแซมท่อปัสสาวะ โดยมีปริมาณปัสสาวะ 652 มิลลิลิตรและอัตราการไหลสูงสุด 13 มิลลิลิตรต่อวินาที*

ในกรณีที่ใช้การตรวจวัดอัตราการไหลปัสสาวะแล้วพบว่าอัตราการไหลสูงสุด (Qmax) น้อยกว่า 15 มิลลิลิตรต่อวินาทีร่วมกับการประเมินแบบสอบถามอาการต่อมลูกหมากฉบับนานาชาติ (International Prostate Symptom Score) ได้คะแนนมากกว่า 10 พบว่ามีความไวและความจำเพาะในการวินิจฉัยท่อปัสสาวะตีบสูงถึง ร้อยละ 93 และ 68 ตามลำดับ[12] อย่างไรก็ตามอัตราการไหลของปัสสาวะอาจมีความแปรปรวนขึ้นกับผู้ทำการวัด ปริมาณการปัสสาวะ และไม่สามารถแยกการอุดตันของทางเดินปัสสาวะว่าเกิดจากท่อปัสสาวะตีบ ต่อมลูกหมากโตหรือหูรูดไม่คลายตัวขณะปัสสาวะออกจากกันได้[13]

2. การฉีดสารทึบแสงร่วมกับการฉายภาพท่อปัสสาวะ (Retrograde urethrography)

ในการรักษาท่อปัสสาวะส่วนหน้าตีบ ศัลยแพทย์จำเป็นที่ต้องทราบ ตำแหน่ง ความยาวและความรุนแรงของการตีบ การตรวจ retrograde urethrography สามารถให้ข้อมูลในแง่ของตำแหน่งและความยาวของการตีบ ขั้นตอนการตรวจ คือ ผู้ป่วยนอนตะแคง 45 องศาด้านซ้ายขึ้น ขาขวางอ 90 องศา ส่วนขาซ้ายเหยียด จากนั้นใช้กระบอกฉีดยาที่ต่อกับหัวต่อรูปกรวย ฉีดสารทึบแสงเข้าทางท่อปัสสาวะโดยเทคนิคปราศจากเชื้อ ส่วนที่องคชาตใช้ผ้าก๊อซพันบริเวณ coronal sulcus แล้วดึงให้ตึง เพื่อให้ภาพรังสีของท่อปัสสาวะส่วนองคชาตยืดตรง ดังรูปที่ 6

รูปที่ 6 *ฉีดสารทึบแสงร่วมกับการฉายภาพท่อปัสสาวะ*

ในกรณีที่สงสัยท่อปัสสาวะส่วน fossa navicularis ตีบหรือรูเปิดท่อปัสสาวะตีบสามารถใช้ปลอกเข็มแทงหลอดเลือดแดง (Medicut) แทนหัวต่อรูปกรวยได้ เทคนิคอื่นอาจทำโดยใส่สาย foley catheter ทางรูเปิดท่อปัสสาวะเข้าไปถึง fossa navicularis แล้วใส่น้ำใน balloon 2 มิลลิลิตรเป็นวิธีที่นิยมปฏิบัติ แต่บางครั้งใส่สายลึกจนเกินไปอาจทำให้ไม่สามารถประเมินรอยตีบของ penile urethra ส่วนปลายได้ และน้ำที่ใส่ใน balloon ของสาย foley เพียง 2 มิลลิลิตร อาจทำให้เส้นผ่าศูนย์กลาง balloon ขยายขนาดประมาณ 50 F ทำให้ผู้ป่วยเจ็บและเกิดการบาดเจ็บของท่อปัสสาวะตามมาได้[14]

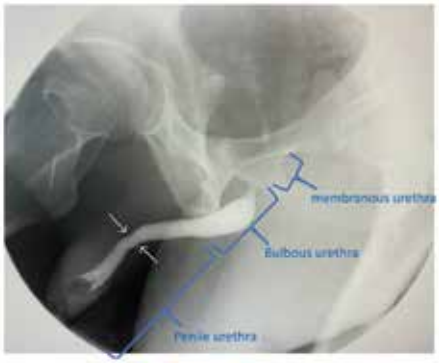

รูปที่ 7 *การตรวจ retrograde urethrography พบรอยตีบบริเวณ mid part of penile urethra (ลูกศร)*

รูปที่ 8 *รอยตีบบริเวณ mid part of bulbous urethra (ลูกศร)*

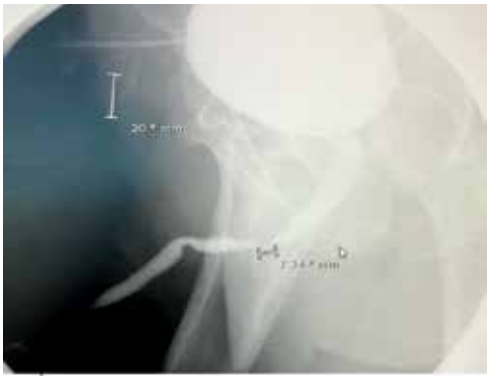

รูปที่ 9 *การตรวจ retrograde urethrography ร่วมกับ antegrade urethrography พบรอยตีบบริเวณ distal bulbous urethra*

การตรวจ retrograde urethrography สามารถให้รายละเอียดทางกายวิภาคของท่อปัสสาวะส่วนหน้าได้เป็นอย่างดี แต่ในการประเมินท่อปัสสาวะส่วนท้ายมักไม่สามารถทำได้เนื่องจากสารทึบแสงไม่สามารถผ่านเข้าไปขยายให้เห็นท่อปัสสาวะหลังได้อย่างเพียงพอ เนื่องจากท่อปัสสาวะส่วน membranous เส้นผ่านศูนย์กลางเล็กและมีหูรูดที่มักไม่คลายขณะทำการตรวจ ในกรณีที่สงสัยท่อปัสสาวะส่วนหลังตีบร่วมด้วยอาจต้องใช้การตรวจ voiding cystourethrography หรือการตรวจ Antegrade urethroscopy ร่วมกับการตรวจ retrograde urethrography

3. การตรวจคลื่นความถี่สูงของท่อปัสสาวะ

การตรวจ retrograde urethrography มักไม่สามารถบอกความรุนแรงของการตีบได้ เนื่องจากต้องประเมิน spongiofibrosis ด้วย จึงมีการศึกษาการใช้คลื่นความถี่สูงมาประเมินระดับความรุนแรงซึ่ง สามารถแบ่งได้เป็นสี่ระดับ ดังรูปที่ 10

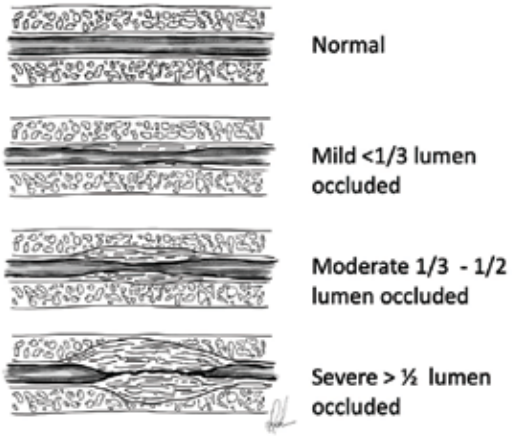

รูปที่ 10 *ระยะความรุนแรงจากการตรวจโดยคลื่นความถี่สูง*

ดัดแปลงจาก Chiou RK, Anderson JC, Tran T, Patterson RH, Wobig R, Taylor RJ. Evaluation of urethral strictures and associated abnormalities using high-resolution and color Doppler ultrasound. Urology. 1996;47(1):102-7.

ทำโดยการฉีดน้ำเกลือปราศจากเชื้อแทนสารทึบแสงแล้ววางหัวตรวจคลื่นความถี่สูงแบบ linear ใช้ความถี่ 7.5 เมกะเฮิรตซ์ บริเวณท่อปัสสาวะดังรูปที่ 8 การตรวจคลื่นความถี่สูงอาจทำให้สามารถประเมินความยาวของการตีบให้แม่นยำมากขึ้น โดยบริเวณที่เป็น spongiofibrosis จะมีลักษณะ hyperechoic[15]

รูปที่ 11 *การใช้คลื่นความถี่สูงในการประเมิน spongiofibrosis ในผู้ป่วยที่มีท่อปัสสาวะส่วน penile ทั้งส่วนกลาง (ลูกศรเล็ก) และส่วนต้น (ลูกศรใหญ่) จากการตรวจ retrograde urethrography มีความยาว 1 เซนติเมตรดังรูปด้านซ้ายเมื่อวางหัวตรวจคลื่นความถี่สูงบริเวณฝีเย็บแล้วฉีดน้ำเกลือปราศจากเชื้อผ่านทางท่อปัสสาวะดังรูปด้านขวาด้านบนคือด้าน ventral รูปดาวคือกระเพาะปัสสาวะ ลูกศรใหญ่คือท่อปัสสาวะ penile ส่วนต้นตีบร่วมกับมี spongiofibrosis วัดความยาวได้ 2 เซนติเมตร ระยะความรุนแรงมาก (severe > ½ lumen occluded) ซึ่งมีผลเปลี่ยนแปลงเทคนิคการผ่าตัด*

4. การส่องกล้องตรวจท่อปัสสาวะและกระเพาะปัสสาวะ (Urethro-cystoscopy)

การส่องกล้องตรวจท่อปัสสาวะโดยกล้องส่องที่โค้งงอได้ (Flexible cystoscope) เป็นวิธีการวินิจฉัยที่มีประโยชน์ในการประเมินตำแหน่งการตีบ โดยทั่วไปกล้องส่องกระเพาะปัสสาวะชนิดโค้งงอได้มีเส้นผ่าศูนย์กลางประมาณ 16 Fr ในกรณีที่ไม่สามารถผ่านกล้องผ่านตำแหน่งที่ตีบได้ ไม่ควรพยายามดันกล้องเข้าไปเนื่องจากจะทำให้กล้องเสียหาย ในกรณีที่ต้องการวินิจฉัยเมื่อไม่สามารถผ่านกล้องได้ ควรทำ retrograde urethrography เพื่อให้ได้ข้อมูลก่อนการวางแผนรักษา[14]

5. การตรวจคลื่นแม่เหล็กไฟฟ้า (Magnetic Resonance Imaging;MRI)

ในผู้ป่วยท่อปัสสาวะตีบ การตรวจ MRI มักไม่ได้ข้อมูลเพิ่มเติมจากการตรวจที่กล่าวมาในเบื้องต้น อาจมี

ประโยชน์ในการส่งตรวจในกรณีที่ต้องการประเมินเนื้อเยื่อบริเวณรอบท่อปัสสาวะ ประเมินรูเชื่อมระหว่างท่อปัสสาวะกับอวัยวะอื่น หรือโพรงหนองบริเวณรอบท่อปัสสาวะ เป็นต้น[16]

การรักษา

ก่อนทำการรักษาท่อปัสสาวะตีบต้องทำการตรวจปัสสาวะเพื่อหาภาวะติดเชื้อ ในกรณีที่มีการติดเชื้อต้องทำการรักษาด้วยยาปฏิชีวนะจนปัสสาวะปราศจากเชื้อ และต้องให้ยาปฏิชีวนะก่อนเริ่มหัตถการ[17]

1. การขยายท่อปัสสาวะ

หลักการคือการยืดขยายพังพืดของท่อปัสสาวะให้ขยายใหญ่ขึ้นโดยไม่ทำให้เกิดการบาดเจ็บเพิ่มเติม เป็นการรักษาที่มีมาอย่างยาวนาน เป็นวิธีที่ทำได้เร็วและได้ผลทันที การขยายท่อปัสสาวะสามารถใช้ Van buren sound, McCrea sound, Filiform and followers หรือ Balloon dilatation อย่างไรก็ตามการรักษาโดยการขยายท่อปัสสาวะมีโอกาสทำให้ท่อปัสสาวะตีบหายขาดน้อยมากและการขยายท่อปัสสาวะโดยวิธีการ Blind ไม่ควรกระทำ[2] บ่อยครั้งผู้ป่วยจะได้รับการรักษาโดยวิธีนี้เป็นอันดับแรกโดยไม่มีการประเมินภาพถ่ายท่อปัสสาวะและส่วนมากไม่ได้รับการอธิบายถึงวิธีการรักษาวิธีอื่น[18]

2. การกรีดขยายท่อปัสสาวะส่วนที่ตีบ (Direct Vision Internal Urethrotomy; DVIU)

ทำโดยใช้กล้องส่องกระเพาะปัสสาวะชนิดแข็งขนาด 22 Fr ส่องเข้าไปในท่อปัสสาวะ ใส่ลวดนำทางผ่านรอยตีบเข้าไปในกระเพาะปัสสาวะ จากนั้นใช้ urethrotome ส่องผ่านเลนส์ 0 องศา จากนั้นใช้ใบมีดกรีดเปิดรอยตีบบริเวณด้านบนที่ 12 นาฬิกาของท่อปัสสาวะเพื่อหลีกเลี่ยงเส้นเลือดบริเวณ 3 และ 9 นาฬิกา ทำการกรีดซ้ำจนเนื้อเยื่อสปอนจิโอซัมและรอยตีบฉีกขาดทั้งชั้น (full thickness) จากนั้นใส่สายสวนปัสสาวะขนาด 18 ถึง 20 Fr เป็นเวลา 3 วัน

สามารถเลือกใช้โฮเมี่ยมเลเซอร์ในการกรีดเปิดรอยตีบแทนใบมีด โดยตั้งค่าพลังงานที่ 0.4 ถึง 1.4 จูลและความถี่ 8 ถึง 15 เฮิรตซ์ บางสถาบันใช้การเปิดกรีดรอยตีบสองแนว คือ แนวบนลงล่างจาก 12 นาฬิกาไป 6 นาฬิกาและแนวขวางจาก 9 นาฬิกาไป 3 นาฬิกาโดยไม่กรีดให้ฉีกขาดทั้งชั้น จากรายงานการศึกษาวิเคราะห์อภิมานพบว่าการใช้ใบมีดกับเลเซอร์ในการกรีดเปิดรอยตีบได้ผลสำเร็จไม่แตกต่างกัน คือ ประมาณร้อยละ 8 เมื่อติดตามในระยะยาว แต่การใช้เลเซอร์พบภาวะแทรกซ้อนมากกว่าคือร้อยละ 12.5 เทียบกับใช้ใบมีดคือร้อยละ 6 ภาวะแทรกซ้อนที่อาจเกิดขึ้น ได้แก่ ปัสสาวะเป็นเลือดปริมาณมากและการติดเชื้อทางเดินปัสสาวะ การที่ผู้ป่วยขยายท่อปัสสาวะด้วยตนเองสัปดาห์ละ 1 ถึง 2 ครั้งโดยใช้สายสวนขนาด 14 Fr อาจช่วยลดการกลับเป็นซ้ำของท่อปัสสาวะตีบ[2]

ปัจจุบันการกรีดขยายท่อปัสสาวะส่วนที่ตีบถูกเลือกใช้การรักษาน้อยลง เนื่องจากประสิทธิภาพในระยะยาวต่ำ อย่างไรก็ตาม อาจพิจารณารักษาโดยวิธีนี้ในกรณีรอยตีบเดียวที่ระยะน้อยกว่า 2 เซ็นติเมตรของท่อปัสสาวะ bulbous ใช้รักษาซ้ำในกรณีที่การกลับเป็นซ้ำนานกว่า 6 เดือน ผู้ป่วยที่มีโรคประจำตัวรุนแรงและปฏิเสธการผ่าตัดซ่อมแซมท่อปัสสาวะ[19]

3. การผ่าตัดซ่อมแซมท่อปัสสาวะส่วนหน้าตีบ

เป็นวิธีที่มีผลสำเร็จในการรักษามากที่สุด ปัจจุบันมีการกล่าวถึงระยะเวลาที่เหมาะสมในการผ่าตัด (urethral rest) ผู้ป่วยที่มีภาวะท่อปัสสาวะตีบมักได้รับการรักษาโดยวิธีขยายท่อปัสสาวะ วิธีกรีดขยายท่อปัสสาวะหรือใส่สายสวนปัสสาวะมาก่อน การตรวจ retrograde urethrography ก่อน 4 ถึง 8 สัปดาห์หลังเอาสายสวนปัสสาวะออก อาจทำให้การวางแผนผ่าตัดผิดพลาดเนื่องจากกระบวนการหายของพังพืดยังไม่เสร็จสมบูรณ์ ดังนั้น ผู้ป่วยที่จะทำการผ่าตัดซ่อมแซมท่อปัสสาวะ ควรตรวจ retrograde urethrography และผ่าตัดหลังจาก 8-12 สัปดาห์ไปแล้ว ในกรณีที่ความรุนแรงของรอยตีบมากแนะนำให้ใส่สายระบายปัสสาวะทางหน้าท้องเป็นการชั่วคราว[20]

การผ่าตัดซ่อมแซมท่อปัสสาวะส่วนหน้าสามารถแบ่งออกได้เป็นสองประเภท คือ การผ่าตัดซ่อมแซมท่อปัสสาวะโดยการตัดรอยตีบออกแล้วเย็บต่อกัน (excision with primary anastomosis; EPA) และการผ่าตัดซ่อมแซมท่อปัสสาวะโดยใช้สิ่งทดแทน (substitutional urethroplasty)

การผ่าตัดซ่อมแซมท่อปัสสาวะโดยการตัดรอยตีบออกแล้วเย็บต่อกัน (Excision with Primary Anastomosis; EPA)

เป็นวิธีที่ให้ผลสำเร็จสูงมากกว่าร้อยละ 90 ทั้งในกรณีที่เลือกใช้เป็นวิธีการผ่าตัดซ่อมแซมท่อปัสสาวะตีบครั้งแรกและในกรณีที่ผ่าตัดซ้ำ[21, 22] หลักการคือ การตัด corpus spongiosum ตรงส่วนที่มีรอยตีบออก เลาะท่อปัสสาวะส่วนต้นและปลายต่อรอยตีบ จากนั้นเย็บท่อปัสสาวะส่วนที่ดีมาต่อกันโดยไม่ให้เนื้อเยื่อตึง เหมาะกับการรักษาท่อปัสสาวะตีบบริเวณท่อปัสสาวะ bulbous เนื่องจากท่อปัสสาวะบริเวณนี้สามารถเลาะและโยกย้ายได้มากที่สุด อย่างไรก็ตามระยะรอยตีบไม่ควรเกิน 3 เซนติเมตร โดยเฉพาะรอยตีบบริเวณ distal bulbous เพื่อหลีกเลี่ยงภาวะอวัยวะเพศโค้งงอหรืออวัยวะเพศสั้นลง[23] ประเด็นที่ต้องคำนึงถึงในการผ่าตัดด้วยวิธีนี้ คือ การตัด corpus spongiosum ขาดออกจากกันอาจมีผลกับเลือดที่มาเลี้ยงท่อปัสสาวะที่ย้อนผ่านทางหลอดเลือด dorsal penile ดังรูปที่ 12 จึงมีการพัฒนาวิธีการผ่าตัดโดยเก็บหลอดเลือดแดง bulbar[24] หรือการผ่าตัดซ่อมแซมท่อปัสสาวะโดยไม่ต้องตัดท่อปัสสาวะให้ขาดรอบด้าน[25] อย่างไรก็ตาม วิธีการผ่าตัดดังกล่าวเหมาะกับรอยตีบที่มีขนาดสั้นและไม่มี spongiofibrosis อย่างรุนแรง โดยสรุปผู้ป่วยที่มีรอยตีบที่ท่อปัสสาวะ penile ผู้ป่วยที่เคยผ่าตัดซ่อมแซมรูเปิดท่อปัสสาวะต่ำกว่าปกติ เคยได้รับการฉายรังสี มีปัญหาหลอดเลือด เคยผ่าตัดซ่อมแซมท่อปัสสาวะมาก่อนอาจพิจารณาใช้วิธีการผ่าตัดซ่อมแซมโดยใช้สิ่งทดแทน

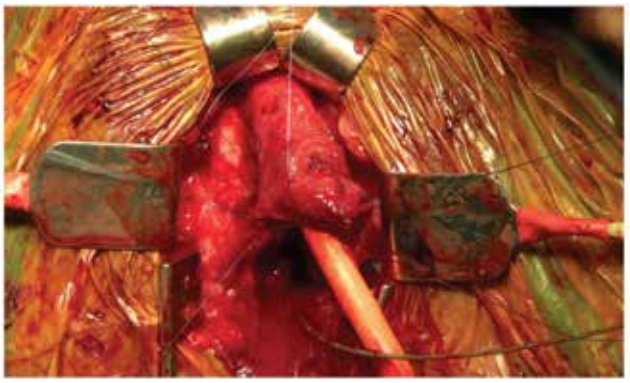

รูปที่ 12 *การผ่าตัด EPA ใน ผู้ป่วยที่ท่อปัสสาวะส่วน bulbous ตีบ โดยทำการตัดส่วนที่เป็น spongiofibrosis ออกแล้ว เย็บต่อเนื้อเยื่อส่วนที่ดีเข้าหากัน*

การผ่าตัดซ่อมแซมท่อปัสสาวะโดยใช้สิ่งทดแทน (substitutional urethroplasty)

สิ่งที่นิยมนำมาใช้คือ penile skin flap และ buccal graft

Penile skin flap ปัจจุบันมีที่ใช้น้อยลง เนื่องจากมีโอกาสเกิดภาวะแทรกซ้อน เช่น ผิวหนังใกล้กับบริเวณที่ผ่าตัดตาย ความรู้สึกชาบริเวณองคชาต องคชาตเอียงบิด[26] ข้อห้ามในการใช้ penile skin flap คือ ผู้ป่วยที่เป็นโรค lichen sclerosis[27] และผู้ป่วยรูเปิดท่อปัสสาวะต่ำกว่าปกติที่เคยผ่าตัดมาก่อน เนื่องจากหลอดเลือดที่มาเลี้ยง penile skin อาจมีการเปลี่ยนแปลงภายหลังการผ่าตัดจึงไม่สนับสนุนให้ใช้

รูปที่ 13 *การเลาะ penile skin flap มาใช้*

Buccal mucosal graft ข้อดี คือ 1. สามารถนำมาใช้ได้ง่าย 2. ปราศจากขน 3. เป็น full-thickness graft 4. มีชั้น lamina propria บาง ทำให้หลอดเลือดใหม่มาเลี้ยงได้ดี 5. ทนอยู่ในสภาวะที่เปียกชื้นได้ดี

ขั้นตอนการเลาะ Buccal mucosal graft มีดังนี้[28]

1. การดมสลบสามารถใส่ท่อช่วยหายใจได้ทั้งทางปากและจมูก บางสถาบันนิยมใส่ท่อช่วยหายใจทางปากมากกว่าเนื่องจากภาวะแทรกซ้อนน้อยกว่า
2. เอียงศีรษะไปด้านที่จะเลาะ graft
3. เย็บ stayed suture 3 มุม ที่มุมปาก ริมฝีปากล่างและริมฝีปากบน
4. หาและระบุตำแหน่ง stensen's duct
5. วัดขนาด graft ที่จะนำไปใช้โดยเผื่อการหดของ graft ประมาณร้อยละ 20 ในกรณีที่จะนำเนื้อเยื่อไปใช้ในการผ่าตัดซ่อมแซมแบบครั้งเดียว (one-stage repair) นิยมใช้เป็นวงรี และเย็บปิดตำแหน่งที่เลาะเนื้อเยื่อกระพุ้งแก้ม แต่ถ้าจะนำไปใช้ในการผ่าตัด two-stage repair นิยมใช้เป็นสี่เหลี่ยมมุมฉากและไม่เย็บปิด
6. ฉีด 2% Xylocaine with adrenaline บริเวณรอบและใต้เนื้อเยื่อที่ต้องการใช้ รอ 5 ถึง 6 นาที เพื่อให้หลอดเลือดหดตัว ลดการเสียเลือด
7. ใช้ใบมีดและ Metzetbaum ตัดเหนือต่อกล้ามเนื้อ buccinator ใช้ stayed-suture เย็บ graft ไว้แทนการจับด้วย forcep
8. เย็บปิดด้วยไหมละลาย 3/0
9. เล็มชั้นไขมันที่ติดมาออกจน graft บางพอมองทะลุได้

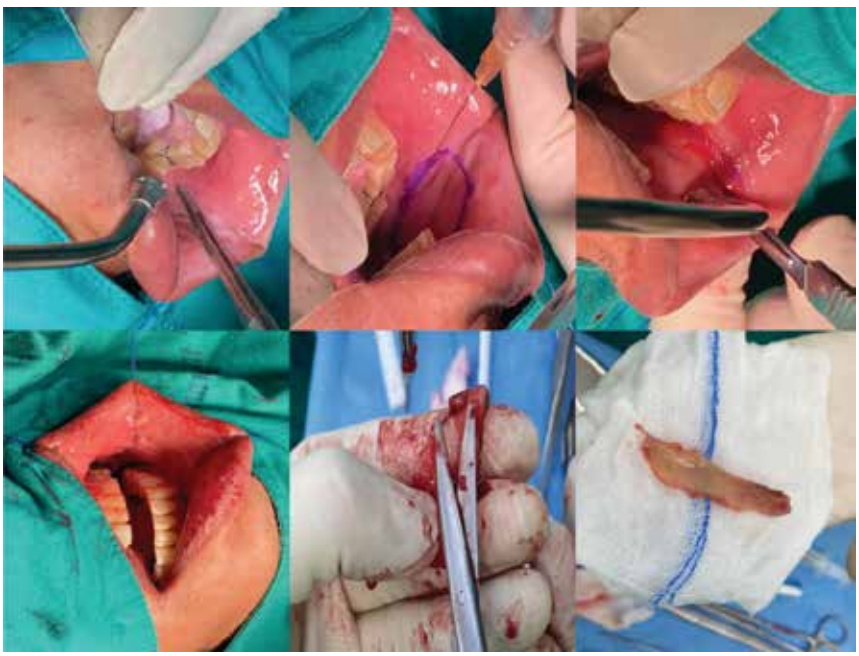

รูปที่ 14 *การเลาะ Buccal mucosal graft มาใช้*

เทคนิคการผ่าตัดและสิ่งทดแทนที่ใช้ในการผ่าตัดท่อปัสสาวะส่วนหน้าแบ่งตามบริเวณได้ ดังนี้

1. Fossa navicularis สามารถใช้ penile skin flap หรือ fasciocutaneous ventral penile transvere island flap[29] หรือ buccal graft โดยการตัดพังพืดออกแล้วใช้ graft วางเป็น dorsal onlay หรือ ventral onlay[30]

รูปที่ 15 *การผ่าตัดซ่อมแซมท่อปัสสาวะส่วน fossa navicularisโดยให้ Buccal mucosal graft dorsal onlay และ ventral onlay A&B: หลังตัดพังพืดด้าน dorsal และ ventral ออก นำเอา buccal mucosal graft มา onlay ด้าน dorsal เย็บ quilt ให้ติดกับ sponpus spongiosum C&D : นำเอา buccal mucosal graft มา onlay ด้าน ventral เย็บ quilt ออกมาด้านนอก E& F หลังผ่าตัดทันที และที่ 6 สัปดาห์*

2. ท่อปัสสาวะส่วน penile และ bulbous การใช้ graft สามารถทำในกรณีที่รอยตีบมากกว่า 2 เซนติเมตรได้ มีเทคนิคการผ่าตัดซ่อมแซมท่อปัสสาวะตีบมากมาย ได้แก่

2.1 Dorsal onlay augmentation urethroplasty (Bargali technique) : ทำโดยเลาะท่อปัสสาวะตรงตำแหน่งที่ตีบ พลิกด้าน dorsal ขึ้นมาแล้วทำการกรีดตามยาว จากนั้นใช้ buccal mucosal graft เย็บติดกับ tunica albuginea ของ corpus cavernosum ตรงตำแหน่งที่กรีดและเย็บกับขอบท่อปัสสาวะเป็นการเพิ่มขนาดเส้นผ่านศูนย์กลางท่อปัสสาวะ ดังรูปที่ 16

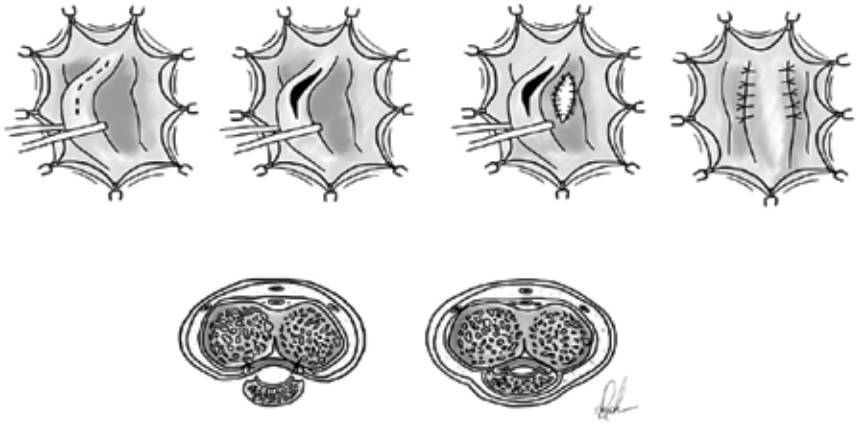

รูปที่ 16 *การผ่าตัด Dorsal onlay augmentation*

2.2 One-sided dorsolateral onlay (Kulkarni technique): ทำโดยการเลาะ corpus spongiosum เพียงด้านเดียว เพื่อรักษาหลอดเลือดและเส้นประสาท จากนั้นทำการกรีดเปิดในแนวยาวและเย็บกับท่อปัสสาวะ

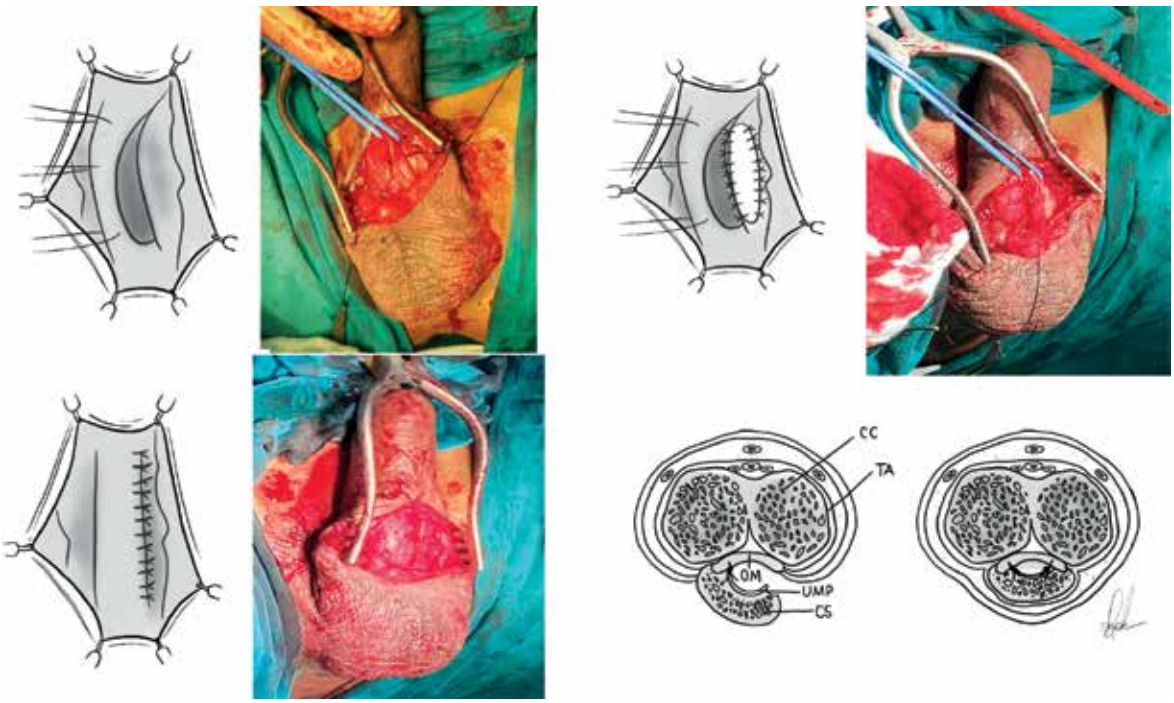

รูปที่ 17 *การผ่าตัด One-sided dorsolateral onlay augmentation urethroplasty*

2.3 Ventral onlay augmentation urethroplasty : ทำการกรีดเปิดท่อปัสสาวะตามแนวยาวด้าน ventral ให้เห็นภายในท่อปัสสาวะ โดยให้เลยตำแหน่งที่ดีไปถึงเนื้อเยื่อที่ดี จากนั้นใช้ buccal mucosal graft เย็บติดกับเยื่อบุผิวท่อปัสสาวะด้านในแล้วจึงเย็บ corpus spongiosum ปิดอีกชั้น

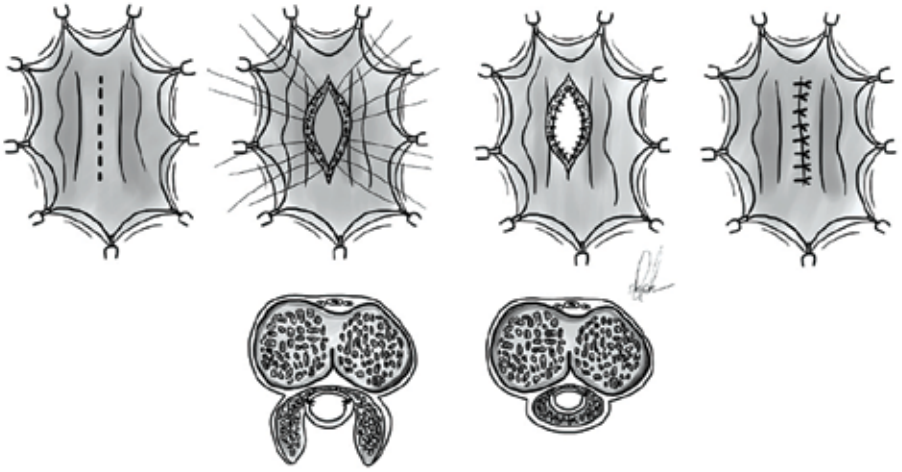

รูปที่ 18 *การผ่าตัด dorsal inlay urethroplasty*

2.4 Dorsal inlay urethroplasy (Asopa technique) : ทำการกรีดเปิดด้าน ventral ของตำแหน่งที่ตีบ กรีดเปิด urethral plate ด้าน dorsalตามแนวยาว จากนั้นวาง graft เย็บติดกับ tunica albuginea ของ corpus cavernosum และขอบของ graft เย็บกับขอบท่อปัสสาวะ (รูปที่ 19)

นอกจากนี้ยังมีการเทคนิคอื่น ๆ เช่น augmentation anastomotic urethroplasty, double buccal mucosal grafts ซึ่งไม่ขอกล่าว ณ ที่นี้

แนวทางการเลือกใช้การผ่าตัดแต่ละวิธีขึ้นกับ[28]

1. อายุ : ผู้ป่วยสูงอายุเหมาะกับการผ่าตัดแบบ EPA มากกว่าเนื่องจากใช้ระยะเวลาการผ่าตัดสั้นกว่า buccal mucosal graft มีโอกาสที่ graft จะมีคุณภาพแย่กว่าผู้ป่วยอายุน้อย การผ่าตัดโดยเทคนิค EPA มีโอกาสเกิดความบกพร่องทางเพศ (sexual dysfunction) มากกว่า ในกรณีที่ผู้ป่วยอายุน้อยและรอยตีบอยู่ที่ proximal bulbous จำเป็นต้องใช้ graft ควรเลือกการผ่าตัดแบบ ventral approach เนื่องจากมีผลกับหลอดเลือดแดงและเส้นประสาทน้อยกว่า dorsal approach

2. ค่าดัชนีมวลกาย : ผู้ป่วยที่อ้วนมากไม่เหมาะกับการผ่าตัดโดย dorsal approach เพราะเข้าไปทำการผ่าตัดยากกว่า ventral approach

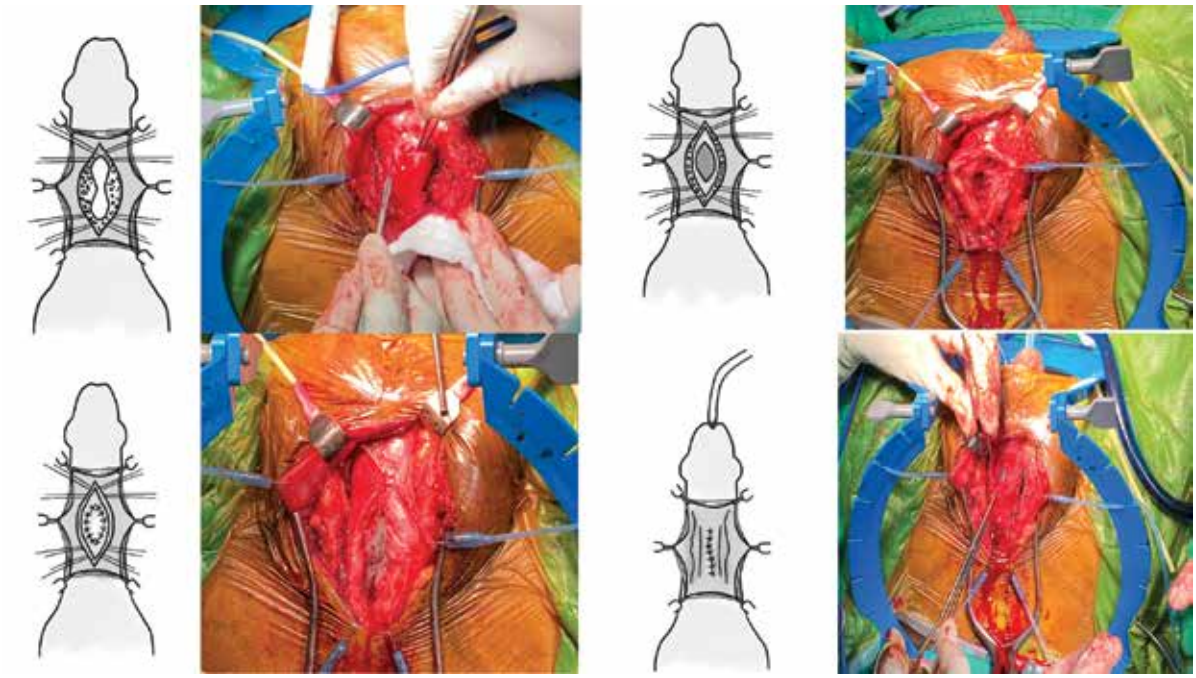

รูปที่ 19 *การผ่าตัด dorsal inlay urethroplasty*

3. ผู้ป่วยที่เคยได้รับการผ่าตัดมาก่อน : ผู้ป่วยที่เคยผ่าตัดรูเปิดท่อปัสสาวะต่ำกว่าปกติหรือผ่าตัดบริเวณองคชาต อาจทำให้ไม่มีเลือดที่ย้อนกลับมาเลี้ยงจากหลอดเลือดแดง dorsal penile ไม่เพียงพอ จึงต้องมีความระมัดระวังขณะผ่าตัดไม่ให้เกิดภยันตรายต่อหลอดเลือดแดงอื่น

4. สาเหตุที่ทำให้ท่อปัสสาวะตีบ : ผู้ป่วยที่ท่อปัสสาวะ bulbous ตีบโดยสมบูรณ์ เนื่องจากภยันตรายและทำให้ท่อปัสสาวะฉีกขาดออกจากกันควรรักษาโดยเทคนิค EPA

5. ตำแหน่งการตีบ : รอยตีบของท่อปัสสาวะส่วน penile และ distal bulbous ควรหลีกเลี่ยงการผ่าตัดโดยเทคนิค EPA เพราะมีโอกาสเกิดภาวะองคชาตงุ้มลงและความบกพร่องทางเพศ (sexual dysfunction) ได้ ควรเลือกใช้การผ่าตัดซ่อมแซมท่อปัสสาวะโดยใช้สิ่งทดแทนแบบ dorsal onlay graft หรือ one-sided dorsolateral onlay นอกเสียจากรอยตีบที่ proximal bulbous เนื่องจาก corpus spongiosum ด้าน ventral หนาและมีเลือดมาเลี้ยง graft ได้ (ดังรูปที่ 1) สามารถผ่าตัดโดยเทคนิค venral onlay ได้

6. ระยะรอยตีบ : รอยตีบที่มีขนาดน้อยกว่า 2 เซนติเมตรจากการตรวจภาพฉายรังสีควรทำการผ่าตัดโดยเทคนิค EPA แต่ต้องคำนึงว่าในขณะที่ผ่าตัดต้องตัด spongiofibrosis ออกทั้งหมดและคำนึงถึงการ spatulate ทั้งด้าน proximal และ distal ทำให้ระยะห่างมากขึ้นอาจทำให้เนื้อเยื่อที่เย็บเข้าหากันตึงซึ่งควรเปลี่ยนเป็นวิธีการผ่าตัดซ่อมแซมท่อปัสสาวะโดยใช้สิ่งทดแทน

7. ควรพิจารณาทำเป็น stage repair กรณีที่ท่อปัสสาวะตีบยาวในผู้ป่วย lichen sclerosis และ previous repair hypospadias

การติดตามหลังการรักษา

การกลับมาตีบซ้ำมักเกิดภายใน 12 เดือนแรก จึงควรติดตามผู้ป่วยทุก 3 เดือนเป็นระยะเวลาสองปี จากนั้นทุก 1 ปี ยังไม่มีมาตรฐานสำหรับวิธีการตรวจซึ่งได้แก่ การวัดอัตราการไหลปัสสาวะ การตรวจ retrograde urethrography หรือการส่องกล้องท่อปัสสาวะ ในผู้ป่วยที่ทำการรักษาโดยการผ่าตัดซ่อมแซมท่อปัสสาวะโดยการตัดรอยตีบออกแล้วเย็บต่อกัน (EPA) ควรติดตามอย่างน้อย 5 ปี และผู้ป่วยที่ผ่าตัดโดยวิธีการผ่าตัดซ่อมแซมท่อปัสสาวะโดยใช้สิ่งทดแทน (substitutional urethroplasty) ควรติดตามต่อเนื่องมากกว่า 5 ปี

สรุป

การรักษาภาวะท่อปัสสาวะส่วนหน้าตีบ จำเป็นต้องมีการตรวจวินิจฉัยเพื่อให้ทราบข้อมูลเกี่ยวกับ ตำแหน่ง ระยะและความรุนแรงของการตีบ การตรวจด้วย retrograde urethrography จึงมีความจำเป็น การรักษาโดยวิธีขยายท่อปัสสาวะหรือการส่องกล้องกรีดขยายท่อปัสสาวะส่วนที่ตีบ ให้พบสำเร็จในระยะยาวค่อนข้างต่ำ อาจพิจารณาใช้รักษาในผู้ป่วยที่มีท่อปัสสาวะส่วน bulbous ตีบ รอยตีบสั้น และไม่เคยรักษาวิธีนี้มาก่อน การรักษาโดยการผ่าตัดซ่อมแซมท่อปัสสาวะตีบ เป็นการรักษาที่ได้ผลสำเร็จสูง แพทย์ผู้ผ่าตัดจำเป็นต้องทราบลักษณะทางกายภาพ หลอดเลือดที่มาเลี้ยงท่อปัสสาวะ เทคนิคการผ่าตัดและระยะเวลาในการผ่าตัดเพื่อการวางแผนการรักษาที่เหมาะสม

เอกสารอ้างอิง

1. Brandes SB, Morey AF. Advanced male urethral and genital reconstructive surgery. Second edition. ed. New York: Humana Press : Springer; 2014. xxiv, 780 pages 96 p.
2. Furr J, Gelman J. Endoscopic Management of Urethral Stricture Disease and Bladder Neck Contractures. J Endourol. 2020;34(S1):S7-S12.
3. Santucci RA, Joyce GF, Wise M. Male urethral stricture disease. J Urol. 2007;177(5):1667-74.
4. Fenton AS, Morey AF, Aviles R, Garcia CR. Anterior urethral strictures: etiology and characteristics. Urology. 2005;65(6):1055-8.
5. Riddell L, Edwards A, Sherrard J. Clinical features of lichen sclerosus in men attending a department of genitourinary medicine. Sex Transm Infect. 2000;76(4):311-3.

6. Depasquale I, Park AJ, Bracka A. The treatment of balanitis xerotica obliterans. BJU Int. 2000;86(4):459-65.
7. Horiguchi A, Shinchi M, Ojima K, Arai Y, Hatanaka M, Ito K, et al. Surgical and patient-reported outcomes of urethroplasty for bulbar stricture due to a straddle injury. World J Urol. 2020;38(7):1805-11.
8. Baskin LS, McAninch JW. Childhood urethral injuries: perspectives on outcome and treatment. Br J Urol. 1993;72(2): 241-6.
9. Stein DM, Thum DJ, Barbagli G, Kulkarni S, Sansalone S, Pardeshi A, et al. A geographic analysis of male urethral stricture aetiology and location. BJU Int. 2013;112(6):830-4.
10. Punsanguansuk D, Choonhaklai V. Recurrent rate of urethral stricture after urethroplasty in Rajavithi Hospital. The Insight Urology. 2018;39(1):1-8.
11. Rourke K, Hickle J. The clinical spectrum of the presenting signs and symptoms of anterior urethral stricture: detailed analysis of a single institutional cohort. Urology. 2012;79(5):1163-7.
12. Heyns CF, Marais DC. Prospective evaluation of the American Urological Association symptom index and peak urinary flow rate for the followup of men with known urethral stricture disease. J Urol. 2002;168(5):2051-4.
13. Kaya C, Kucuk E, Ilktac A, Ozturk M, Karaman MI. Value of urinary flow patterns in the follow-up of children who underwent Snodgrass operation. Urol Int. 2007;78(3):245-8.
14. Gelman J, Furr J. Urethral Stricture Disease: Evaluation of the Male Urethra. J Endourol. 2020;34(S1):S2-S6.
15. Chiou RK, Anderson JC, Tran T, Patterson RH, Wobig R, Taylor RJ. Evaluation of urethral strictures and associated abnormalities using high-resolution and color Doppler ultrasound. Urology. 1996;47(1):102-7.
16. Pavlica P, Barozzi L, Menchi I. Imaging of male urethra. Eur Radiol. 2003;13(7):1583-96.
17. Wolf JS, Jr., Bennett CJ, Dmochowski RR, Hollenbeck BK, Pearle MS, Schaeffer AJ, et al. Best practice policy statement on urologic surgery antimicrobial prophylaxis. J Urol. 2008;179(4):1379-90.
18. Wisenbaugh ES, De Grado JJ, Quinn R, Gelman J. Men with Anterior Urethral Strictures are Often Treated without Imaging or Discussion of all Treatment Options. Urology Practice. 2018;5(1):52-6.
19. Buckley JC, Heyns C, Gilling P, Carney J. SIU/ICUD Consultation on Urethral Strictures: Dilation, internal urethrotomy, and stenting of male anterior urethral strictures. Urology. 2014;83(3 Suppl):S18-22.
20. Terlecki RP, Steele MC, Valadez C, Morey AF. Urethral rest: role and rationale in preparation for anterior urethroplasty. Urology. 2011;77(6):1477-81.
21. Santucci RA, Mario LA, McAninch JW. Anastomotic urethroplasty for bulbar urethral stricture: analysis of 168 patients. J Urol. 2002;167(4):1715-9.
22. Siegel JA, Panda A, Tausch TJ, Meissner M, Klein A, Morey AF. Repeat Excision and Primary Anastomotic Urethroplasty for Salvage of Recurrent Bulbar Urethral Stricture. J Urol. 2015;194(5):1316-22.
23. Dugi DD, 3rd, Simhan J, Morey AF. Urethroplasty for Stricture Disease: Contemporary Techniques and Outcomes. Urology. 2016;89:12-8.

24. Jordan GH, Eltahawy EA, Virasoro R. The technique of vessel sparing excision and primary anastomosis for proximal bulbous urethral reconstruction. J Urol. 2007;177(5):1799-802.

25. Andrich DE, Mundy AR. Non-transecting anastomotic bulbar urethroplasty: a preliminary report. BJU Int. 2012;109(7): 1090-4.

26. Dubey D, Vijjan V, Kapoor R, Srivastava A, Mandhani A, Kumar A, et al. Dorsal onlay buccal mucosa versus penile skin flap urethroplasty for anterior urethral strictures: results from a randomized prospective trial. J Urol. 2007;178(6): 2466-9.

27. Venn SN, Mundy AR. Urethroplasty for balanitis xerotica obliterans. Br J Urol. 1998;81(5):735-7.

28. Barbagli G, Bandini M, Balo S, Sansalone S, Butnaru D, Lazzeri M. Surgical treatment of bulbar urethral strictures: tips and tricks. Int Braz J Urol. 2020;46(4):511-8.

29. Jordan GH. Reconstruction of the fossa navicularis. J Urol. 1987;138(1):102-4.

30. Daneshvar M, Simhan J, Blakely S, Angulo JC, Lucas J, Hunter C, et al. Transurethral ventral buccal mucosa graft inlay for treatment of distal urethral strictures: international multi-institutional experience. World J Urol. 2020;38(10): 2601-7.

บทที่ 13

การแก้ไขความผิดปกติท่อปัสสาวะส่วนหลัง

Posterior Urethral Reconstruction

ฐิติภัท หาญสมวงศ์

การบาดเจ็บ (injury) หรือ การตีบ (stenosis) ของท่อปัสสาวะส่วนหลัง และการเกิดรูเปิดระหว่างท่อปัสสาวะกับลำไส้ใหญ่ (urorectal fistulae) เป็นปัญหาสำคัญที่ทำให้ผู้ป่วยไม่สามารถปัสสาวะได้ตามปกติ ผู้ป่วยจำนวนมากจำเป็นต้องได้รับการระบายปัสสาวะทางหน้าท้องซึ่งเป็นอุปสรรคต่อการดำเนินชีวิต

ความผิดปกติของทางเดินปัสสาวะส่วนหลัง สามารถเกิดได้จากหลายสาเหตุ โดยพบว่าสาเหตุสำคัญ คือ การหักของกระดูกเชิงกราน และ การผ่าตัดรักษาโรคต่อมลูกหมาก การหักของกระดูกเชิงกรานสามารถทำให้เกิดการบาดเจ็บต่อทางเดินปัสสาวะส่วนหลัง (pelvic fracture urethral injury, PFUI) ได้ถึงร้อยละ 10[1] ในขณะที่การผ่าตัดรักษาโรคต่อมลูกหมากโต (benign prostate hyperplasia, BPH) ก็อาจทำให้เกิดการตีบของทางเดินปัสสาวะได้ราวร้อยละ 3.1[2]

กายวิภาคที่สำคัญต่อการผ่าตัดโรคท่อปัสสาวะส่วนหลัง

ในปัจจุบัน International Consultant on Urological Diseases (ICUD) ได้แบ่งท่อปัสสาวะออกเป็น 7 ส่วน ได้แก่[3]

1. Urethral meatus
2. Fossa navicularis
3. Penile urethra

4. Bulbar urethra
5. Membranous urethra
6. Prostatic urethra
7. Bladder neck

โดยท่อปัสสาวะส่วนหลังนั้น ประกอบด้วย membranous urethra, prostatic urethra และ bladder neck

ระบบหลอดเลือดแดงขององคชาตและท่อปัสสาวะ

ท่อปัสสาวะ และ corpus spongiosum ได้รับเลือดแดงโดยตรงจาก bulbourethral artery และได้รับเลือดโดยอ้อมผ่าน dorsal artery ในลักษณะของ retrograde flow จากปลายองคชาตและ helical branch ที่ล้อมรอบ penile shaft นอกจากนั้นอาจได้รับเลือดจาก cavernosal arteries ในลักษณะของ perforator artery อีกด้วย ดังนั้นเมื่อเกิดการตัดขาดของ corpus spongiosum ท่อปัสสาวะส่วนที่อยู่ distal จะต้องอาศัยเลือดจาก dorsal artery หรือ cavernosal artery เป็นสำคัญ

เส้นประสาทขององคชาต

เส้นประสาทที่สำคัญขององคชาต ได้แก่

1. Pudendal nerve ทำหน้าที่รับความรู้สึกจากองคชาต (sensory) และ ทำให้เกิดการหดรัดของกล้ามเนื้อ bulbocavernosus หรือ spongiocavernosus นำไปสู่การหลั่งของน้ำเชื้อจากท่อปัสสาวะ หรือการแข็งตัวเต็มที่ขององคชาติ (rigid erection) โดยเส้นประสาท pudendal นี้จะลอดผ่าน Alcock canal มาพร้อมกับ internal pudendal artery บริเวณใกล้กับ ischial tuberosity

2. Cavernous nerve ทำหน้าที่ส่งสัญญาณจากระบบ parasympathetic ควบคุมการแข็งตัวขององคชาตและนำกลับสัญญานความรู้สึกแบบ visceral จากองคชาต โดยเส้นประสาทนี้จะวิ่งใกล้ชิดกับต่อมลูกหมากตำแหน่ง 5 และ 7 นาฬิกา การผ่าตัดต่อมลูกหมากอาจทำให้เกิดการบาดเจ็บต่อเส้นประสาท นำไปสู่ความผิดปกติในการแข็งตัวขององคชาตได้

กล้ามเนื้อสำคัญต่อการกลั้นปัสสาวะ (sphincter)

กล้ามเนื้อสำคัญในการกลั้นปัสสาวะของเพศชาย ได้แก่

1. Bladder neck (internal sphincter)
2. Prostate muscular stroma
3. External smooth muscle sphincter (intrinsic sphincter)

4. External rhabdosphincter (external sphincter)

5. Area of muscle recruitment in membranous urethra

การผ่าตัดรักษาต่อมลูกหมาก หรือ การบาดเจ็บจากกระดูกเชิงกรานหัก ทำให้เกิดความผิดปกติของกล้ามเนื้อที่ควบคุมการกลั้นปัสสาวะ นำไปสู่การกลั้นปัสสาวะไม่ได้หลังผ่าตัด (incontinence)

การบาดเจ็บของท่อปัสสาวะ ที่เกิดจากกระดูกเชิงกรานหัก (Pelvic Fracture Urethral Injury, PFUI)

เมื่อเกิดการหักของกระดูกเชิงกราน พบว่าท่อปัสสาวะมีโอกาสได้รับบาดเจ็บร่วมด้วยราวร้อยละ 10 ในเพศชาย โดยการบาดเจ็บที่เกิดขึ้น อาจเกิดแก่ท่อปัสสาวะเพียงอย่างเดียว หรือเกิดร่วมกับอวัยวะอื่นในอุ้งเชิงกราน เช่น กระเพาะปัสสาวะ ลำไส้ใหญ่

ลักษณะการหักของกระดูกเชิงกรานแต่และแบบ ส่งผลให้เกิดการบาดเจ็บต่อท่อปัสสาวะต่างกัน ตามหลักการแล้ว โอกาสเกิดการบาดเจ็บของท่อปัสสาวะย่อมเพิ่มตามจำนวนกระดูกที่หักและความไม่มั่นคงของกระดูกเชิงกราน โดยมักพบการบาดเจ็บของท่อปัสสาวะได้สูงสุดเมื่อพบลักษณะดังนี้

1. เกิดการหักของกระดูก pubic rami ทั้ง 4 ชิ้น (straddle fracture) ร่วมกับการแยกของ sacroiliac joint ด้านใดด้านหนึ่ง (เพิ่มความเสี่ยง 24 เท่า)

2. Straddle fracture (เพิ่มความเสี่ยง 3.85 เท่า)

3. เกิดการหักของกระดูก pubic rami ร่วมกับกระดูก ilium หรือ กระดูก sacrum ข้างเดียวกัน จนเกิดความไม่มั่นคงของเชิงกรานในแนวตั้ง (vertical instability) หรือเรียกว่า Malgaigne's fracture (เพิ่มความเสี่ยง 3.4 เท่า)

ตำแหน่งท่อปัสสาวะที่มักได้รับการบาดเจ็บในผู้ใหญ่คือ รอยต่อระหว่างท่อปัสสาวะส่วน bulbous กับส่วน membranous (bulbo-membranous junction) ในขณะที่การบาดเจ็บของเด็กนั้นมักพบการฉีกขาดในแนวขวางของ bladder neck (transverse laceration) และอาจฉีกขาดต่อเนื่องลงไปในต่อมลูกหมาก[4]

โดยทั่วไป ไม่แนะนำให้แก้ไขการบาดเจ็บของท่อปัสสาวะส่วนหลังทันทีหลังการบาดเจ็บเนื่องจากพบอัตราการเกิดภาวะแทรกซ้อนสูง โดยแนะนำให้รอ 3-6 เดือนก่อนการแก้ไข

การตรวจประเมินผู้ป่วยก่อนผ่าตัดแก้ไข PFUI

การตรวจประเมินที่สำคัญก่อนการรักษา PFUI ได้แก่

1. การตรวจประเมินความห่างของท่อปัสสาวะ 2 ส่วนที่แยกขาดจากกัน

2. การตรวจประเมินเส้นเลือดของท่อปัสสาวะ
3. การตรวจประเมินการทำงานของหูรูดส่วน bladder neck

ผู้ป่วย PFUI ส่วนใหญ่ได้รับการระบายปัสสาวะผ่านทางหน้าท้อง (suprapubic catheter) มาแล้ว ดังนั้น การประเมินปลายท่อปัสสาวะทั้ง 2 ข้าง ไม่ว่าด้วยการใช้สารทึบรังสี (contrast media) หรือการส่องกล้อง สามารถให้รายละเอียดความห่าง (gap) ระหว่างปลายท่อปัสสาวะที่ขาดออกจากกัน และตำแหน่งของท่อปัสสาวะส่วนต้นได้อย่างแม่นยำ

สำหรับการตรวจประเมินด้วยสารทึบแสง แนะนำให้ทำการตรวจโดยการฉีดสารทึบรังสีผ่านทางท่อปัสสาวะ (retrograde urethrography, RUG) ร่วมกับการฉีดสารทึบรังสีผ่านทางสาย suprapubic catheter (voiding cystourethrography, VCUG) โดยศัลยแพทย์ทางเดินปัสสาวะผู้ทำการผ่าตัดเอง (dynamic fluoroscopy) เพื่อให้การประเมินมีความแม่นยำ นอกจากนั้นการจัดท่าผู้ป่วยขณะทำการตรวจก็มีความสำคัญอย่างยิ่ง โดยผู้ป่วยควรอยู่ในท่าเอียงราว 35 องศา (oblique) หรือ ควรเห็น obturator foramen เพียงข้างเดียว (รูปที่ 1) อุปสรรคของการตรวจที่พบได้อย่างหนึ่งคือ bladder neck ของผู้ป่วยอาจอยู่ในลักษณะปิด ศัลยแพทย์อาจแนะนำให้ผู้ป่วยรับประทานยา alpha-blocker อย่างน้อย 2 วันก่อนการตรวจ หรือ ใช้การส่องกล้องผ่านทางหน้าท้องเพื่อช่วยในการประเมินความห่าง โดยควรรอให้เกิดพังผืดของ SPC ราว 3 สัปดาห์ก่อนการส่องกล้องผ่านหน้าท้อง

ในบางกรณีการทำการตรวจด้วยคลื่นแม่เหล็กไฟฟ้า (MRI) อาจทำให้ได้ข้อมูลที่เป็นประโยชน์มากขึ้น โดยคณะของ S.B. Kulkarni แนะนำให้ alpha-blocker รับประทานระยะหนึ่งก่อนการตรวจและทำการใส่ urethral jelly ในขณะทำการตรวจ MRI แก่ผู้ป่วยทุกราย[5]

รูปที่ 1 *การจัดท่าเพื่อการประเมินท่อปัสสาวะส่วนหลัง*

เมื่อทราบ gap ระหว่างท่อปัสสาวะส่วนต้นและส่วนปลายแล้ว ศัลยแพทย์จะสามารถประเมินโอกาสสำเร็จของการผ่าตัด anastomotic urethroplasty ซึ่งเป็นการรักษาการบาดเจ็บท่อปัสสาวะส่วนหลังที่ดีที่สุดในปัจจุบันได้ โดยเปรียบเทียบ gap กับความยาวของ bulbous urethra พบว่า หากสัดส่วนของ gap/bulbous urethral length ต่ำกว่า 0.35 มักสามารถทำการต่อถึงกันได้สำเร็จ โดยการเปรียบเทียบในลักษณะนี้ เรียกว่า gapometry อย่างไรก็ตาม การประเมิน gapometry อาจไม่เหมาะสมในผู้ป่วยเด็ก หรือผู้ป่วยที่ท่อปัสสาวะส่วน bulbous urethra มีความยืดหยุ่นน้อยกว่าปกติ

ความสำเร็จของการผ่าตัดรักษา PFUI นั้นอาศัย retrograde arterial flow ของท่อปัสสาวะเป็นสำคัญ เพราะการผ่าตัดแก้ไข PFUI ด้วยวิธีการต่อท่อปัสสาวะ (bulbo-membranous anastomotic urethroplasty, BMA) หลีกเลี่ยงไม่ได้ที่ศัลยแพทย์ต้องทำการตัด bulbar artery ขณะผ่าตัด ผู้ป่วยควรได้รับการตรวจประเมินโดยการทำ penile doppler ultrasonography เพื่อประเมินการไหลของเส้นเลือดแดง dorsal artery และ cavernosal artery ทั้งก่อนและหลังการฉีด papaverine (ความเข้มข้น 30 มิลลิกรัม/มิลลิลิตร จำนวน 2 มิลลิลิตร) พบว่าหาก peak systolic velocity (PSV) ต่ำกว่า 25 เซนติเมตร/วินาที ผู้ป่วยจะมีความเสี่ยงต่อการเกิดการขาดเลือดของท่อปัสสาวะส่วน bulbous urethra หลังการผ่าตัด (bulbous urethra ischemia or necrosis)

ประวัติการแข็งตัวผิดปกติขององคชาตหลังการเกิด PFUI นั้นมีความสำคัญอย่างมาก เพราะนอกจากแสดงถึงการบาดเจ็บต่อเส้นประสาท cavernous nerve แล้ว พบว่าผู้ป่วยที่มีการแข็งตัวขององคชาตปกติสัมพันธ์กับ retrograde flow ที่เพียงพอของท่อปัสสาวะ ช่วยให้ศัลยแพทย์มั่นใจได้ว่าจะไม่เกิดการขาดเลือดของท่อปัสสาวะหลังการผ่าตัด anastomotic urethroplasty ซึ่งนำไปสู่การตีบของรอยต่อ (anastomotic stricture) การตีบของท่อปัสสาวะส่วน bulbous urethra (bulbous urethra stenosis) หรือการตายของท่อปัสสาวะส่วน bulbous จาก retrograde flow ที่ไม่เพียงพอ (bulbous urethral necrosis)

ในปัจจุบัน แนะนำให้ศัลยแพทย์สังเกตลักษณะ และความกว้างของ bladder neck ขณะทำการตรวจด้วยสารทึบรังสี หรือ ส่องกล้อง โดยหากพบว่า bladder neck เปิดค้างเป็นรูปร่างสี่เหลี่ยม (rectangular shape) มีความกว้างเกินกว่า 1 เซนติเมตร มีลักษณะพังผืดรอบด้าน (quadrant scarring) หรือบิดเบี้ยว เช่น เป็นลักษณะหยดน้ำตา (teardrop) ควรแนะนำผู้ป่วยถึงโอกาสการเกิดปัญหากลั้นปัสสาวะไม่อยู่ (incontinence) หลังการผ่าตัดแก้ไข อย่างไรก็ตาม ไม่ได้แนะนำให้ทำการผ่าตัดป้องกันการกลั้นไม่อยู่ด้วยการใส่หูรูดเทียม (artificial sphincter) หรือการซ่อม bladder neck ร่วมกับการผ่าตัด anastomotic urethroplasty ทันที

การผ่าตัดรักษา PFUI

Endoscopic realignment

ในปัจจุบัน พบว่าใช้กล้องส่องผ่านทางเดินปัสสาวะเพื่อใส่สายสวนปัสสาวะ ทำให้การผ่าตัดแก้ไนในภายหลัง

สามารถทำได้ง่ายขึ้น[6] เนื่องจากปลายท่อปัสสาวะด้าน proximal และ distal เรียงตัวเป็นแนวตรง โดยการทำ endoscopic realignment นี้ ควรทำเมื่อผู้ป่วยพ้นระยะวิกฤตและยังไม่เกิดพังผืดมาก (ไม่เกิน 2 สัปดาห์หลังการบาดเจ็บ) แนะนำให้ทำการใส่สายสวนปัสสาวะไว้ราว 2 ถึง 3 สัปดาห์ก่อนลองถอดออก

การศึกษาเปรียบเทียบผู้ป่วยที่ได้รับ endoscopic realignment กับ suprapubic cystostomy พบว่า การทำ realignment ไม่เพิ่มการเกิด incontinence หรือ erectile dysfunction หลังการผ่าตัด anastomotic urethroplasty[7]

Penile revascularization

ในผู้ป่วยที่พบว่าการไหลเวียนของเส้นเลือดแดง dorsal artery และ cavernosal artery ผิดปกติ แนะนำให้ทำการผ่าตัดแก้ไขด้วยการทำ penile revascularization หรือ penile arterialization ก่อนการผ่าตัด urethroplasty เพื่อลดการเกิดการตีบของรอยต่อ หรือ bulbous urethral necrosis จาก retrograde flow ที่ไม่เพียงพอ[8] เทคนิคที่ใช้อยู่ในปัจจุบัน คือการต่อเส้นเลือดแดง inferior epigastric artery เข้ากับ dorsal artery (revascularization) หรือต่อเข้ากับ deep dorsal vein (arterialization) โดยพิจารณาจาก peak systolic velocity (PSV) ของ inferior epigastric artery ว่าเพียงพอหรือไม่ หาก PSV ค่อนข้างต่ำ (gradient < 10) แนะนำให้ทำการต่อเข้ากับ deep dorsal vein แทนการต่อกับ dorsal artery

Anastomotic urethroplasty

การผ่าตัด urethroplasty ให้สำเร็จนั้น ประกอบด้วยขั้นตอนสำคัญ คือ

1. การเตรียมอุปกรณ์
2. การจัดท่าผู้ป่วย
3. การเลาะ bulbous urethra ให้เพียงพอ
4. การตัดพังผืดรอบท่อปัสสาวะส่วน proximal ให้เพียงพอ
5. การต่อท่อปัสสาวะด้วยไหมขนาดเล็ก ให้ได้ mucosa
6. การใส่สายดามท่อปัสสาวะ

อุปกรณ์มีความสำคัญอย่างมากต่อการเย็บท่อปัสสาวะส่วน proximal ที่อยู่ลึกและแคบ ศัลยแพทย์ควรเตรียม retractor ชนิด Jordan-Bookwalter perineal retractor หรือ Scott retractor เพื่อช่วยดึงรั้งเนื้อเยื่อระหว่างการผ่าตัด การใช้ needle holder ปกติอาจไม่สามารถทำการเย็บในที่แคบได้ แนะนำให้เตรียม Heaney needle driver ซึ่งมีปลายโค้งช่วยในการเย็บ curved-tip forceps (รูปที่ 2) และ nasal speculum เพื่อช่วยเย็บร่วมกับการใช้เข็มชนิดครึ่งวงกลม (1/2 circle) ขนาดเล็ก เช่น RB-1

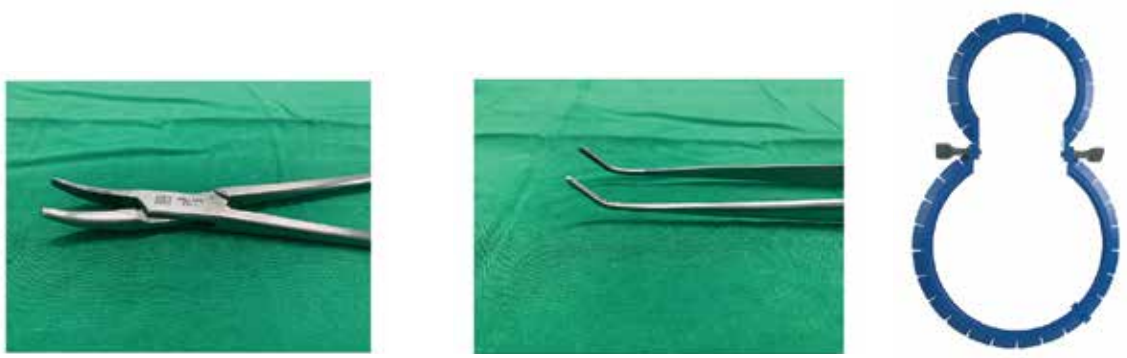

a. Heaney needle holder *b. Curved tip forceps* *c. Lone star retractor*

รูปที่ 2 *อุปกรณ์สำหรับการผ่าตัดท่อปัสสาวะส่วนหลัง*

ในปัจจุบันการผ่าตัดแก้ไข PFUI มักทำผ่านทาง perineum ซึ่งมีโอกาสสำเร็จสูงถึงร้อยละ 90 การจัดท่านิยมจัดในท่าที่กระดูกเชิงการมีการบิดขึ้นเล็กน้อย โดยการใช้หมอนทรายรองใต้สะโพก หรือ จัดท่าแบบ exaggerated lithotomy position โดยใช้อุปกรณ์วางขาชนิด stirrups ซึ่งช่วยให้มองเห็น proximal urethra ได้ชัดเจน อย่างไรก็ตาม การจัดท่า exaggerated lithotomy นี้ ต้องระวังการเกิดการบาดเจ็บของเส้นประสาท peroneal ที่ข้อเข่า และการเกิดภาวะ rhabdomyolysis จากการยืดกล้ามเนื้อบริเวณสะโพกของผู้ป่วย แนะนำให้ทำการบุ หรือรองบริเวณด้านข้างของหัวเข่า 2 ข้าง และใช้ระยะเวลาการผ่าตัดไม่เกิน 5 ชั่วโมง เพื่อลดผลข้างเคียงดังกล่าว (รูปที่ 3) ศัลยแพทย์บางท่านอาจเลือกการผ่าตัดผ่านฝีเย็บแบบไม่ตัดกล้ามเนื้อ bulbospongiosus muscle อย่างไรก็ตามพบว่าการผ่าตัดลักษณะนี้ไม่ได้ช่วยลดความผิดปกติของการขับน้ำเชื้อ (ejaculation) หรือปัสสาวะหยดหลังผ่าตัด

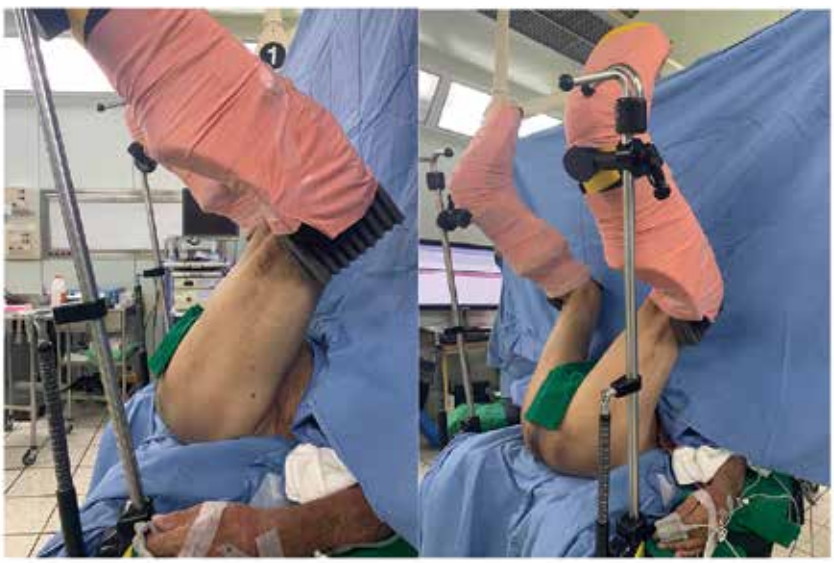

รูปที่ 3 *Exaggerated lithotomy position*

จากการศึกษาพบว่า สาเหตุสำคัญหนึ่งของการตีบบริเวณรอยต่อหลังการผ่าตัดท่อปัสสาวะเกิดจากการที่ศัลยแพทย์เลาะ bulbous urethra ออกจาก corpus cavernosa น้อยเกินไป ทำให้เกิดความตึงขึ้นบริเวณรอยต่อ แนะนำให้ทำการเลาะ bulbous urethra ออกจาก corpora cavernosa จนถึงตำแหน่งของ penoscrotal junction โดยระหว่างการเลาะควรใช้กรรไกร Metzenbaum ในลักษณะการตัดแบบ sharp cut และไม่ควรใช้ monopolar cautery

การต่อ anastomotic urethroplasty ควรทำในตำแหน่งส่วนปลายสุดของ proximal urethra ศัลยแพทย์อาจใช้การหาตำแหน่งปลายสุดนี้โดยการสอด Haygrove staff ผ่านทางรูเปิด suprapubic ลงมา ร่วมกับการใช้นิ้วดันจากทวารหนัก อย่างไรก็ตามผู้เขียนแนะนำให้ใช้การส่องกล้องผ่านทางหน้าท้องลงมายังท่อปัสสาวะมากกว่า (Hosseini technique) เนื่องจากสามารถระบุตำแหน่งท่อปัสสาวะส่วนปลายได้อย่างแม่นยำ และช่วยในการระบุหานิ่วกระเพาะปัสสาวะที่ต้องเอาออกระหว่างการผ่าตัดอีกด้วย ผู้เขียนมักใช้การสอดเข็มผ่านทางด้านฝีเย็บหลังตัดแยกท่อปัสสาวะส่วนปลายออกโดยใช้กล้องที่ส่องผ่านหน้าท้องข้างต้นช่วยระบุตำแหน่งเหมาะสม จากนั้นจึงทำการสอด guide wire ผ่านเข็มเข้าไปในกระเพาะปัสสาวะจนออกผ่านหน้าท้องสำหรับการขยายท่อปัสสาวะส่วนต้นและตัดพังผืดโดยรอบ ขั้นตอนการตัดพังผืดรอบท่อปัสสาวะส่วนต้นนี้ต้องทำให้มากพอเพื่อป้องกันการตีบซ้ำภายหลัง โดยทั่วไปแนะนำให้ทำการขยายจนได้ขนาดอย่างน้อย 32 Fr ซึ่งสามารถวัดขนาดได้โดยใช้ bougie-a-boules

ในกรณีที่ไม่สามารถต่อท่อปัสสาวะส่วนต้นและปลายเข้าด้วยกันได้เนื่องจากระยะที่มากเกินกว่าความยืดหยุ่นของท่อปัสสาวะส่วน bulbous สามารถทำการลดมุมโค้งของฝีเย็บเพื่อให้ระยะ gap ลดลงโดย

1. การแยก corpora cavernosa ออกจากกัน (corporal separation)

วิธีการนี้สามารถช่วยลดมุมและระยะ gap ระหว่างท่อปัสสาวะส่วนต้นและปลายได้ โดยแนะนำให้ใช้ปลายของมีดชายธง (number 11 blade) แยก corpora ทั้งสองออกจากกัน โดยต้องระวังเลือดออกจากตัด deep dorsal vein บริเวณ intercrural space

2. การตัดกระดูกเชิงกรานบางส่วน (inferior pubectomy)

ในกรณีที่ยังมีความตึงของการต่อหลังแยก corpora cavernosa ศัลยแพทย์สามารถทำการเล็มกระดูกเชิงกรานออกบางส่วน โดยข้อควรระวังคืออาจเกิดการบาดเจ็บของ dorsal artery อันเป็นเส้นเลือดสำคัญของ retrograde flow ได้ แนะนำให้ศัลยแพทย์ทำการเลาะ periosteum ออกจากกระดูก pubic จากด้าน medial ไป lateral ก่อน (periosteal elevation) เพื่อทำให้เส้นเลือดหลบออกจากบริเวณที่จะทำการเล็มกระดูก

3. Supracrural rerouting

ในกรณีที่รูเปิดท่อปัสสาวะส่วนต้นมีการเบี่ยงออกจากแนวกึ่งกลาง ศัลยแพทย์อาจทำการเลาะ crura ของ corpora cavernos ด้านนั้น ออกจากกระดูก pubic ด้านเดียวกัน เพื่อทำการเล็มกระดูกและสร้างพื้นที่ในการลอดท่อปัสสาวะส่วนปลายเข้าหาท่อปัสสาวะส่วนต้นที่เบี่ยงเบน

การต่อท่อปัสสาวะส่วนต้นและส่วนปลายเข้าด้วยกัน ควรใช้ไหมชนิด absorbable เช่น 4-0 polyglactin หรือ 5-0 polydioxanone จำนวน 11 ถึง 12 เส้นในลักษณะ interrupted stitches โดยต้องเย็บให้ได้ mucosa เสมอ อุปสรรคที่ทำให้ศัลยแพทย์ไม่สามารถเย็บ mucosa ได้ คือ แสงที่ไม่เพียงพอ หรือการที่เนื้อเยื่อมีขนาดเล็ก แนะนำให้ทำการใช้แว่นขยายผ่าตัด (surgical loupes) กำลังขยายอย่างน้อย 2.5 เท่าในขณะผ่าตัดร่วมกับการใช้ headlight ขณะผ่าตัด การใช้ nasal speculum สอดจากทางด้านล่างช่วยทำให้มองเห็น mucosa ของท่อปัสสาวะชัดเจนขึ้น ผู้เขียนมักใช้การสอดสายสวนปัสสาวะ foley catheter ตัดปลาย ร้อยตาม guide wire ที่ใส่ไว้ตอนต้น การผ่าตัดลงมาในการช่วยผลัก mucosa ออกมาขณะทำการเย็บท่อปัสสาวะส่วน proximal หรือทำการเย็บ hang mucosa ส่วน proximal ไว้ 1 ถึง 2 ครั้ง

สายสวนปัสสาวะแนะนำให้ใช้ silicone catheter ขนาด 14 หรือ 16 Fr แทน silicone-coated latex catheter เนื่องจากมีความแข็งมากกว่า ช่วยป้องกันการบิดงอ ผู้เขียนมักจะทำการใส่ catheter หลังทำการเย็บด้านซ้ายหรือขวาเสร็จด้านหนึ่งเพื่อป้องกันการพันของไหมกับสาย catheter สำหรับ suprapubic catheter สามารถใช้ silicone-coated latex ได้ตามปกติ ส่วนมากศัลยแพทย์ที่ทำการผ่าตัดแก้ไข PFUI มักใส่สายท่อปัสสาวะไว้ราว 2 ถึง 3 สัปดาห์ โดยนิยมให้ต่อระบายปัสสาวะผ่านสายหน้าท้องเพียงสายเดียว ส่วนสายท่อปัสสาวะจะทำการปิดไว้

ก่อนการปิดแผล ควรวางสายระบายระบบปิด (close drain) เช่น radivac drain ไว้ที่ตำแหน่งระหว่างท่อปัสสาวะกับกล้ามเนื้อ bulbospongiosus muscle หรือ ระหว่างกล้ามเนื้อ bulbospongiosus muscle กับ Colle’s fascia

การตรวจติดตามหลังผ่าตัด

หลังการผ่าตัด 2 ถึง 3 สัปดาห์ แพทย์สามารถประเมินรอยต่อท่อปัสสาวะโดยการ ฉีดสารทึบรังสีข้างสายสวนปัสสาวะ (peri-catheter urethrography) ให้ปัสสาวะขณะที่ยังคา urethral catheter ไว้ (peri-urethral voiding) หรือ ปัสสาวะแบบถอดสายสวนปัสสาวะ (VCUG) กรณีที่ปัสสาวะได้ดีสามารถให้ผู้ป่วยกลับบ้านโดยการปิดสาย suprapubic catheter ไว้และนัดมาถอดออกภายหลัง

การตรวจติดตามหลังการถอดสาย แนะนำให้ใช้การตรวจสารทึบแสง หรือ การส่องกล้องร่วมด้วยเสมอ ไม่ควรใช้การตรวจการไหลของปัสสาวะ (uroflowmetry) เพียงอย่างเดียว โดยศัลยแพทย์ที่รักษา PFUI นิยมทำการส่องกล้อง (cystoscopy) ภายใน 1 ปีหลังการผ่าตัด เพื่อประเมินการตีบซ้ำและโอกาสการตีบซ้ำจากลักษณะคุณภาพของ mucosa ในกรณีที่การต่อไม่ซับซ้อนอาจทำการติดตามต่อเนื่องเพียง 1 ถึง 2 ปี ในทางกลับกัน หากการผ่าตัดมีความซับซ้อน ตรวจพบลักษณะ mucosa ที่ไม่ดีจากการส่องกล้อง หรือ พบการไหลสูงสุด (Q max) ลดลงจาก uroflowmetry ควรทำการตรวจติดตามต่อเนื่องระยะยาว

Bulbar urethral ischemic stenosis or necrosis (BUIN)

ตามที่ได้กล่าวไว้ข้างต้น หาก retrograde blood flow ไม่เพียงพอ อาจทำให้เกิดการขาดเลือดของท่อปัสสาวะส่วน bulbous urethra นำไปสู่การเกิดการตีบยาว หรือ ตีบตันของท่อปัสสาวะส่วน bulbous ซึ่งภาวะนี้แก้ไขได้ยากกว่าป้องกัน ศัลยแพทย์ควรประเมิน retrograde flow ก่อนการผ่าตัด anastomotic urethroplasty โดยวิธี penile doppler ultrasonography หรือควรตระหนักถึงภาวะนี้ในผู้ที่มีความเสี่ยงต่อการเกิด retrograde blood flow ที่ผิดปกติ ได้แก่ ผู้ป่วยที่มี hypospadias หรือผู้ป่วยเด็กอายุต่ำกว่า 12 ปี

สำหรับการแก้ไขภาวะนี้ มักใช้วิธี tissue substitution แบบ flap มากกว่าการตัดต่อซ้ำ โดยเนื้อเยื่อที่นำมาใช้ได้เช่น preputial flap, scrotal drop back, penile skin flap (Q-flap หรือ McAninch flap), buccal flap, forearm flap หรือ sigmoid enterourethroplasty เป็นต้น

Bladder outlet obstruction after prostate cancer treatment

Prostate urethral stenosis

การรักษามะเร็งต่อมลูกหมากระยะไม่ลุกลาม (localized) ในปัจจุบันที่นอกเหนือจากการผ่าตัด radical prostatectomy นั้นแบ่งออกได้เป็น 2 ชนิดหลัก ได้แก่ radiotherapy และ ablative therapy โดยการรักษาทั้ง 2 กลุ่มนี้สามารถทำให้เกิดความผิดปกติต่อท่อปัสสาวะส่วน prostatic urethra นำไปสู่การอุดกั้นของกระเพาะปัสสาวะ (bladder outlet obstruction)

ในระยะแรก การอุดตันอาจไม่ได้เกิดจากพังผืด แต่เกิดจากการหลุดลอกของเยื่อบุทางเดินปัสสาวะมาอุดตัน (sloughing) ซึ่งสามารถพบได้ทั้งในผู้ป่วยที่รักษาโดย radiotherapy และ ablative therapy ศัลยแพทย์อาจไม่จำเป็นต้องให้การรักษาอื่นนอกเหนือจากการใส่สายสวนปัสสาวะ

อย่างไรก็ตามในผู้ป่วยที่ได้รับการรักษาด้วย radiotherapy ไม่ว่าจะเป็นการฉายแสง (radiation therapy) หรือฝังแร่ (brachytherapy) นั้น จะเกิดความผิดปกติของเส้นเลือดแดง (endarteritis) และเกิดพังผืดสะสมมากขึ้นเรื่อยๆ (progressive fibrosis) หลังการรักษา ซึ่งอาจใช้เวลาหลายปีก่อนผู้ป่วยจะแสดงอาการของทางเดินปัสสาวะตีบ (prostatic urethral stenosis) โดยทั่วไปผู้ป่วยมักตอบสนองดีต่อการรักษาโดยการขูดต่อมลูกหมาก (transurethral resection of the prostate, TURP) หรือการรักษาด้วยแสงเลเซอร์ชนิด PVP (photoselective vaporization of the prostate) โดยแนะนำให้รออย่างน้อย 12 เดือนหลังการรักษาด้วยรังสี เนื่องจากความผิดปกติในการฟื้นตัวของเนื้อเยื่อหลังผ่าตัด[9]

Vesicourethral anastomotic stenosis (VAUS)

ในปัจจุบันพบว่าผู้ป่วยมะเร็งต่อมลูกหมากส่วนใหญ่ ได้รับการรักษาโดยวิธีการผ่าตัด (radical prostatectomy)

ผู้ป่วยส่วนหนึ่งอาจมีปัญหาการตีบตันของรอยต่อ vesicourethral anastomosis โดยเฉพาะกลุ่มผู้ป่วยที่มีความเสี่ยง เช่น ต่อมลูกหมากขนาดใหญ่, ได้รับการผ่าตัด TURP ก่อนการผ่าตัด radical prostatectomy, โรคอ้วน, สูบบุหรี่, เบาหวาน, ความดันสูง[10] โดยการตีบมักพบใน 6 เดือนแรกหลังการผ่าตัด และแทบไม่พบหลัง 2 ปี[11]

การรักษาที่แนะนำในผู้ป่วยกลุ่มนี้ คือการทำการกรีด หรือ ขยายรอบตีบโดยวิธีการส่องกล้อง 1 ถึง 2 ครั้งก่อน หากไม่สำเร็จจึงทำการผ่าตัดแก้ไขการตีบตันโดยการตัดต่อใหม่ การกรีดรอยตีบผ่านการส่องกล้อง (endoscopic incision) แนะนำให้ทำมากกว่า 1 ตำแหน่ง โดยศัลยแพทย์อาจเลือกกรีดที่ตำแหน่ง 3 และ 9 นาฬิกาก่อน หรือ กรีดตำแหน่งอื่นๆ ร่วมด้วย แต่ควรหลีกเลี่ยงการกรีดที่ตำแหน่ง 6 นาฬิกาเพื่อหลีกเลี่ยงการบาดเจ็บต่อลำไส้ใหญ่ ส่วนปลาย (rectum) โอกาสสำเร็จของการรักษาในครั้งแรกนั้น เฉลี่ยร้อยละ 40 ถึง ร้อยละ 69 และอาจเพิ่มขึ้นถึงร้อยละ 91 หลังการกรีดขยายซ้ำภายหลัง[12] สำหรับอุปกรณ์ในการกรีดขยายอาจเลือกใช้เป็น holmium laser หรือ cold knife ก็ได้ แต่พบว่า holmium laser อาจมีประสิทธิภาพดีกว่า[13] อย่างไรก็ตามพบว่ามีผู้ป่วยบางรายตอบสนองไม่ดีต่อการรักษาด้วยวิธีส่องกล้องเพียงอย่างเดียว มีรายงานถึงการฉีด triamcinolone หรือ mitomycin C เพื่อลดการตีบซ้ำบริเวณรอยกรีด พบว่าการฉีด mitomycin C 0.3 ถึง 0.4 มิลลิกรัมต่อซีซี บริเวณรอยกรีด อาจลดการตีบซ้ำได้ โดยมีอัตราความสำเร็จมากกว่าร้อยละ 90 ในผู้ป่วยที่ไม่เคยฉายรังสี หรือมากกว่าร้อยละ 75 ในผู้ป่วยที่เคยฉายรังสี[14]

สำหรับการรักษาโดยการผ่าตัดซ้ำ (surgical reconstruction) สามารถทำได้หลายวิธีตามความถนัดของศัลยแพทย์ โดยมีโอกาสสำเร็จเทียบเท่ากันราวร้อยละ 75 ไม่ว่าจะเป็นการผ่าตัดผ่านหน้าท้อง (abdominal approach) การผ่าตัดผ่านฝีเย็บ (perineal approach) หรือการผ่าตัดผ่านหน้าท้องและฝีเย็บร่วมกัน (abdomino-perineal approach) การผ่าตัด re-anastomosis นี้ผู้ป่วยมีโอกาสเกิดการกลั้นปัสสาวะไม่อยู่ (de novo incontinence) ได้ถึงร้อยละ 18[15] ดังนั้นศัลยแพทย์ควรแนะนำผู้ป่วยถึงโอกาสการกลั้นไม่อยู่ และความจำเป็นของการผ่าตัดใส่หูรูดเทียม (artificial sphincter) ในภายหลังไว้ด้วย โดยการผ่าตัดหูรูดเทียมนี้ไม่แนะนำให้ทำพร้อมกับการผ่าตัด re-anastomosis เนื่องจากผู้ป่วยยังมีโอกาสเกิดการตีบซ้ำ และ urethral bulb อาจมีการฝ่อหลังผ่าตัดส่งผลให้ cuff ของหูรูดเทียมเกิดการหลวมได้

Urorectal fistulae (URF)

การเกิดรูเปิดผิดปกติระหว่างทางเดินปัสสาวะและลำไส้ใหญ่ เป็นภาวะที่พบไม่บ่อย อย่างไรก็ตามในยุคปัจจุบันที่การตรวจพบและรักษาโรคมะเร็งต่อมลูกหมากทำได้เร็วขึ้น ผู้ป่วยจำนวนมากได้รับการรักษาโดยการผ่าตัด การฉายแสง หรือการกำจัดมะเร็งโดยวิธี ablative therapy การประเมินและรักษาผู้ป่วยกลุ่มนี้จึงมีความสำคัญอย่างยิ่งยวด

ในกรณีที่ URF นั้นเกิดจากการผ่าตัด และยังไม่พบ epithelization รูเปิดนั้นอาจปิดได้เองภายใน 3 เดือนแรก อย่างไรก็ตามเมื่อเกิด epithelization แล้ว ศัลยแพทย์จำเป็นต้องประเมินตำแหน่งและขนาดของรูเปิด ขนาดของกระเพาะปัสสาวะ การทำงานของกระเพาปัสสาวะ ร่วมกับสุขภาพของผู้ป่วย เช่น ภาวะขาดสารอาหาร เพื่อวางแผน

การรักษา ผู้ป่วยบางรายอาจปฏิเสธการผ่าตัดแก้ไขหรือมีสุขภาพที่ไม่เหมาะสมต่อการผ่าตัด โดยทั่วไปพบว่าผู้ป่วยที่ได้รับการฉายแสงมาก่อน มักมีโอกาสแก้ไขสำเร็จต่ำกว่าผู้ป่วยที่เกิดรูเปิดจากการผ่าตัด radical prostatectomy โดยไม่ฉายแสง[16]

การใส่สายสวนปัสสาวะ การระบายปัสสาวะทางหน้าท้อง หรือ การทำการระบายอุจจาระด้วย colostomy ก่อนการผ่าตัด สามารถช่วยลดอาการของผู้ป่วย หรือ ช่วยลดการติดเชื้อในทางเดินปัสสาวะได้ โดยส่วนมากพบว่าผู้ป่วยมักมีการรั่วของปัสสาวะไปทางลำไส้ใหญ่ (urinary flow gradient to rectum) และมักได้ประโยชน์จากการใส่สายสวนปัสสาวะมากกว่าทำ colostomy อย่างไรก็ตามพบว่าใส่สายสวยปัสสาวะหรือการทำ colostomy ไม่มีส่วนช่วยต่อโอกาสสำเร็จของการผ่าตัด

ในปัจจุบันยังไม่มีวิธีมาตรฐานสำหรับการรักษา URF อย่างไรก็ตาม สามารถแบ่งแนวทางการรักษาโดยการผ่าตัดออกเป็น 2 ชนิดหลัก

1. การผ่าตัดผ่านช่องท้อง หรือ ฝีเย็บ (transabdominal or transperineal approach)

2. การผ่าตัดผ่านทวาร หรือ การผ่าตัดโดยการแยกกล้ามเนื้อหูรูดทวารหนัก (transanal or trans-ano-rectal sphincter splitting approach)

การผ่าตัด 2 ชนิดนี้มีข้อดีข้อเสียแตกต่างกัน โดยพบว่าการผ่าตัด transabdominal และ transperineal ศัลยแพทย์จะสามารถทำการเย็บปิดทางเดินปัสสาวะได้ดี รวมถึงมีทางเลือกใช้ flap interposition ได้หลากหลายกว่าการผ่าตัดในกลุ่มที่ทำผ่านทวาร จึงเหมาะสำหรับการผ่าตัดในผู้ป่วยที่เคยได้รับการฉายแสงมาก่อน[17] ส่วนใหญ่ศัลยแพทย์สามารถเย็บปิดทางเดินปัสสาวะได้อย่างน้อย 1 ชั้น และสามารถเย็บปิดลำไส้ใหญ่ได้ถึง 2 ชั้น อย่างไรก็ตามการผ่าตัดผ่านช่องท้องอาจทำให้เกิดการบาดเจ็บต่อลำไส้และฟื้นตัวจากอาการท้องอืดได้ช้า สำหรับ flap interposition ที่ได้รับความนิยม คือการใช้กล้ามเนื้อ gracilis muscle เมื่อผ่าตัดผ่านฝีเย็บ หรือ การใช้ omental flap เมื่อผ่าตัดผ่านช่องท้อง โดย omental flap จะมีประโยชน์เมื่อมีการเกิดโพรงร่วมกับรูเปิดผิดปรกติเนื่องจากสามารถใช้ปิดโพรงที่เกิดจากการฉายแสง (cavity inlay)

การผ่าตัด transanal (Park technique) หรือ trans-ano-rectal sphincter splitting (York-Mason technique) นั้นมีจุดเด่นสำคัญ คือ ศัลยแพทย์สามารถมองเห็นรูเปิดของ fistula ได้อย่างชัดเจน และผู้ป่วยสามารถฟื้นตัวได้อย่างรวดเร็วหลังผ่าตัด[18] อย่างไรก็ตามการผ่าตัดวิธีนี้อาจมีทางเลือก flap interposition น้อยกว่า เช่น gluteal fat หรือ demucosalized rectal flap และพบว่าการผ่าตัดวิธีนี้ศัลยแพทย์มักมองไม่เห็นเยื่อบุทางเดินปัสสาวะและเย็บปิดทางเดินปัสสาวะได้ไม่สมบูรณ์ ทำให้ต้องพึ่งพาเทคนิคการเย็บปิดลำไส้ใหญ่ที่ดีเพียงอย่างเดียว นอกจากนั้นการผ่าตัดแบบ sphincter splitting อาจเพิ่มเสี่ยงต่อการผายลมบ่อย (flatal incontinence) และการกลั้นอุจจาระไม่สมบูรณ์ (fecal incontinence)

เอกสารอ้างอิง

1. Demetriades D, Karaiskakis M, Toutouzas K, Alo K, Velmahos G, Chan L. Pelvic fractures: epidemiology and predictors of associated abdominal injuries and outcomes. J Am Coll Surg. 2002;195(1):1-10.
2. McConnell JD, Barry MJ, Bruskewitz RC. Benign prostatic hyperplasia: diagnosis and treatment. Agency for Health Care Policy and Research. Clin Pract Guidel Quick Ref Guide Clin. 1994(8):1-17.
3. Latini JM, McAninch JW, Brandes SB, Chung JY, Rosenstein D. SIU/ICUD Consultation On Urethral Strictures: Epidemiology, etiology, anatomy, and nomenclature of urethral stenoses, strictures, and pelvic fracture urethral disruption injuries. Urology. 2014;83(3 Suppl):S1-7.
4. Koraitim MM, Marzouk ME, Atta MA, Orabi SS. Risk factors and mechanism of urethral injury in pelvic fractures. Br J Urol. 1996;77(6):876-80.
5. Kulkarni SB, Surana S, Desai DJ, Orabi H, Iyer S, Kulkarni J, et al. Management of complex and redo cases of pelvic fracture urethral injuries. Asian J Urol. 2018;5(2):107-17.
6. Gheiler EL, Frontera JR. Immediate primary realignment of prostatomembranous urethral disruptions using endourologic techniques. Urology. 1997;49(4):596-9.
7. Hadjizacharia P, Inaba K, Teixeira PG, Kokorowski P, Demetriades D, Best C. Evaluation of immediate endoscopic realignment as a treatment modality for traumatic urethral injuries. J Trauma. 2008;64(6):1443-9; discussion 9-50.
8. Zuckerman JM, McCammon KA, Tisdale BE, Colen L, Uroskie T, McAdams P, et al. Outcome of penile revascularization for arteriogenic erectile dysfunction after pelvic fracture urethral injuries. Urology. 2012;80(6):1369-73.
9. Abelson B, Reddy CA, Ciezki JP, Angermeier K, Ulchaker J, Klein EA, et al. Outcomes after photoselective vaporization of the prostate and transurethral resection of the prostate in patients who develop prostatic obstruction after radiation therapy. Urology. 2014;83(2):422-7.
10. Borboroglu PG, Sands JP, Roberts JL, Amling CL. Risk factors for vesicourethral anastomotic stricture after radical prostatectomy. Urology. 2000;56(1):96-100.
11. Elliott SP, Meng MV, Elkin EP, McAninch JW, Duchane J, Carroll PR, et al. Incidence of urethral stricture after primary treatment for prostate cancer: data From CaPSURE. J Urol. 2007;178(2):529-34; discussion 34.
12. Kranz J, Reiss PC, Salomon G, Steffens J, Fisch M, Rosenbaum CM. Differences in Recurrence Rate and De Novo Incontinence after Endoscopic Treatment of Vesicourethral Stenosis and Bladder Neck Stenosis. Front Surg. 2017;4:44.
13. LaBossiere JR, Cheung D, Rourke K. Endoscopic Treatment of Vesicourethral Stenosis after Radical Prostatectomy: Outcomes and Predictors of Success. J Urol. 2016;195(5):1495-500.
14. Rozanski AT, Zhang LT, Holst DD, Copacino SA, Vanni AJ, Buckley JC. The Effect of Radiation Therapy on the Efficacy of Internal Urethrotomy With Intralesional Mitomycin C for Recurrent Vesicourethral Anastomotic Stenoses and Bladder Neck Contractures: A Multi-Institutional Experience. Urology. 2020.

15. Kirshenbaum EJ, Zhao LC, Myers JB, Elliott SP, Vanni AJ, Baradaran N, et al. Patency and Incontinence Rates After Robotic Bladder Neck Reconstruction for Vesicourethral Anastomotic Stenosis and Recalcitrant Bladder Neck Contractures: The Trauma and Urologic Reconstructive Network of Surgeons Experience. Urology. 2018;118:227-33.

16. Mundy AR, Andrich DE. Posterior urethral complications of the treatment of prostate cancer. BJU international. 2012;110(3):304-25.

17. Hanna JM, Turley R, Castleberry A, Hopkins T, Peterson AC, Mantyh C, et al. Surgical management of complex rectourethral fistulas in irradiated and nonirradiated patients. Dis Colon Rectum. 2014;57(9):1105-12.

18. Bergerat S, Rozet F, Barret E, da Costa JB, Castro A, Dell'oglio P, et al. Modified York Mason technique for repair of iatrogenic recto-urinary fistula: 20 years of the Montsouris experience. World J Urol. 2018;36(6):947-54.

บทที่ 14

ถุงงอกจากผนังท่อปัสสาวะในเพศหญิง
Female Urethral Diverticulum

วลีรัตน์ เศวตสุทธิพันธ์

บทนำ

Urethral diverticulum หรือถุงงอกจากผนังท่อปัสสาวะ คือการที่มีกระเปาะของผนังท่อปัสสาวะยื่นออกไปด้านนอก เป็นภาวะที่พบได้ไม่บ่อย สามารถเป็นได้ตั้งแต่ขนาดเล็กๆ จนถึงมีขนาดใหญ่จนโอบล้อมรอบท่อปัสสาวะ ได้มีการพบ urethral diverticulum ในเพศหญิงเป็นครั้งแรกเมื่อปี ค.ศ.1796[1] แต่ได้มีการกล่าวถึงในวารสารวิชาการเป็นครั้งแรกเมื่อปี คศ.1805 โดย John Hey[1] Urethral diverticulum สามารถก่อให้เกิดปัญหาตามมาหลายอย่าง ได้แก่ การติดเชื้อทางเดินปัสสาวะเป็นๆ หายๆ อาการเจ็บขณะมีเพศสัมพันธ์ (dyspareunia) อาการของผู้ป่วยส่วนใหญ่จะคล้ายคลึงกับโรคอื่นๆ ของทางเดินปัสสาวะส่วนล่าง เช่น นิ่วในกระเพาะปัสสาวะ การติดเชื้อในกระเพาะปัสสาวะ ซึ่งสามารถทำให้เกิดการวินิจฉัยผิดพลาดหรือล่าช้าได้ แพทย์ผู้ทำการรักษาจึงจำเป็นต้องมีความรู้เกี่ยวกับโรคนี้เพื่อให้การวินิจฉัยที่ถูกต้อง

กายวิภาคของท่อปัสสาวะในสตรี

ท่อปัสสาวะเพศหญิงเป็นโครงสร้างที่ประกอบไปด้วยกล้ามเนื้อ มีความยาวประมาณ 3 ถึง 4 เซนติเมตร เป็นส่วนที่ต่อออกมาจากกระเพาะปัสสาวะ ท่อปัสสาวะนี้จะถูกยึดอยู่กับผนังอุ้งเชิงกรานทั้งสองฝั่งด้วยเนื้อเยื่อเกี่ยวพันที่เรียกว่า urethropelvic ligament ซึ่ง urethropelvic ligament นี้ประกอบไปด้วยเนื้อเยื่อสองชั้นที่ประกบ

ติดกัน ฝั่งด้านบน (abdominal side) เรียกว่า endopelvic fascia และฝั่งด้านล่าง (vaginal side) เรียกว่า periurethral fascia โดยพื้นที่ระหว่างเนื้อเยื่อสองชั้นนี้เป็นที่อยู่ของท่อปัสสาวะและเป็นตำแหน่งของการเกิด urethral diverticulum (รูปที่ 1) เยื่อบุท่อปัสสาวะส่วนต้นเป็นเซลล์ชนิด urothelial ส่วนเยื่อบุท่อปัสสาวะส่วนปลายจะเป็นเซลล์ชนิด nonkeratinized stratified squamous cell ถัดจากชั้นเยื่อบุท่อปัสสาวะจะเป็นชั้น submucosa ซึ่งประกอบด้วย vascular lamina propria และเป็นส่วนที่อยู่ของ periurethral glands (รูปที่ 2) ซึ่งเป็นต่อมที่มีหน้าที่ในการขับสารเมือกเข้าสู่ภายในท่อปัสสาวะ เพื่อเป็นตัวเคลือบท่อปัสสาวะในการป้องกันการระคายเคืองจากน้ำปัสสาวะที่มาสัมผัสกับเยื่อบุท่อปัสสาวะ และยังมีหน้าที่ในการทำให้ผนังของท่อปัสสาวะมาแนบชิดกันเพื่อเสริมกลไกในการกลั้นปัสสาวะ โดยมี Skene glands เป็นต่อมที่มีขนาดใหญ่ที่สุดและอยู่บริเวณส่วนปลายที่สุดของท่อปัสสาวะ บางครั้งเราเรียกต่อมนี้ว่า paraurethral glands ซึ่งท่อของ Skene glands นี้จะเปิดออกที่ด้านข้างของ urethral meatus (รูปที่ 3) พบว่า periurethral glands กระจายตัวอยู่ตลอดความยาวของท่อปัสสาวะ ตามแนวระหว่าง 3 และ 9 นาฬิกา โดยวางตัวอยู่ในชั้น submucosa แต่พบมากที่สุดที่บริเวณ 2 ใน 3 ส่วนปลายของท่อปัสสาวะ โดยที่ท่อของต่อมนี้จะระบายเข้าสู่บริเวณ 1 ใน 3 ส่วนปลายของท่อปัสสาวะ ต่อมเหล่านี้เป็นสาเหตุสำคัญในการเกิด urethral diverticulum ดังจะกล่าวในส่วนต่อไป ผนังของท่อปัสสาวะประกอบไปด้วยชั้นของกล้ามเนื้อสามส่วนหลัก ได้แก่ ชั้นในสุดเป็นกล้ามเนื้อเรียบที่มีการเรียงตัวแบบ longitudinal ชั้นนอกมีส่วนของกล้ามเนื้อเรียบซึ่งเรียงตัวแบบ circular และกล้ามเนื้อลาย ซึ่งกล้ามเนื้อลายนี้จะหนาตัวที่สุดที่บริเวณท่อปัสสาวะส่วนกลาง โดยวางตัวห่อหุ้มท่อปัสสาวะในลักษณะเป็นตัว U กล้ามเนื้อลายส่วนนี้มีความสำคัญต่อกลไกการป้องกันการเกิด stress urinary incontinence ในเพศหญิง ดังนั้นจะเห็นได้ว่าบริเวณของท่อปัสสาวะที่เกิด urethral diverticulum และส่วนที่เป็นกลไกป้องกันการเกิด stress urinary incontinence นั้นเป็นบริเวณเดียวกัน ทำให้การผ่าตัดรักษาต้องใช้ความระมัดระวังอย่างมาก[3, 4]

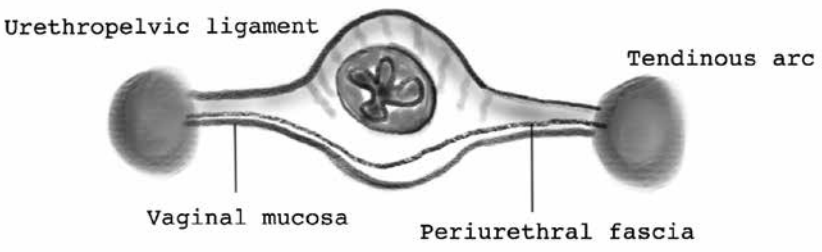

รูปที่ 1 *ตำแหน่งของท่อปัสสาวะซึ่งอยู่ใน urethropelvic ligament ซึ่ง urethropelvic ligament ประกอบไปด้วย endopelvic fascia และ periurethral fascia*

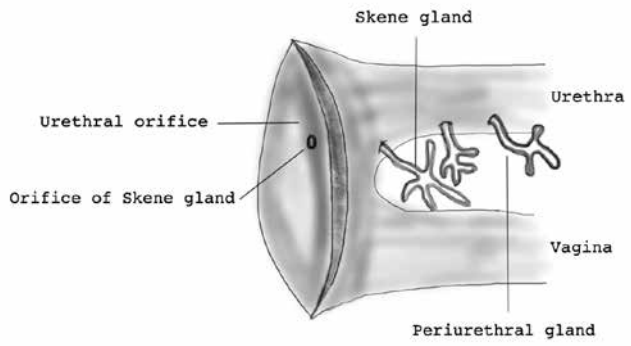

รูปที่ 2 *ตำแหน่งของ periurethral gland ซึ่งอยู่ในชั้น submucosa ของท่อปัสสาวะและระบายเข้าสู่บริเวณใน 3 ส่วนปลายของท่อปัสสาวะ*

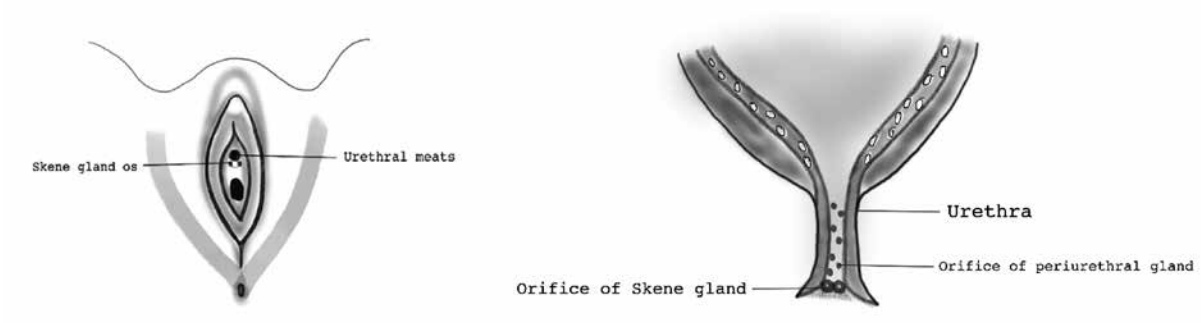

รูปที่ 3 *ตำแหน่งของ Skene gland ซึ่งจะเปิดออกที่ด้านข้างของ urethral meatus*

อุบัติการณ์การเกิด urethral diverticulum

อัตราการเกิด urethral diverticulum อยู่ที่ประมาณร้อยละ 0.02 - 6.00 ของผู้หญิงทั่วโลก และพบว่ามีการวินิจฉัยโรคนี้เพิ่มสูงขึ้นเรื่อยๆ ทั้งในประเทศอังกฤษและสหรัฐอเมริกา อายุของผู้ป่วยจะอยู่ในช่วงประมาณ 30 ถึง 60 ปี ผู้ที่ผ่านการตั้งครรภ์มีแนวโน้มที่จะเกิดโรคนี้สูงกว่าผู้ที่ไม่เคยตั้งครรภ์ โดยพบว่าร้อยละ 80 ของผู้ป่วยเกิดโรคนี้เกิดในผู้ที่มีบุตรโดยเฉลี่ยประมาณ 2.2 คน เนื่องจากการตั้งครรภ์และการคลอดบุตรทางช่องคลอดสามารถทำให้เกิดการอุดตันของ periurethral glands จนนำมาซึ่งการเกิด urethral diverticulum ได้[4]

พยาธิสรีรวิทยาในการเกิด urethral diverticulum (Pathogenesis)

ความผิดปกติแต่กำเนิด

เป็นภาวะที่พบได้น้อยมาก มักจะพบในคนอายุน้อย โดยจากรายงานพบว่าสามาถเกิดได้ทั้งในเด็กและทารกแรกเกิด จากการศึกษาชั้นเยื่อบุของ diverticulum จึงทำให้พบว่า urethral diverticulum ในเด็กไม่ได้เกิดจาก

periurethral glands แต่น่าจะเกิดจากส่วนที่เหลืออยู่ของ cloaca เนื่องจากเยื่อบุเป็น colonic mucosa, remnant ของ Gartner's duct, ส่วนที่เหลืออยู่ของ Mullerian cell หรือเกิดจากการเชื่อมกันของส่วน primordial urogenital sinus folds ที่ผิดปกติ และพบว่าอาจมีความเกี่ยวข้องกับการเกิด blind ending ureters หรือเป็นส่วนของ urethral duplication ที่สลายไป

การติดเชื้อ

เป็นสาเหตุที่พบได้บ่อยที่สุด ส่วนใหญ่ urethral diverticulum มักมีลักษณะเป็นถุงน้ำที่มีช่องทางเชื่อม (ostium) เพียงรูเดียวกับภายในท่อปัสสาวะ และขยายตัวยื่นผ่านชั้นกล้ามเนื้อของท่อปัสสาวะออกไปด้านนอก urethral diverticulum เกิดจากการอุดตันและ/หรือ การติดเชื้อที่ periurethral glands อย่างเรื้อรัง มีการเสนอกลไกการเกิด urethral diverticulum ไว้ว่าการติดเชื้อแบบเฉียบพลัน ทำให้เกิดจากการอุดตันที่บริเวณท่อของ periurethral gland จนเกิดเป็น microabscess และกลายเป็นถุงน้ำ หรือถุงฝีหนอง ต่อมาเมื่อมีการติดเชื้อเรื้อรัง ผนังของถุงฝีนี้ก็จะค่อยๆ กดเบียดผนังของท่อปัสสาวะ ทำให้ความแข็งแรงของผนังท่อปัสสาวะลดลง แตกออกและมีรูเชื่อม (fistula) กับภายในท่อปัสสาวะ หรือแตกเข้าสู่ด้านในของท่อปัสสาวะ จนในที่สุดก็มีเซลล์เยื่อบุเจริญเข้ามา (epithelialization) ในส่วนที่เป็นถุง diverticulum (รูปที่ 4) ปกติแล้วเซลล์ที่มาบุภายในถุงจะเป็นชนิด urothelial cell แต่บางครั้งก็อาจเป็นชนิด squamous และ glandular metaplasia ได้ โดยปัจจัยเสี่ยงในการเกิดภาวะนี้ ได้แก่ การติดเชื้อซ้ำๆ ที่ periurethral glands จากการศึกษาพบว่าเชื้อที่เป็นสาเหตุที่พบได้บ่อย ได้แก่ gonococcal, Escherichia coli และ chlamydia trachomatis

รูปที่ 4 *การเกิด urethral diverticulum และช่องทางเชื่อม (ostium) กับภายในท่อปัสสาวะ*

การบาดเจ็บที่บริเวณท่อปัสสาวะ

พบว่าการบาดเจ็บช่องทางคลอดจากการคลอดบุตรผ่านทางช่องคลอดเป็นสาเหตุที่พบได้บ่อยของ urethral diverticulum แต่อย่างไรก็ตามในผู้ที่ไม่เคยผ่านการคลอดบุตรก็ยังสามารถพบ urethral diverticulum ได้ประมาณร้อยละ 15-20 โดยสาเหตุอื่นๆ สามารถเกิดได้จากการใส่สายสวนปัสสาวะ การส่องกล้องตรวจทางเดินปัสสาวะ (cystoscopy) การขยายท่อปัสสาวะ และการผ่าตัดต่างๆที่บริเวณท่อปัสสาวะ นอกจากนี้การผ่าตัดที่บริเวณช่องคลอด

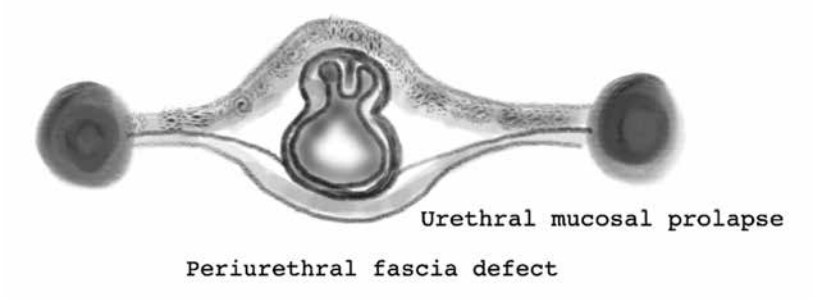

รูปที่ 5 *การเกิด pseudodiverticulum จากการที่มี urethral mucosal wall prolapse*

หรือท่อปัสสาวะ เช่น การผ่าตัด midurethral sling ยังสามารถทำให้ผนังของท่อปัสสาวะอ่อนแอ และเมื่อมีแรงดันของน้ำปัสสาวะไหลผ่านมาบ่อยๆ ก็จะดันผนังของท่อปัสสาวะให้โป่งพองออกไปจนเกิดเป็นภาวะที่เรียกว่า pseudo-diverticulum[5] (รูปที่ 5)

นอกจากนี้ในรายที่มีความซับซ้อนอาจพบว่ามีหลาย ostium หรือพบว่าถุงน้ำของ diverticulum มีการขยายตัวออกไปทางด้าน dorsal part ของท่อปัสสาวะ (saddle bag) (รูปที่ 6) หรือโอบล้อมรอบท่อปัสสาวะเป็นรูปเกือกม้า (horseshoe) หรือวนรอบท่อปัสสาวะ (circumferential) (รูปที่ 7) และบางรายอาจพบมีการเกิดนิ่ว (รูปที่ 8) หรือมะเร็งขึ้นภายใน urethral diverticulum ได้ โดย Urethral diverticulum มีโอกาสที่เซลล์เยื่อบุผิดปกติและสามารถกลายเป็นมะเร็งได้ประมาณร้อยละ 10[6]

รูปที่ 6 *urethral diverticulum ที่มีลักษณะเป็น saddle bag*

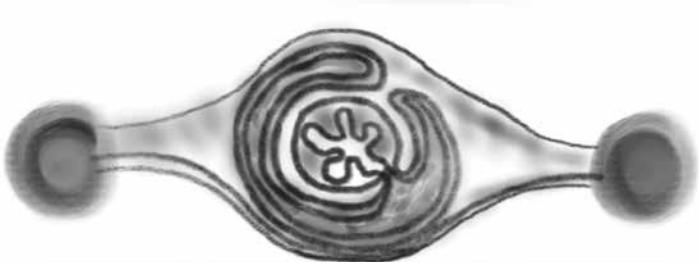

รูปที่ 7 *urethral diverticulum ที่มีลักษณะเป็น circumferential*

รูปที่ 8 *นิ่วใน urethral diverticulum ที่พบจากภาพถ่ายเอกซเรย์ plain KUB*

อาการแสดง

อาการที่เป็นอาการแสดงแบบคลาสสิกของผู้ป่วย urethral diverticulum มีสามอาการ ได้แก่ ปัสสาวะแสบขัด (dysuria) มีปัสสาวะหยดตามหลังจากถ่ายปัสสาวะเสร็จ (post void dribbling) และอาการเจ็บขณะมีเพศสัมพันธ์ (dyspareunia) หรือเรียกว่า 3Ds แต่ในความเป็นจริงแล้วผู้ป่วยที่มีอาการครบทั้งสามแบบนี้สามารถพบได้ในจำนวนน้อยเพียงแค่ประมาณร้อยละ 20 เท่านั้น การวินิจฉัยส่วนใหญ่จะสามารถพบได้จากการตรวจด้วยภาพถ่ายทางรังสีวิทยามากกว่า ผู้ป่วยส่วนใหญ่จะมาด้วยอาการ lower urinary tract symptoms แบบที่ไม่จำเพาะ อาการที่พบได้บ่อย ได้แก่ ปัสสาวะบ่อยและปวดเร่งรีบ (urgency) พบได้ประมาณร้อยละ 40-60 ปัสสาวะแสบขัดพบได้ประมาณร้อยละ 30-70 ติดเชื้อซ้ำในระบบทางเดินปัสสาวะพบได้ประมาณร้อยละ 30-50 ปัสสาวะหยดตามหลังจากถ่ายปัสสาวะเสร็จพบได้ประมาณร้อยละ 10-30 อาการเจ็บขณะมีเพศสัมพันธ์ พบได้ประมาณร้อยละ 10-25 ปัสสาวะเป็นเลือดพบได้ประมาณร้อยละ 10-25 นอกจากนี้ผู้ป่วยโรค urethral diverticulum ยังสามารถมาด้วยอาการแสดงอื่นๆ เช่น ก้อนกดเจ็บพบได้ประมาณร้อยละ 35 ปัสสาวะเล็ดราดพบได้ประมาณร้อยละ 32 นิ่วใน diverticulum ประมาณร้อยละ 1-10 มีหนองไหลออกจากท่อปัสสาวะพบได้ประมาณร้อยละ 12 และปัสสาวะคั่งพบได้ประมาณร้อยละ 4 ซึ่งอาการเหล่านี้มักจะมีลักษณะเป็นๆ หายๆ และทำให้รบกวนชีวิตประจำวันของผู้ป่วยอย่างมาก หลายครั้งที่ผู้ป่วยที่มาด้วยอาการปวดอุ้งเชิงกรานเรื้อรัง (chronic pelvic pain) การถ่ายปัสสาวะผิดปกติ (voiding dysfunction) และการติดเชื้อทางเดินปัสสาวะซ้ำๆ อาจจะมีภาวะ urethral diverticulum ซ่อนอยู่ ซึ่งแพทย์มักจะมองข้ามการวินิจฉัยโรคนี้ ทำให้วินิจฉัยได้ล่าช้า จากการศึกษาพบว่าระยะเวลาตั้งแต่มีอาการจนถึงการวินิจฉัยจะอยู่ที่ประมาณ 9.5 เดือน โดยอาการปัสสาวะบ่อย ปวดปัสสาวะเร่งรีบ และอาการเจ็บขณะมีเพศสัมพันธ์ จะหายไปหลังจากการผ่าตัดรักษา[7]

การวินิจฉัยแยกโรค

Urethral diverticulum ควรวินิจฉัยแยกกับโรคที่ทำให้มีอาการคล้ายคลึงกันได้ดังต่อไปนี้

1. Anterior pelvic organ prolapse
2. Skene gland cyst
3. Vaginal cyst
4. Ectopic ureter
5. Leiomyoma of urethra
6. Urethral caruncle
7. Urethral mucosal prolapse
8. Urethral carcinoma
9. Stress urinary incontinence
10. Urge urinary incontinence

การวินิจฉัย

สิ่งสำคัญในการวินิจฉัย urethral diverticulum ได้อย่างถูกต้อง คือต้องมีความสงสัยว่าผู้ป่วยอาจมี urethral diverticulum อยู่ จากการซักประวัติเกี่ยวกับอาการผิดปกติของการปัสสาวะ อาการเจ็บขณะมีเพศสัมพันธ์ และการมีหนองไหลออกจากช่องคลอดหรือท่อปัสสาวะ

การตรวจร่างกาย

เมื่อตรวจภายในจะพบก้อนทางด้านบนของช่องคลอด บริเวณกึ่งกลาง เมื่อทำการกดไปที่ก้อนอาจพบมีหนองไหลออกมาจากท่อปัสสาวะ หากมีเลือดปนออกมาให้สงสัยว่าอาจจะมีมะเร็งหรือนิ่วอยู่ภายใน diverticulum โดยเฉพาะหากคลำได้เป็นก้อนแข็ง (รูปที่ 9)

การตรวจปัสสาวะ

ควรทำการส่งตรวจปัสสาวะเพื่อหาการติดเชื้อทางเดินปัสสาวะ

การส่องกล้องตรวจทางเดินปัสสาวะ (cystourethroscopy)

ควรใช้กล้องส่องตรวจทางเดินปัสสาวะชนิดที่ไม่มี beak เพื่อที่จะสามารถมองเห็น ostium ได้ง่ายขึ้น (รูปที่ 10) โดยสามารถพบได้สูงถึงร้อยละ 71 และเมื่อทำการกดไปที่ก้อน อาจเห็นหนองไหลออกมาจาก ostium ได้ จากการศึกษาพบว่าวิธีนี้มี sensitivity อยู่ที่ร้อยละ 33 และ specificity ร้อยละ 100[4] แต่ในบางการศึกษาพบว่า

รูปที่ 9 *urethral diverticulum จากการตรวจภายใน*

การส่องกล้องตรวจทางเดินปัสสาวะ สามารถให้การวินิจฉัยจากการมองเห็น ostium ได้เพียงแค่ร้อยละ 23 เท่านั้น และไม่สามารถให้รายละเอียดเกี่ยวกับโครงสร้างของ diverticulum หรือให้ข้อมูลเพื่อเป็นประโยชน์ต่อการรักษาได้ แต่มีประโยชน์ในแง่ของการวินิจฉัยแยกโรคจากพยาธิสภาพอื่นที่อาจพบได้ในท่อปัสสาวะ[2, 8] (รูปที่ 10)

รูปที่ 10 *รูของ ostium ที่มองเห็นจากการส่องกล้องตรวจท่อปัสสาวะ โดยในผู้ป่วยรายนี้พบว่ามีนิ่วอยู่ใน diverticulum ด้วย*

การตรวจ Voiding cystourethrography (VCUG) และ Double balloon posi-tive pressure urethrography (DBU)

ในอดีตเคยถูกใช้เป็นวิธีมาตรฐานหลักในการวินิจฉัย urethral diverticulum ในสมัยที่การตรวจด้วย MRI ยังไม่เป็นที่นิยม โดยการทำ VCUG จะสามารถเห็นสารทึบแสงไหลเข้าไปในถุง diverticulum ได้ แต่บางครั้ง VCUG ก็ไม่สามารถให้การวินิจฉัยได้หากสารทึบแสงไม่ไหลเข้าไป การตรวจด้วยวิธีนี้สามารถให้การวินิจฉัยได้ถูกต้องประมาณ

ร้อยละ 55-87 จากการศึกษาพบว่ามี sensitivity อยู่ที่ร้อยละ 44 ดังนั้นจึงมีการนำวิธี double balloon positive pressure มาใช้เพื่อเพิ่มประสิทธิภาพในการวินิจฉัย โดยการใช้สายสวนปัสสาวะที่มี 2 บอลลูน ใส่เข้าไปในการเพาะปัสสาวะ จากนั้นทำการใส่น้ำในบอลลูนที่อยู่ภายในกระเพาะปัสสาวะ 30 มิลลิลิตร แล้วจึงดึงให้บอลลูนมาอุดกั้นตรง bladder neck หลังจากนั้นจึงใส่น้ำในบอลลูนด้านนอก 20 มิลลิลิตร และดันให้มาอุดกั้นตรง urethral meatus แล้วจึงฉีดสารทึบแสงเข้าไป สารทึบแสงจะเข้าไปอยู่ในส่วนของท่อปัสสาวะและมีแรงดันทำให้เข้าไปใน urethral diverticulum โดยวิธีการนี้จะทำให้วินิจฉัยได้ถูกต้องยิ่งขึ้น โดยมี sensitivity อยู่ที่ร้อยละ 100[9, 10] แต่อย่างไรก็ตามพบว่ายังมีข้อจำกัดของการตรวจด้วยวิธีนี้คือ เป็นวิธีที่ก่อให้เกิดการบาดเจ็บต่อท่อปัสสาวะ และเกิดการติดเชื้อทางเดินปัสสาวะได้ นอกจากนี้หากผู้ป่วยปัสสาวะไม่ออกหรือปัสสาวะได้ไม่มากพอก็จะทำให้ไม่สามารถวินิจฉัยได้ เพราะจะไม่เห็นสารทึบแสงไหลเข้าไปใน diverticulum[11]

การตรวจอุลตราซาวด์

การทำ ultrasound ผ่านทางช่องท้องนั้นไม่เป็นที่นิยมเนื่องจากขณะทำการตรวจผู้ป่วยจะต้องอยู่ในภาวะ overdistended bladder และคลื่นอุลตราซาวด์ไม่สามารถทะลุผ่านลำไส้หรือผู้ป่วยที่มีรูปร่างอ้วนได้ และยังไม่สามารถมองเห็น diverticulum ที่มีขนาดเล็ก จึงไม่นิยมนำมาใช้ในการวินิจฉัย urethral diverticulum

การทำ transvaginal ultrasound เพื่อวินิจฉัย urethral diverticulum นั้นเริ่มมีมาตั้งแต่ปี ค.ศ. 1996 โดยในปัจจุบันเป็นวิธีที่ได้รับความนิยมเพิ่มขึ้น เนื่องจากการทำ MRI นั้นมีค่าใช้จ่ายที่สูง การตรวจด้วยการทำ transvaginal ultrasound มีข้อดีคือ สามารถทำการตรวจได้อย่างรวดเร็วและง่าย ลดโอกาสเกิดการติดเชื้อในทางเดินปัสสาวะเมื่อเทียบกับวิธีการตรวจด้วย VCUG ไม่ต้องโดนสารทึบรังสี และมีราคาถูก โดยจากการศึกษาของ Gerrard และคณะพบว่า การทำ transvaginal ultrasound ด้วย 7 MHz. transverse transducer สามารถให้การวินิจฉัยได้ถูกต้องประมาณร้อยละ 90[12]

นอกจากนี้ Wang และคณะ ยังได้มีการศึกษาเกี่ยวกับการทำ transrectal ultrasound เพื่อการวินิจฉัย urethral diverticulum ในผู้หญิง 28 รายด้วย biplane transrectal ultrasound พบว่าสามารถให้การวินิจฉัยได้อย่างถูกต้องแม่นยำ และสามารถให้รายละเอียดเกี่ยวกับรูปร่าง ขนาด ตำแหน่ง ความซับซ้อนของ diverticulum ได้ และยังวินิจฉัยนิ่ว หรือมะเร็งที่อยู่ภายใน diverticulum ได้ด้วย แต่การตรวจด้วยวิธีนี้ก็ยังคงมีข้อจำกัดคือไม่สามารถวินิจฉัยแยกระหว่าง urethral diverticulum กับ โรคของถุงน้ำที่อยู่ติดกับท่อปัสสาวะอื่นๆ ได้[13] แต่อย่างไรก็ตามในการศึกษาของ Ockrim และคณะพบว่าการทำ transvaginal ultrasound ไม่สามารถมองเห็น ostium ได้อย่างชัดเจน และไม่สามารถมองเห็นได้ว่าอยู่ที่ส่วนใดของ urethral sphincter complex และความแม่นยำในการทำยังขึ้นกับความชำนาญของผู้ทำการตรวจ และภาพที่ได้จากการตรวจค่อนข้างยากต่อการเข้าใจสำหรับศัลยแพทย์ผู้ทำการผ่าตัดรักษา อีกทั้งมีหลายการศึกษาที่บ่งชี้ถึงความไม่ถูกต้องแม่นยำในการวินิจฉัยด้วยการทำ transvaginal ultrasound ดังนั้นการตรวจด้วยวิธีนี้จึงไม่ได้แนะนำให้ใช้เป็นประจำสำหรับการตรวจก่อนการผ่าตัด[2]

การตรวจ CT scan

ได้มีการศึกษาของ Zhao และคณะเกี่ยวกับการตรวจหา urethral diverticulum ด้วย 3D CT 640 สไลด์ พบว่าสามารถให้การวินิจฉัยได้ร้อยละ 100 นอกจากสามารถระบุขนาดและตำแหน่งของ urethral diverticulum ได้ ยังสามารถให้รายละเอียดเกี่ยวกับตำแหน่งของ ostium ได้อีกด้วย[14] (รูปที่ 11)

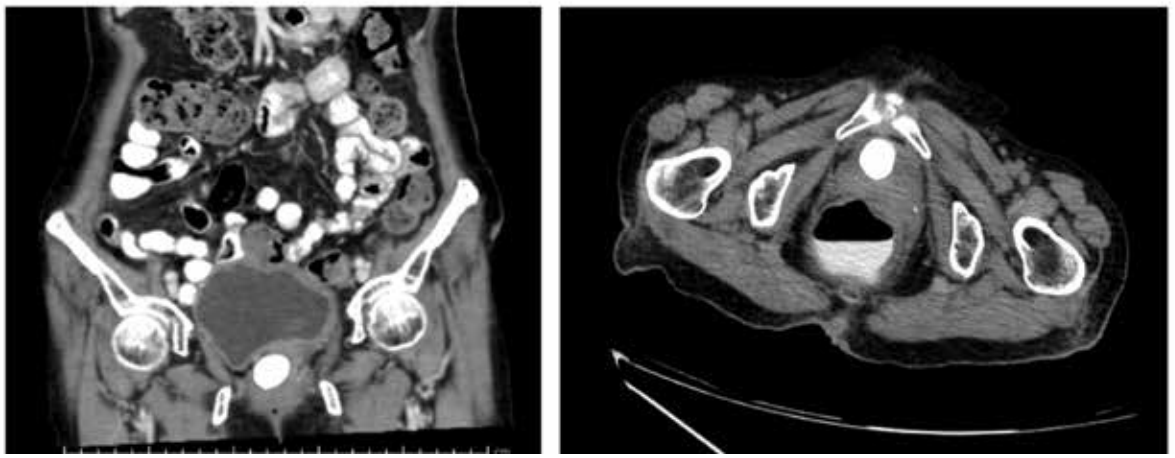

รูปที่ 11 *นิ่วที่อยู่ใน urethral diverticulum ที่เห็นจาก CT scan*

การตรวจ voiding cystourethrography โดยใช้ CT

การตรวจนี้ช่วยให้สามารถจำแนก urethral diverticulum ออกได้เป็น แบบธรรมดา, horseshoe และ circumferential และยังสามารถบอกขนาดและตำแหน่งของ ostium ได้

การตรวจยูโรพลศาสตร์ (urodynamics)

ใช้เพื่อการวินิจฉัยว่ามี stress urinary incontinence ร่วมด้วยหรือไม่ เพื่อประโยชน์ในการวางแผนผ่าตัดรักษาร่วมกัน

การตรวจยูโรพลศาสตร์แบบวิดีโอ (video urodynamics)

สามารถให้การวินิจฉัยได้ประมาณร้อยละ 62-95 จากการที่เห็นสารทึบแสงไหลเข้าไปในถุง diverticulum ขณะที่ผู้ป่วยปัสสาวะ

การตรวจ MRI

ในปัจจุบันการตรวจด้วย MRI เพื่อวินิจฉัย urethral diverticulum นั้นถือเป็นการตรวจที่ดีที่สุดและเป็นมาตรฐานหลักที่ใช้ในการตรวจวินิจฉัย เนื่องจากมี sensitivity สูงถึงร้อยละ 100 และยังสามารถให้ข้อมูลที่ถูกต้องเกี่ยวกับตำแหน่งของ urethral diverticulum และ ostium จำนวน ขนาด รูปร่าง ความซับซ้อนและลักษณะ

ความสัมพันธ์กับท่อปัสสาวะทางกายวิภาค ช่วยในการวางแผนการผ่าตัด โดยจะเห็น urethral diverticulum ได้ใน T2 postvoid phase ได้มีหลายการศึกษาที่พบว่าการทำ MRI สามารถให้ความแม่นยำในการวินิจฉัยได้ถึงร้อยละ 100 และยังสามารถให้การวินิจฉัยในรายที่มีความซับซ้อน มี urethral diverticulum หลายอัน หรือมะเร็งได้ แต่ก็มีบางการศึกษาที่พบว่า MRI ให้การวินิจฉัยที่ผิดพลาดได้ประมาณร้อยละ 24[15] นอกจากนี้ MRI ก็ยังมีข้อจำกัดในการให้รายละเอียดเกี่ยวกับตำแหน่งของ ostium และไม่สามารถให้ข้อมูลเกี่ยวกับการทำงานของกระเพาะปัสสาวะและการกลั้นปัสสาวะ มีการศึกษาของ Chung และคณะพบว่า MRI สามารถเกิดความผิดพลาดในการวินิจฉัยได้ประมาณร้อยละ 7 จากการศึกษาในผู้ป่วยที่เป็นถุงน้ำของต่อม Bartholin, ฝีข้างๆ ท่อปัสสาวะ, ผู้ที่เคยฉีดสารคอลลาเจนเข้าไปที่ท่อปัสสาวะแต่ผู้ป่วยเหล่านี้ได้รับการวินิจฉัยว่าเป็น urethral diverticulum จาก MRI และยังวินิจฉัยมะเร็งใน diverticulum ผิดพลาดประมาณร้อยละ 5 จากผู้ป่วยทั้งหมด 41 ราย ดังนั้นการวินิจฉัยจึงจำเป็นต้องอาศัยรังสีแพทย์ที่มีความรู้ความเชี่ยวชาญในการอ่านผล MRI ที่บริเวณนี้ โดยโรคที่ต้องทำการวินิจฉัยแยกโรคจาก urethral diverticulum ที่ตรวจพบโดย MRI ได้แก่ ectopic ureter, Skene gland cyst, vaginal cyst, urethral carcinoma, leiomyoma, melanoma, fibroepithelial polyp, endometriosis, urethral caruncle และ urethral mucosal prolapse[14] นอกจากนี้ข้อเสียของ MRI คือราคาสูงและไม่สามารถทำได้ในบางโรงพยาบาล[9, 16] (รูปที่ 12, 13)

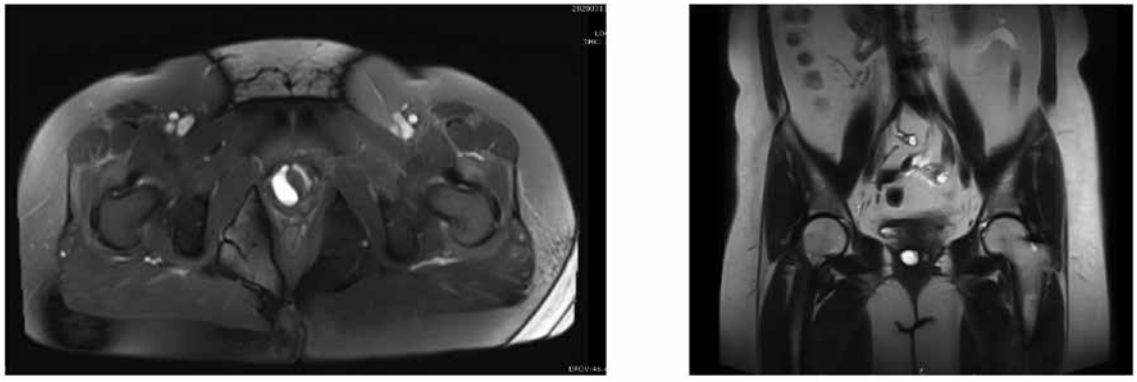

รูปที่ 12 *urethral diverticulum ที่เป็นลักษณะ circumferential ที่พบจากการตรวจวินิจฉัยด้วย MRI*

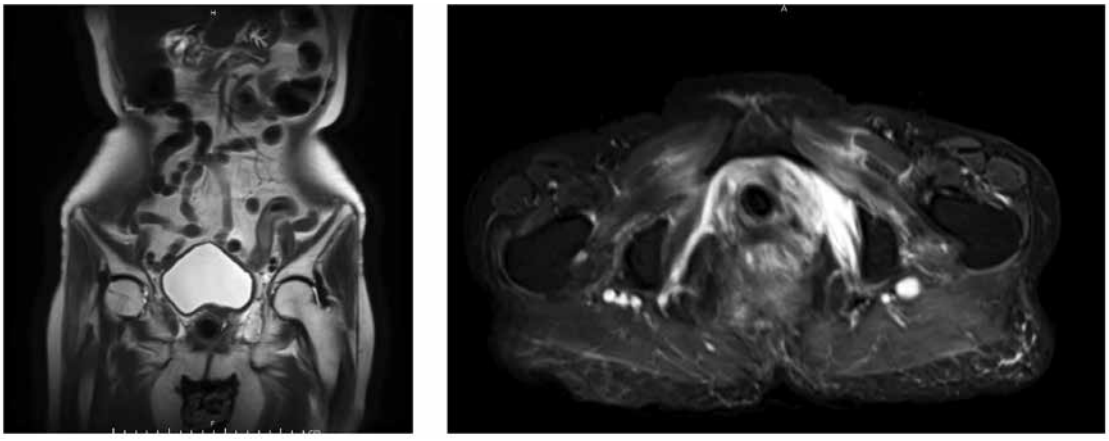

รูปที่ 13 *นิ่วใน urethral diverticulum ที่พบจากการตรวจวินิจฉัยด้วย MRI*

Classification

ในปี ค.ศ.1993 Leach และคณะได้เคยให้การจำแนก urethral diverticulum ออกเป็น L/N/S/C3 โดย L คือ ตำแหน่งของ diverticulum N คือ จำนวนของ diverticulum S คือ ขนาดของ diverticulum และ C3 คือ องค์ประกอบของลักษณะ diverticulum ที่ต้องพิจารณา 3 อย่างได้แก่ รูปร่างลักษณะ (configuration) ตำแหน่งของ ostium (communication) และความสามารถในการกลั้นปัสสาวะ (continence) แต่การจำแนกนี้ไม่ได้รับความนิยม เนื่องจากมีความซับซ้อน และยุ่งยาก ปัจจุบันนี้แพทย์จึงนิยมจำแนกเป็น 2 ลักษณะ ได้แก่ แบบธรรมดา และแบบซับซ้อน หรือจำแนกจากลักษณะ diverticulum ที่ตรวจพบจาก MRI ได้แก่ แบบธรรมดา แบบเกือกม้า และแบบวงรอบท่อปัสสาวะ โดยทั่วไปแล้วลักษณะของ urethral diverticulum ที่จัดว่าเป็นลักษณะซับซ้อน ได้แก่ diverticulum ที่อยู่ตำแหน่ง proximal, มีลักษณะloculated, ขนาดใหญ่กว่า 3 เซนติเมตร, ผู้ป่วยเคยผ่านการผ่าตัดในอุ้งเชิงกราน หรือช่องคลอดมาก่อน, diverticulum มีลักษณะเป็นแบบรูปเกือกม้า หรือวงรอบท่อปัสสาวะ และ diverticulum มีหลายอัน[4]

การรักษา

การรักษาแบบ Conservative Management

ในผู้ที่ไม่มีอาการหรือภาวะแทรกซ้อนต่างๆ และไม่มีลักษณะที่สงสัยมะเร็งสามารถให้การรักษาโดยการติดตามอาการได้ หากมีอาการเพียงเล็กน้อยสามารถใช้วิธีกดที่ถุง diverticulum เพื่อรีดเอาหนองออก ร่วมกับการให้ยาปฏิชีวนะ หรือการเจาะดูดเพื่อระบายหนองออก[9]

Transurethral Surgical Management

คือการทำ Transurethral diverticulotomy โดยการส่องกล้องเพื่อไปกรีดผ่านทางท่อปัสสาวะ เพื่อให้ของเหลวในถุง diverticulum ไหลเข้าสู่ท่อปัสสาวะ วิธีนี้เหมาะสำหรับการลดอาการในรายที่เป็นฝีหนอง และจึงมาทำการผ่าตัดผ่านทางช่องคลอดเพื่อเลาะทำ diverticulectomy ภายหลัง[9, 17]

การผ่าตัด urethral diverticulectomy

ข้อบ่งชี้ในการผ่าตัด urethral diverticulum ได้แก่ ผู้ที่มีอาการผิดปกติจาก diverticulum เช่น การติดเชื้อทางเดินปัสสาวะซ้ำๆ ปัสสาวะแสบขัด อาการเจ็บขณะมีเพศสัมพันธ์ การผ่าตัดจะเป็นการเอาถุง diverticulum ออก และเย็บซ่อมแซมท่อปัสสาวะเพื่อปิด ostium โดยอาจสามารถให้การผ่าตัดรักษา stress urinary incontinence ร่วมด้วยได้ในผู้ที่มีภาวะ stress urinary incontinence ร่วมดังที่ได้กล่าวไปแล้ว เนื่องจากสามารถพบภาวะ stress urinary incontinence ร่วมกับ urethral diverticulum ได้ประมาณร้อยละ 50 แต่ไม่แนะนำให้ทำการผ่าตัดแก้ไขอาการปัสสาวะเล็ดในลักษณะของการป้องกัน (prophylactic surgery) หากไม่สามารถวินิจฉัยแยกระหว่างอาการ

ปัสสาวะเล็ดจาก stress urinary incontinence หรือ post void dribbling ได้ แนะนำให้ส่งตรวจยูโรพลศาสตร์เพื่อยืนยันการวินิจฉัยก่อน

การเตรียมการก่อนการผ่าตัด

ควรทำการเพาะเชื้อปัสสาวะและให้ยาปฏิชีวนะตามผลเพาะเชื้อ หากผู้ป่วยมีภาวะ atrophic vaginitis ควรให้ยาเอสโตรเจนเฉพาะที่ก่อนการผ่าตัด หากมีการอักเสบติดเชื้ออยู่ควรให้ยาปฏิชีวนะและควรทำการผ่าตัดหลังจากการติดเชื้อหายแล้วเป็นระยะเวลาอย่างน้อย 3 เดือน เพื่อให้อาการอักเสบของเนื้อเยื่อดีขึ้น

ขั้นตอนการผ่าตัด marsupialization (Spence-Duckett)

วิธีนี้เหมาะสำหรับผู้ป่วยที่มี diverticulum อยู่ที่บริเวณส่วนปลายของท่อปัสสาวะมากๆ และไม่ต้องการรับการผ่าตัดซ่อมแซมท่อปัสสาวะที่ยุ่งยาก สามารถทำได้โดยการตัดท่อปัสสาวะทางด้าน ventral ผ่าน diverticulum ลงไปถึงผนังช่องคลอด (รูปที่ 14) เมื่อเสร็จแล้วท่อปัสสาวะผู้ป่วยจะมีลักษณะคล้ายกับภาวะ hypospadias ข้อเสียของการผ่าตัดวิธีนี้คือหากมีการตัดผ่านกล้ามเนื้อหูรูดท่อปัสสาวะ อาจทำให้เกิด stress urinary incontinence ตามมาได้ นอกจากนี้ในบางกรณีที่ผู้ป่วยมีการติดเชื้อรุนแรงของ diverticulum และไม่ตอบสนองต่อการรักษาด้วยยาปฏิชีวนะ หรือในภาวะที่ยังไม่สามารถทำการผ่าตัดเลาะทำ diverticulectomy ได้ เช่น ในคนตั้งครรภ์ อาจจำเป็นต้องกรีดระบายหนองลงไปที่ diverticulum โดยตรง (diverticulotomy) และปล่อยให้เกิดภาวะ urethrovaginal fistula ชั่วคราว หลังจากนั้นจึงมาทำการซ่อมแซมในภายหลัง

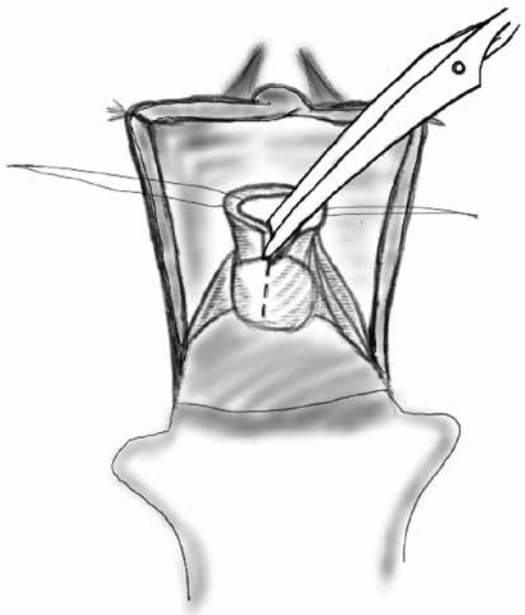

รูปที่ 14 *การทำ diverticulotomy โดยการทำ marsupialization*

ขั้นตอนการผ่าตัด urethral diverticulectomy แบบธรรมดา

หลักการที่สำคัญในการผ่าตัด ได้แก่

1. การเปิด anterior vaginal wall
2. พยายามไม่ให้เกิดการบาดเจ็บต่อ periurethral fascia
3. เลาะหา ostium ด้วยความระมัดระวัง
4. เลาะเอา diverticulum ออกให้หมด
5. เย็บท่อปัสสาวะปิดแบบ watertight
6. เย็บปิดแผลแบบหลายชั้น โดยไม่ให้แนวที่เย็บตรงกัน ด้วยไหมละลาย
7. ปิด dead space
8. พยายามไม่รบกวนส่วนของกลไกในการป้องกันปัสสาวะเล็ดราด

จัดท่าผู้ป่วยให้อยู่ในท่า high lithotomy ควรทำการส่องกล้องเพื่อตรวจหาพยาธิสภาพภายในกระเพาะปัสสาวะก่อนว่ามีร่วมด้วยหรือไม่ และเพื่อมองหา ostium หลังจากนั้นใส่สายสวนปัสสาวะขนาด 16 Fr สามารถลงแผลที่ผนังช่องคลอดด้านหน้าเป็นลักษณะ ∩ (inverted U) หรือ (inverted T) โดยด้านปลายให้ลงใกล้กับ urethral meatus ด้านปลายขา U ให้ยาวไปจนถึง bladder neck (รูปที่ 15) วิธีนี้ข้อดีคืออาจไม่จำเป็นต้องใช้เนื้อเยื่ออื่นมาปิดเสริมระหว่างชั้น หรืออาจลงแผลเป็นแนวตรงธรรมดาก็ได้หากวางแผนจะทำ martius flap interposition หลังจากนั้นค่อยๆ เลาะแยก anterior vaginal wall flap ออกจาก periurethral fascia ขั้นตอนนี้จะต้องทำการผ่าตัดด้วยความระมัดระวัง เพื่อไม่ให้รบกวนเส้นเลือดที่มาเลี้ยง vaginal wall flap และไม่ให้เกิดการบาดเจ็บต่อ periurethral fascia เนื่องจากจะเป็นส่วนที่ป้องกันไม่ให้เกิดการเป็นซ้ำของ urethral diverticulum และป้องกันการเกิด fistula ต่อมาทำการกรีดเปิด periurethral fascia ในแนว transverse และจึงค่อยๆเลาะหา diverticulum (รูปที่ 16) แล้วจึงทำการเลาะ diverticulum ไปจนเจอ ostium (รูปที่ 17) ในบางรายที่ผ่านการติดเชื้อมาอาจจะเลาะ diverticulum ออกจากเนื้อเยื่อข้างเคียงได้ยาก อาจจำเป็นต้องเปิด diverticulum เพื่อช่วยให้การเลาะแยกออกจากเนื้อเยื่อข้างเคียงสามารถกระทำได้ง่ายขึ้น และสามารถตามไปหา ostium ได้ จากนั้นทำการตัดแยก diverticulum ออกจากท่อปัสสาวะที่บริเวณ ostium (รูปที่ 18) แล้วจึงทำการเลาะ diverticulum ออกให้หมด ต่อมาให้เย็บซ่อมแซมท่อปัสสาวะด้วย 4.0 synthetic absorbable sutures การเย็บปิดต้องเป็นลักษณะ tension free และเย็บผนังของท่อปัสสาวะแบบ full thickness (รูปที่ 19) เย็บปิด periurethral fascia ด้วย 3.0 synthetic absorbable sutures ในแนวตั้งฉากกับแนวที่เย็บซ่อมท่อปัสสาวะ เพื่อป้องกันการเกิด fistula ในผู้ที่เนื้อเยื่อของ periurethral fascia มีลักษณะการอักเสบหรือไม่แข็งแรง แนะนำให้หาเนื้อเยื่อที่แข็งแรงและมีเส้นเลือดมาเลี้ยงมาแทรกก่อนปิดผนังช่องคลอด เช่น การทำ martius flap เพื่อช่วยลดโอกาสการเกิดแผลแยก หรือเกิด fistula ตามมา หลังจากทำการเย็บปิดผนังช่องคลอดแล้วแนะนำให้ทำ vaginal pack ด้วยผ้าก๊อซชุบยาปฏิชีวนะ

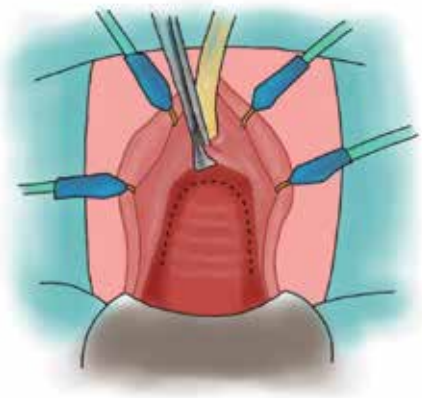

รูปที่ 15 *การลงแผลที่ผนังช่องคลอดด้านหน้าเป็นลักษณะ ∩ (inverted U)*

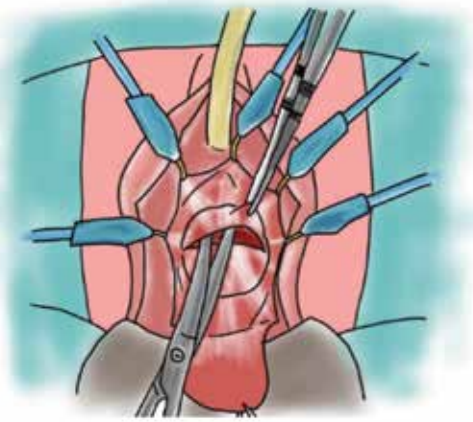

รูปที่ 16 *การเลาะแยก periurethral fascia ออกจาก diverticulum*

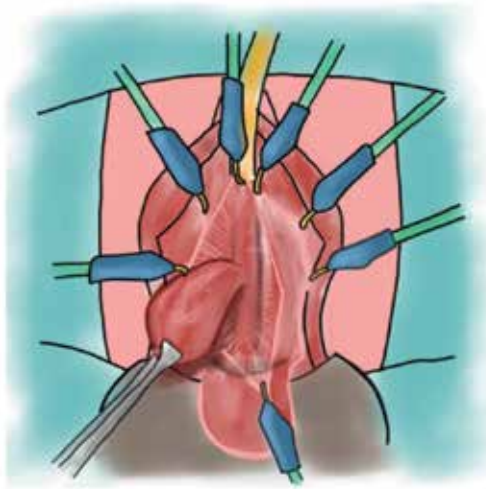

รูปที่ 17 *การเลาะ diverticulum ไปจนเจอ ostium*

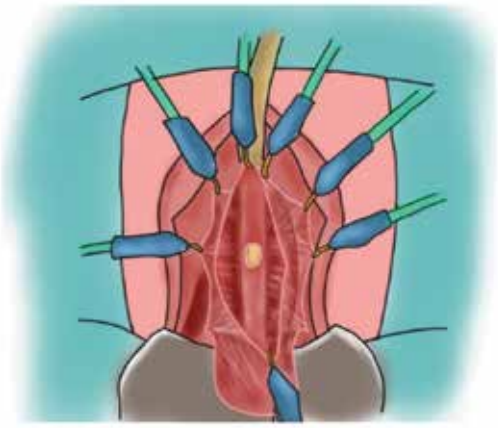

รูปที่ 18 *หลังจากการตัดแยก diverticulum ออกจากท่อปัสสาวะที่บริเวณ ostium*

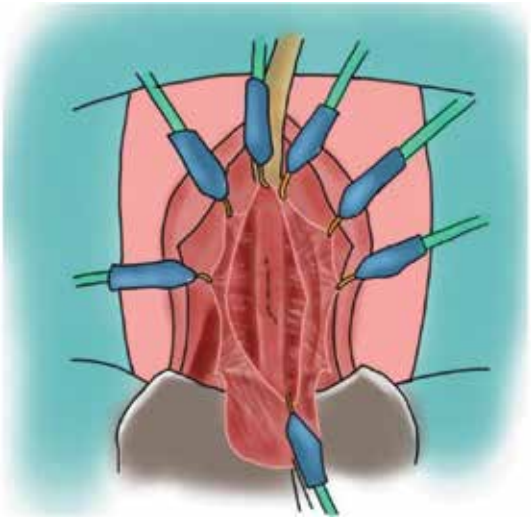

รูปที่ 19 *การเย็บซ่อมแซมท่อปัสสาวะ*

ขั้นตอนการผ่าตัด urethral diverticulum แบบซับซ้อน ที่มีลักษณะเป็น saddle bag หรือ circumferential

การผ่าตัด urethral diverticulum แบบซับซ้อนสามารถทำได้หลายวิธีด้วยกัน ขึ้นกับตำแหน่งของ ostium

วิธีแรก

โดยการเลาะถุง diverticulum เหมือนวิธีปกติ แต่วิธีนี้ต้องเลาะถุง diverticulum ทั้งสองข้างจากทางด้าน posterior ขึ้นไปยังด้าน anterior หลังจากนั้นทำการเปิดถุง diverticulum เพื่อเข้าไปหา ostium จากนั้นทำการเลาะแยกถุง diverticulum ออกจาก ostium แล้วจึงเย็บปิด ostium ต่อมาให้พยายามเลาะถุง diverticulum ที่เหลือ

ออกให้มากที่สุด โดยอาจสามารถเหลือส่วนของถุงที่อยู่บริเวณ anterior ไว้เล็กน้อยได้ เนื่องจากการเลาะที่บริเวณนี้ค่อนข้างยากและโอกาสในการเป็นซ้ำเกิดได้น้อยหากไม่มี ostium ทางด้าน anterior หลงเหลืออยู่

วิธีที่สอง

วิธีนี้เป็นการผ่าตัดในกรณีที่ ostium อยู่ทางด้าน dorsal ของท่อปัสสาวะ เริ่มต้นด้วยการใส่ suprapubic cystostomy และ urethral catheter หลังจากนั้นลงแผลเป็นตัว U ที่ผนังช่องคลอดด้านหน้า เลาะเปิด periurethral fascia ในแนว transverse เลาะเข้าไปหา diverticulum และเปิด diverticulum ทางด้าน ventral หลังจากนั้นกรีดตัด urethra แนว transverse ให้ออกจากกัน จะสามารถเห็น diverticulum ที่อยู่ด้านหลังของ urethra ได้ ทำการตัด urethra ตรงส่วนที่เป็น ostium ทิ้ง และเลาะถุง diverticulum ออก ขั้นตอนสุดท้ายคือการทำ urethroplasty ซึ่งสามารถทำได้สองวิธี ได้แก่

1. Diverticular sac urethroplasty คือการใช้ผนังของ diverticulum มาเย็บต่อกับท่อปัสสาวะส่วน proximal และ distal วิธีนี้เหมาะสำหรับในกรณีที่ diverticulum ทางด้าน anterior และ dorsum มีความกว้างและไม่ขยายตัวขึ้นไปอยู่ในส่วนของ retropubic space

2. End-to-end urethroplasty โดยการนำเอา martius flap มาไว้ทางด้าน dorsum ของท่อปัสสาวะ หลังจากนั้นทำการ spatulate และเย็บต่อท่อปัสสาวะเข้าด้วยกัน หากท่อปัสสาวะไม่สามารถดึงมาต่อกันได้เนื่องจากตึง สามารถเลาะ urethropelvic ligament ออกจาก pelvic side wall ได้ หลังจากนั้นนำส่วนที่เหลืออยู่ของ martius flap พันมาไว้ทางด้าน ventral ของท่อปัสสาวะ วิธีนี้เหมาะสำหรับในกรณีที่ diverticulum ทางด้าน anteirior ขยายตัวขึ้นไปอยู่ในส่วนของ retropubic space[18]

การดูแลหลังการผ่าตัด

สามารถเอา vaginal pack ออกได้ประมาณ 6-24 ชั่วโมงหลังผ่าตัด สามารถให้ยาลดการบีบตัวของกระเพาะปัสสาวะได้ และให้คาสายสวนปัสสาวะไว้ประมาณ 2-3 สัปดาห์ หลังจากนั้นจึงทำการตรวจด้วย VCUG หากไม่พบรอยรั่ว สามารถเอาสายสวนปัสสาวะออกได้ หรืออาจใช้วิธีฉีดสารทึบแสงเข้าไปทางด้านข้างของท่อปัสสาวะก็ได้ (side urethrogram) หากพบมีการรั่วของสารทึบแสงออกนอกท่อปัสสาวะ ให้ใส่สายสวนปัสสาวะต่อ และนัดมาตรวจด้วย VCUG อาทิตย์ละครั้งจนกว่าจะไม่พบการรั่วของสารทึบแสง ซึ่งส่วนใหญ่จะหายได้เองภายในระยะเวลา 2-3 สัปดาห์ งดการมีเพศสัมพันธ์ หรือมีการสอดใส่สิ่งต่างๆ ในช่องคลอดประมาณ 6-12 สัปดาห์

ภาวะแทรกซ้อน

ปัจจัยที่ส่งผลให้การผ่าตัดไม่ประสบความสำเร็จหรือเกิดภาวะแทรกซ้อน ได้แก่ diverticulum ที่มีลักษณะเป็นแบบ horseshoe หรือcircumferential และผู้ที่เคยผ่านการผ่าตัดมาก่อน แต่อย่างไรก็ตามการผ่าตัดรักษา urethral diverticulum สามารถประสบความสำเร็จได้ถึงร้อยละ 88.5 ภาวะแทรกซ้อนที่สามารถเกิดหลังการผ่าตัด

ได้แก่ การเกิดเป็นซ้ำของ urethral diverticulum โดยเฉพาะในรายที่เคยมีการผ่าตัด diverticulectomy มาก่อนหน้า โดยสามารถเกิดได้ในรายที่เป็น circumferential แล้วเลาะถุง diverticulum ออกไม่หมดเนื่องจากแพทย์ผู้ทำการผ่าตัดเกรงว่าจะทำให้เกิด stress urinary incontinence สามารถรักษาได้โดยการเลาะถุง diverticulum ที่เหลือออกให้หมดผ่านทางช่องคลอด การติดเชื้อทางเดินปัสสาวะ ปัสสาวะเล็ดราด urethrovaginal fistula ท่อปัสสาวะตีบ แผลเป็นในช่องคลอด ภาวะช่องคลอดตีบแคบ[19] ปัสสาวะเล็ดราด (urinary incontinence) ซึ่งส่วนใหญ่จะสัมพันธ์กับตำแหน่งของ diverticulum ที่อยู่ส่วน proximal, มีขนาดใหญ่ และ diverticulum ที่มีลักษณะ circumferential [20] ซึ่งสาเหตุการเกิดยังไม่เป็นที่แน่ชัด โดยสามารถเกิดได้เพราะมีการบาดเจ็บต่อ urethral sphincteric complex ระหว่างการผ่าตัด หรือกล้ามเนื้อหูรูดท่อปัสสาวะมีการบาดเจ็บอยู่แล้วจากการอักเสบของ diverticulum ทั้งนี้วิธีในการป้องกันคือการผ่าตัดอย่างระมัดระวังโดยผู้เชี่ยวชาญ[21] อาการปวดเร่งรีบ (urgency) อาการปวดที่บริเวณกระเพาะปัสสาวะและท่อปัสสาวะ อาการปวดขณะมีเพศสัมพันธ์ ปัสสาวะไม่ออก[22] ซึ่งส่วนใหญ่อาการจะอยู่ในระดับเล็กน้อย และผู้ป่วยสามารถกลับมามีเพศสัมพันธ์ได้อย่างปกติถึงร้อยละ 60[23]

การรักษา urethral diverticulum ในระหว่างตั้งครรภ์

การรักษาระหว่างการตั้งครรภ์ควรใช้วิธี conservative ได้แก่ การให้ยาปฏิชีวนะ การดูดหรือกรีดระบายหนองถ้าจำเป็น แต่ไม่แนะนำให้ทำการผ่าตัด diverticulectomy เนื่องจากจะเพิ่มความเสี่ยงในการเสียเลือดระหว่างการผ่าตัด และมีโอกาสเกิดช่องทางคลอดได้รับบาดเจ็บเพิ่มขึ้นในขณะคลอดบุตร ซึ่งอาจทำให้เกิด urethrovaginal fistula ตามมาได้ หากพบ urethral diverticulum ที่มีขนาดใหญ่ขณะทำการคลอดบุตรทางช่องคลอด แนะนำให้ทำการรีดเอาของเหลวออก หรือใช้เข็มเจาะดูดออก เนื่องจากก้อนสามารถไปขัดขวางช่องทางคลอดหรืออาจแตกระหว่างการคลอดได้[9]

การรักษา urethral diverticulum ในผู้ที่มี stress urinary incontinence ร่วมด้วย

สามารถพบ stress urinary incontienence ร่วมกับ urethral diverticulum ได้ประมาณร้อยละ 50-60 มีการศึกษาของ Enemchukwu และคณะ พบว่าสามารถให้การผ่าตัด autologous fascia pubovaginal sling ในผู้ป่วยที่มี stress urinary incontienence ร่วมกับ urethral diverticulum ได้ โดยพบว่าผู้ป่วยอาการดีขึ้นร้อยละ 95 และไม่ควรใช้สารสังเคราะห์เนื่องจากสามารถทำให้เกิดการติดเชื้อ, การกลับเป็นซ้ำของ urethral diverticulum, urethral vaginal fistula และ mesh erosion ได้ ข้อห้ามในการผ่าตัด pubovaginal sling ร่วมกับ urethral diverticulectomy ได้แก่ ผู้ที่มีข้อห้ามในการทำ pubovaginal sling คือ ผู้ที่มี urgency incontinence เพียงอย่างเดียว, ภาวะ primary bladder neck obstruction, ผู้ที่มีแนวโน้มจะมีอาการปัสสาวะอุดกั้น และผู้ที่มีปัญหาเกี่ยวกับการบีบตัวของกระเพาะปัสสาวะลดลง[24]

เอกสารอ้างอิง

1. Seballos RM, Rich RR. Clear cell adenocarcinoma arising from a urethral diverticulum. J Urol. 1995;153(6):1914-5.
2. Ockrim JL, Allen DJ, Shah PJ, Greenwell TJ. A tertiary experience of urethral diverticulectomy: diagnosis, imaging and surgical outcomes. BJU Int. 2009;103(11):1550-4.
3. Lindsey Cox, Rovner ES. Bladder and female urethral diverticular. In: Alan W. Partin, Roger R. Dmochowski, Louis R. Kavoussi, Kavoussi LR, editors. Campbell-Walsh-Wein. 3. 12 ed. Philadelphia: Elsevier, Inc.; 2020. p. 2964-92.
4. Greenwell TJ, Spilotros M. Urethral diverticula in women. Nat Rev Urol. 2015;12(12):671-80.
5. Lee JW, Fynes MM. Female urethral diverticula. Best Pract Res Clin Obstet Gynaecol. 2005;19(6):875-93.
6. Thomas AA, Rackley RR, Lee U, Goldman HB, Vasavada SP, Hansel DE. Urethral diverticula in 90 female patients: a study with emphasis on neoplastic alterations. J Urol. 2008;180(6):2463-7.
7. Patel AK, Chapple CR. Female urethral diverticula. Curr Opin Urol. 2006;16(4):248-54.
8. Pathi SD, Rahn DD, Sailors JL, Graziano VA, Sims RD, Stone RJ, et al. Utility of clinical parameters, cystourethroscopy, and magnetic resonance imaging in the preoperative diagnosis of urethral diverticula. Int Urogynecol J. 2013;24(2): 319-23.
9. Antosh DD, Gutman RE. Diagnosis and management of female urethral diverticulum. Female Pelvic Med Reconstr Surg. 2011;17(6):264-71.
10. Jacoby K, Rowbotham RK. Double balloon positive pressure urethrography is a more sensitive test than voiding cystourethrography for diagnosing urethral diverticulum in women. J Urol. 1999;162(6):2066-9.
11. Rovner ES. Urethral diverticula: a review and an update. Neurourol Urodyn. 2007;26(7):972-7.
12. Gerrard ER, Jr., Lloyd LK, Kubricht WS, Kolettis PN. Transvaginal ultrasound for the diagnosis of urethral diverticulum. J Urol. 2003;169(4):1395-7.
13. Wang X, Dou C, Yan Y, Bai Y, Hu B, Ying T. Ultrasonographic Features of Female Urethral Diverticula: A Retrospective Study of 25 Patients. Female Pelvic Med Reconstr Surg. 2017;23(5):343-7.
14. Zhao YX, Wang JP, Li JM, Chen T, Mao CW, Liu JH, et al. Preoperative 3D and 4D-CT imaging using 640-Multislice CT (640-MSCT) in diagnosis of female urethral diverticulum. World J Urol. 2017;35(7):1133-9.
15. Chung DE, Purohit RS, Girshman J, Blaivas JG. Urethral diverticula in women: discrepancies between magnetic resonance imaging and surgical findings. J Urol. 2010;183(6):2265-9.
16. Dwarkasing RS, Dinkelaar W, Hop WC, Steensma AB, Dohle GR, Krestin GP. MRI evaluation of urethral diverticula and differential diagnosis in symptomatic women. AJR Am J Roentgenol. 2011;197(3):676-82.
17. Spencer WF, Streem SB. Diverticulum of the female urethral roof managed endoscopically. J Urol. 1987;138(1): 147-8.
18. Rovner ES, Wein AJ. Diagnosis and reconstruction of the dorsal or circumferential urethral diverticulum. J Urol. 2003; 170(1):82-6; discussion 6.

19. Freilich DA, Rovner ES. Female Urethral Diverticulum. In: Joseph A. Smith J, Howards SS, Preminger GM, Dmochowski RR, editors. HINMAN's ATLAS OF UROLOGIC SURGERY. 4 ed. Philadelphia: Elsevier, Inc.; 2018. p. 647-54.

20. A B, LD K, R B. Excision of urethral diverticula in women: Risk factors for recurrence and de novo stressurinary incontinence. The Jourrnal of Urology. 2016;195:e396.

21. Stav K, Dwyer PL, Rosamilia A, Chao F. Urinary symptoms before and after female urethral diverticulectomy--can we predict de novo stress urinary incontinence? J Urol. 2008;180(5):2088-90.

22. Ljungqvist L, Peeker R, Fall M. Female urethral diverticulum: 26-year followup of a large series. J Urol. 2007;177(1): 219-24; discussion 24.

23. F F, MS I, C C, C M. Sexual function and patient-perceived outcomes after urethral diverticulum repair: 12-year experience. The Journal of Urology. 2010;183:e475-e6.

24. Enemchukwu E, Lai C, Reynolds WS, Kaufman M, Dmochowski R. Autologous Pubovaginal Sling for the Treatment of Concomitant Female Urethral Diverticula and Stress Urinary Incontinence. Urology. 2015;85(6):1300-3.

บทที่ 15

การรักษาโรคพีโรนีด้วยวิธีการผ่าตัด

Surgical Therapy for Peyronie's disease

เปรมสันติ์ สังฆ์คุ้ม

Peyronie's disease หมายถึง ความผิดปกติขององคชาตที่เกิดจากการมีพังผืดเกิดขึ้นที่ tunica albuginea โดยไม่ได้เป็นแต่กำเนิด นำมาซึ่งอาการปวด การผิดรูปขององคชาต อาการหย่อนสมรรถภาพทางเพศ และส่งผลกระทบด้านจิตใจ[1] พังผืดที่เกิดขึ้นนี้จะทำให้ความยืดหยุ่นในการขยายตัวของ tunica albuginea สูญเสียไป ทำให้เกิดการผิดรูปขององคชาตเมื่อมีการแข็งตัวและมักทำให้เกิดการโค้งงอขององคชาตตามมา โรคนี้ถูกรายงานครั้งแรกในปี ค.ศ. 1743 โดยนายแพทย์ Francios Gigot de La Peyronie จึงได้ตั้งชื่อว่าโรคนี้ว่า Peyronie's disease[2] ในผู้ป่วยที่มีการโค้งงอหรือการผิดรูปขององคชาตมากจะส่งผลต่อการมีเพศสัมพันธ์ คุณภาพชีวิต ส่งผลกระทบต่อสภาพจิตใจของผู้ป่วยและคู่ครองได้

ความชุกของโรคพีโรนีอยู่ที่ประมาณร้อยละ 3-9 โดยมักพบในช่วงอายุ 50 ปี[3] ความชุกของโรคพีโรนีในประเทศไทยไม่เป็นที่ทราบแน่ชัด แต่เชื่อว่าน่าจะต่ำกว่าความเป็นจริงเนื่องจากผู้ป่วยส่วนหนึ่งอาจจะรู้สึกอายไม่กล้ามาพบแพทย์ หรือไม่ได้ให้ความสำคัญเรื่องเพศสัมพันธ์แล้วจึงคิดว่าไม่จำเป็นต้องได้รับการรักษา ประเทศในแถบเอเชียเองก็ไม่ได้มีการรายงานมากนัก มีการศึกษาความชุกของโรคพีโรนีในประเทศญี่ปุ่นพบความชุกอยู่ที่ร้อยละ 0.6 โดยจะเพิ่มเป็นร้อยละ 9.2 ในผู้ป่วยไตวายเรื้อรังที่ได้รับการฟอกไต[4] ผู้ป่วยที่มีอาการโค้งงอของอวัยวะเพศที่สังเกตได้ในช่วงวัยรุ่นมักเกิดจากภาวะองคชาตโค้งงอแต่กำเนิด (congenital penile curvature) ที่ไม่ทราบมาก่อน ซึ่งผู้ป่วยกลุ่มนี้จะไม่มีพังผืดที่องคชาตเหมือนกับที่พบในโรคพีโรนี

กลไกการเกิดโรคและการดำเนินโรคพีโรนี

โรคพีโรนีถือเป็นโรคที่เกี่ยวข้องกับความผิดปกติของการหายของแผล (wound healing disorder) โดยการดำเนินโรคพีโรนีแบ่งเป็น 2 ระยะ ระยะแรกคือระยะเฉียบพลัน (acute phase หรือ active phase) เป็นระยะที่ตัวโรคยังไม่นิ่ง ผู้ป่วยมักมีอาการเจ็บที่องคชาต ขนาดพังผืดที่องคชาตรวมถึงการโค้งงอขององคชาตยังไม่นิ่ง มีการเปลี่ยนแปลงเป็นมากขึ้นได้หรือน้อยลงได้ แต่ส่วนใหญ่มักเป็นมากขึ้น ระยะนี้มักกินเวลาประมาณ 6-18 เดือน และจะเข้าสู่ระยะที่สอง คือระยะเรื้อรัง หรือระยะคงที่ (chronic phase หรือ stable phase) เป็นระยะที่โรคอยู่ในระยะคงที่ มีขนาดและการเกาะของหินปูน (calcification) ของพังผืดที่คงที่ มีการผิดรูปหรือโค้งงอขององคชาตที่คงที่ไม่เปลี่ยนแปลง รวมถึงอาการเจ็บที่องคชาตหายไป การผ่าตัดเพื่อแก้ไขอาการผิดรูปขององคชาตจะผ่าตัดเมื่อผู้ป่วยเข้าสู่ระยะนี้แล้วเพื่อป้องกันไม่ให้มีการผิดรูปซ้ำหลังการผ่าตัด มีการศึกษาถึงการดำเนินโรคของผู้ป่วยพบว่า หลังจากที่ผู้ป่วยได้รับการวินิจฉัยผ่านไปเป็นเวลา 1 ปี ร้อยละ 40 ของผู้ป่วยจะมีอาการโค้งงอขององคชาตคงเดิม ร้อยละ 45 มีอาการโค้งงอมากขึ้น และร้อยละ 15 มีการโค้งงอที่ลดลง[5] ซึ่งก็ตรงกับการศึกษาอื่นที่พบว่ามีเพียงร้อยละ 13 ของผู้ป่วยเท่านั้นที่มีอาการดีขึ้นได้เอง[6]

สาเหตุของโรคพีโรนียังไม่เป็นที่ทราบแน่ชัด แต่เชื่อว่าเกิดจากมีการบาดเจ็บที่องคชาตซ้ำ ๆ เป็นระยะเวลานาน ส่งผลให้มีการเพิ่มขึ้นของสาร transforming growth factor-β1 (TGF-β1)[7] ซึ่งเป็นสารที่กระตุ้นให้เกิดกลไกการอักเสบต่าง ๆ ตามมา นำไปสู่การเพิ่มขึ้นของการสะสมคอลลาเจน นำไปสู่การเกิดพังผืดของชั้น tunica albuginea ของ corpus cavernosum ซึ่งพังผืดนี้ทำให้คุณสมบัติในการยืดขยายตัวของชั้น tunica albuginea สูญเสียไป ทำให้บริเวณนี้ไม่สามารถยืดขยายตอนมีการแข็งตัวขององคชาต ทำให้มีการโค้งงอ หรือผิดรูปขององคชาตเกิดขึ้น

การรักษาโดยวิธีการไม่ผ่าตัด

การรักษาโดยวิธีการไม่ผ่าตัด (non-surgical treatment) มีหลายวิธี สามารถสรุปได้ดังตารางที่ 1 การรักษาด้วยการไม่ผ่าตัดส่วนใหญ่ให้ผลการรักษาไม่ดีนัก และมักไม่มีการศึกษาทางการแพทย์ขนาดใหญ่รองรับ ในปัจจุบันมียาเพียงชนิดเดียวที่ได้รับการอนุมัติให้ใช้รักษาโรคพีโรนีได้โดยเฉพาะคือ collagenase ซึ่งเป็นยาสำหรับฉีดเข้าที่พังผืดโดยตรง ปัจจุบันยังไม่มียาชนิดนี้ในประเทศไทย และเป็นยาที่มีราคาค่อนข้างสูง สำหรับยารับประทานที่มีทั้งหมดยังให้ผลการรักษาไม่ดีนัก ดังนั้น American Urological Association (AUA) guideline 2015 ไม่แนะนำให้ใช้วิธีนี้ในการรักษาผู้ป่วย[1] ส่วนการรักษาด้วยคลื่นกระแทกความแรงต่ำ (low intensity extracorporeal shockwave therapy) นั้น จากการศึกษาพบว่าสามารถลดอาการปวดได้ แต่ไม่มีผลลดขนาดพังผืดหรือช่วยให้การโค้งงอดีขึ้น[8] สำหรับการรักษาโดยการดึงองคชาต (penile traction therapy) จากการศึกษาพบว่าการรักษาโดยใช้วิธีนี้ทุกวันเป็นระยะเวลา 6 เดือน มีส่วนช่วยให้การโค้งงอดีขึ้น และช่วยคงความยาวขององคชาตไว้ได้ แต่เป็นการศึกษาขนาดเล็ก[9] และการรักษาโดยการดึงองคชาตมักเป็นการรักษาที่ใช่ร่วมกับการรักษาวิธีอื่น ๆ ยังไม่ถือเป็นมาตรฐานในการรักษาในขณะนี้[10]

ในอนาคตการรักษาด้วยเซลล์ต้นกำเนิด (stem cell therapy) อาจเป็นทางเลือกหนึ่งในการรักษาโรคพีโรนี ซึ่งมีการศึกษาพบว่าเซลล์ต้นกำเนิดสามารถช่วยลดการเกิดพังผืดในโรคต่าง ๆ รวมถึงโรคพีโรนีได้ แต่การศึกษาในปัจจุบันส่วนใหญ่ยังเป็นการศึกษาในสัตว์ทดลอง[11] จำเป็นต้องมีการติดตามหรือรอการศึกษาใหม่ ๆ ในอนาคตต่อไป

ตารางที่ 1 แสดงถึงวิธีและกลไกในการรักษาโรคพีโรนีโดยวิธีการไม่ผ่าตัด[3, 9, 10, 12]

การรักษาโรคพีโรนีโดยวิธีการไม่ผ่าตัด	สมมติฐานของกลไกการรักษา
1. การใช้ยารับประทาน	
Vitamin E	Antioxidant effect; immune modulation
Colchicine	Inhibition of fibrosis and collagen deposition
Potassium aminobenzoate	Stabilization of tissue serotonin monoamine oxidase activity; antifibrotic effect
Tamoxifen	Modulation of transforming growth factor release from fibroblast
Carnitine	Attenuation of collagen fiber deposition and elastogenesis
Pentoxifylline	Nonspecific phosphodiesterase inhibition; attenuation of collagen fiber deposition and elastogenesis
2. การใช้ยาฉีดเข้าพังผืดองคชาต (intralesional therapy)	
Corticosteroid	Anti-inflammatory effect
Collagenase	Degradation of interstitial collagens
Calcium channel blockers	Inhibition of calcium-dependent transport of extracellular matrix molecules, collagenase activation; modification of inflammatory response
Interferons	Regulation of immune responses; inhibition of fibroblast and collagen production
3. Iontophoresis	Enhance penetration of topical medication
4. การรักษาด้วยคลื่นกระแทกความแรงต่ำ (low intensity extracorporeal shock wave therapy)	Direct damage to the penile plaque, inducing an inflammatory reaction
5. การดึงองคชาต (penile traction therapy)	Remodeling of the extracellular matrix of plaque

การรักษาโดยวิธีการผ่าตัด

การรักษาโดยวิธีการผ่าตัดมีข้อบ่งชี้เมื่อผู้ป่วยมีอาการผิดรูป หรือโค้งงอขององคชาตจนส่งผลกระทบต่อการมีเพศสัมพันธ์ ไม่สามารถมีเพศสัมพันธ์ได้ หรือลักษณะองคชาตที่ผิดรูปทำให้เกิดผลกระทบในด้านลบต่อตัวผู้ป่วยเอง หรือคู่นอนของผู้ป่วย โดยควรมีข้อบ่งชี้อื่น ๆ เพิ่มเติมดังนี้ [12]

1. ตัวโรคควรอยู่ในระยะคงที่ หรือ stable disease แล้ว โดยนิยามคือ ผู้ป่วยมีอาการมาอย่างน้อย 1 ปี หลังจากเริ่มมีอาการ หรือไม่มีการเปลี่ยนแปลงของการผิดรูปขององคชาตอย่างน้อย 6 เดือน
2. ไม่มีอาการปวด
3. ไม่สามารถมีเพศสัมพันธ์ได้จากการผิดรูปขององคชาต
4. ใช้การรักษาด้วยวิธีไม่ผ่าตัดไม่ได้ผล
5. ผู้ป่วยในระยะคงที่ ที่ต้องการการรักษาที่รวดเร็วและหวังผลได้มากที่สุด เมื่อเทียบกับการรักษาวิธีอื่น

การประเมินผู้ป่วยก่อนผ่าตัดเป็นขั้นตอนที่มีความสำคัญที่จะส่งผลต่อความสำเร็จของการรักษา นอกจากการซักประวัติเกี่ยวกับตัวโรคแล้ว ควรประเมินภาวะร่วมอื่น ๆ เช่น สมรรถภาพทางเพศของผู้ป่วย ผลกระทบต่อการมีเพศสัมพันธ์ ความคาดหวังของผู้ป่วยถึงการรักษาในครั้งนี้ รวมถึงโรคประจำตัวต่าง ๆ เป็นต้น จากประสบการณ์ของผู้เขียนพบว่าผู้ป่วยบางคนมาตรวจเพราะคลำองคชาตได้เป็นก้อนแข็ง จึงกลัวว่าจะเป็นมะเร็งโดยที่ไม่ได้สนใจในการผ่าตัดแก้ไขเพราะไม่ได้มีเพศสัมพันธ์อยู่แล้ว การมาตรวจเพื่อต้องการเน้นย้ำว่าโรคนี้ไม่ใช่มะเร็งเป็นวัตถุประสงค์หลักในการมาพบแพทย์เป็นต้น หรือผู้ป่วยที่มีอาการหย่อนสมรรถภาพทางเพศรุนแรง การผ่าตัดแก้ไขให้องคชาตให้ตรงเพียงอย่างเดียวไม่สามารถทำให้ผู้ป่วยสามารถมีเพศสัมพันธ์ได้ ดังนั้นการประเมินประวัติด้านอื่น ๆ ร่วมด้วยจึงเป็นขั้นตอนที่มีความสำคัญขั้นตอนหนึ่งในการรักษาโรคพีโรนี

การตรวจร่างกาย ควรคลำหาตำแหน่ง และขนาดพังผืด การวัดขนาดพังผืดจากการตรวจร่างกายให้แม่นยำอาจทำได้ยาก เพราะพังผืดในผู้ป่วยแต่ละคนอาจมีความแข็ง หรือการเกาะของหินปูน (calcification) ไม่เท่ากันทำให้ประเมินขอบเขตที่ชัดเจนได้ยาก แต่อย่างน้อยควรประเมินตำแหน่งของพังผืด เพราะจะช่วยให้ประเมินถึงสาเหตุของความโค้งงอ หรืออธิบายการผิดรูปขององคชาตได้ รวมถึงควรประเมินความยาวองคชาตขณะยืดตัวร่วมด้วย (stretch penile length) ซึ่งการฉีดยาขยายหลอดเลือดเข้าองคชาต (intracavernosal injection with vasoactive agents) เพื่อกระตุ้นให้เกิดการแข็งตัวจะช่วยให้ประเมินได้แม่นยำมากขึ้น โดยสามารถตรวจร่วมกับ duplex Doppler ultrasound หรือไม่ก็ได้ ดังนั้น AUA guideline 2015 จึงแนะนำให้ตรวจวิธีนี้ทุกครั้งก่อนทำการผ่าตัด[1] แต่ในประเทศไทยการตรวจนี้ยังมีข้อจำกัดค่อนข้างมากเนื่องจากไม่สามารถตรวจได้ทั่วไป การให้ผู้ป่วยถ่ายภาพองคชาตตอนที่มีการแข็งตัวจะช่วยให้แพทย์ผู้รักษาเห็นลักษณะการโค้งงอได้ชัดเจนขึ้น แต่วิธีนี้อาจมีข้อจำกัดจากมุมกล้อง หรือถ้าผู้ป่วยมีอาการหย่อนสมรรถภาพทางเพศร่วมด้วย อาจทำให้ประเมินองศาของการโค้งงอผิดพลาดไป

การผ่าตัดสามารถแบ่งได้เป็น 3 วิธี คือ

1. Penile plication หรือ tunical plication หรือ tunical shortening procedures
2. Plaque incision/partial excision and grafting หรือ tunical lengthening procedures
3. Penile prosthesis implantation หรือการผ่าตัดใส่แกนองคชาตเทียม

ก่อนผ่าตัดควรมีการอธิบายถึงรายละเอียดของการผ่าตัด อัตราความสำเร็จในการรักษา และผลข้างเคียงที่อาจเกิดขึ้นได้หลังผ่าตัด โดยทั่วไปควรแนะนำว่าการผ่าตัดหวังผลให้องคชาตหายโค้งงอหรือตรงขึ้นในระดับที่สามารถมีเพศสัมพันธ์ได้โดยไม่มีปัญหาทั้งผู้ป่วยและคู่นอน (functional straight) คืออาจมีอาการโค้งงอหลังผ่าตัดได้บ้าง แต่ไม่เกิน 20 องศา ซึ่งถือว่าตรงพอที่จะมีเพศสัมพันธ์ได้โดยไม่มีปัญหา นอกจากนี้หลังผ่าตัดมีโอกาสที่จะไม่หาย หรือกลับเป็นซ้ำร้อยละ 6-10[12] การผ่าตัดอาจทำให้องคชาตสั้นลงโดยเฉพาะวิธี penile plication ในขณะที่วิธี plaque incision/excision and grafting อาจมีผลข้างเคียงเรื่องการแข็งตัวขององคชาตที่อาจลดลงหลังผ่าตัด เป็นต้น

Penile plication

เป็นวิธีการผ่าตัดที่มีข้อบ่งชี้ในผู้ป่วยที่มีการโค้งงอขององคชาตน้อยกว่า 60-70 องศา ไม่มีความผิดรูปในลักษณะ hinge effect หรือลักษณะผิดรูปเป็นรอยคอดคล้ายนาฬิกาทราย (hour-glass deformity) โดยผู้ป่วยรับความเสี่ยงเรื่ององคชาตสั้นลงได้ การผ่าตัดวิธีนี้เป็นการผ่าตัดที่ให้ผลการรักษาที่ดี เทคนิคการผ่าตัดไม่ซับซ้อน มีความเสี่ยงเรื่องอาการหย่อนสมรรถภาพทางเพศหลังผ่าตัดน้อยกว่าวิธี plaque incision/excision and grafting

การผ่าตัด penile plication มีหลายเทคนิค เช่น Nesbit's procedure เป็นเทคนิคการผ่าตัดหนึ่งที่ทำการตัด tunica เป็นวงรีเล็ก ๆ ในแนวขวางด้านตรงข้ามที่มีการโค้งงอขององคชาต (ด้านที่องคชาตยาวกว่า) และเย็บเข้าหากัน ดังรูปที่ 1[13] ซึ่งวิธีนี้ต้องมีการตัดชั้น tunica หลายตำแหน่งซึ่งอาจทำให้เกิดการบาดเจ็บต่อเนื้อเยื่อที่ส่งผลต่อการแข็งตัวขององคชาตใต้ชั้น tunica ได้ ต่อมาได้มีการพัฒนาและปรับปรุงวิธีการผ่าตัด plication เพื่อให้ผลการรักษาที่ดีขึ้น เช่น Yachia plication[14], 16 dot procedure (รูปที่ 2)[15] เป็นต้น

โดยส่วนตัวผู้เขียนใช้วิธีการผ่าตัดที่ไม่ต้องตัดชั้น tunica ที่พัฒนาโดย Essed and Schroeder[16] ซึ่งเป็นเทคนิคที่ทำได้ง่ายไม่ซับซ้อนดังรูปที่ 3 ใช้ไหมไม่ละลายเย็บด้านตรงข้ามกับด้านโค้งขององคชาตโดยไม่จำเป็นต้องกรีดหรือตัดชั้น tunica โดยวิธีนี้ให้ผลสำเร็จในการรักษาสูงถึงร้อยละ 81-100[17] และสามารถซ่อนปมไหมที่ผูกให้อยู่ด้านในทำให้ผู้ป่วยคลำปมไหมหลังผ่าตัดได้น้อยลง จากประสบการณ์ของผู้เขียนพบว่าในผู้ป่วยส่วนใหญ่ที่องคชาตโค้งงอน้อยกว่า 60 องศา องคชาตที่สั้นลงหลังผ่าตัดมักอยู่ในเกณฑ์ที่ยอมรับได้ และไม่ได้ทำให้สมรรถภาพทางเพศแย่ลง

การผ่าตัดด้วยวิธี plication ไม่ว่าจะใช้เทคนิคไหน โดยรวมให้ผลการรักษาที่ดี มีอัตราสำเร็จสูง แต่ผู้ป่วยต้องยอมรับความเสี่ยงของการที่องคชาตมักจะสั้นลงหลังการผ่าตัด ซึ่งจากการศึกษาพบว่าผลข้างเคียงด้านความยาวองคชาตสั้นลงจะพบได้มากในกรณีที่ผู้ป่วยมี ventral curvature ที่มากกว่า 60 องศา[18] ส่วนผลข้างเคียงด้าน

รูปที่ 1 *การผ่าตัดด้วยวิธี Nesbit เป็นการผ่าตัดเทคนิคแรก ๆ ของการผ่าตัด penile plication (รูปวาดโดย หทัยภัทร พึ่งตำบล)*

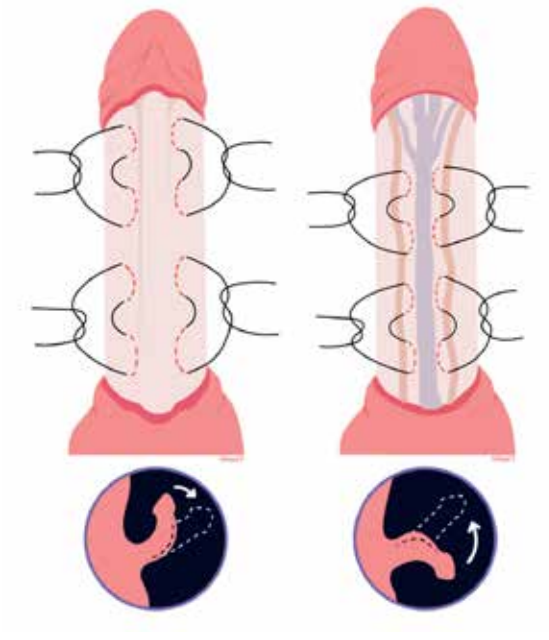

รูปที่ 2 *การผ่าตัดด้วยวิธี 16 dot procedure โดยการเย็บเป็นคำเล็กหลายคำเพื่อให้องคชาตตรงขึ้น (รูปวาดโดย หทัยภัทร พึ่งตำบล)*

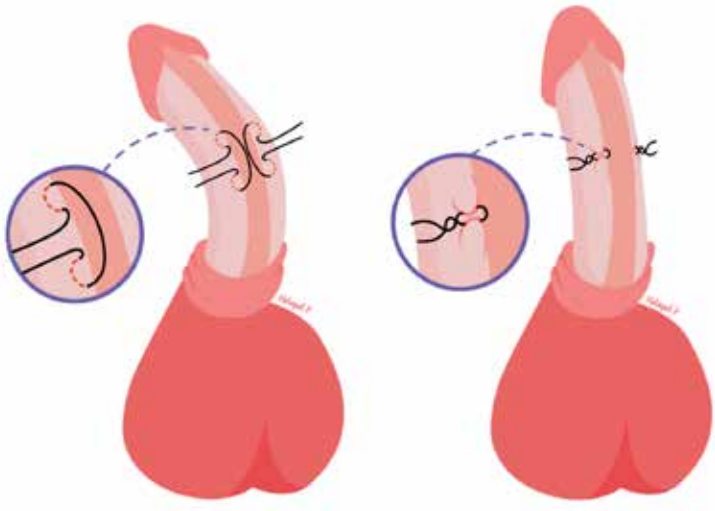

รูปที่ 3 *การผ่าตัดด้วยวิธี Essed and Schroeder โดยไม่ต้องมีการตัดชั้น tunica albuginea และเป็นการเย็บแบบซ่อนปม (รูปวาดโดย หทัยภัทร พึ่งตำบล)*

สมรรถภาพทางเพศอื่น ๆ พบว่า มีโอกาสเกิดอาการหย่อสมรรถภาพทางเพศหลังผ่าตัดได้ร้อยละ 0-13 การรับความรู้สึกที่องคชาตลดลงร้อยละ 4-21[12] ซึ่งมีอัตราการเกิดอาการหย่อนสมรรถภาพทางเพศน้อยกว่าการผ่าตัดวิธี plaque incision/excision and graft

Plaque incision/partial excision and grafting

เป็นการผ่าตัดโดยการกรีดพังผืด หรือตัดพังผืดออกบางส่วนเพื่อให้องคชาตยืดออก และหาเนื้อเยื่อมาปิดรอยแยกของชั้น tunica albuginea ทำให้องคชาตหายจากการผิดรูปโดยไม่ทำให้องคชาตหดสั้นลง การผ่าตัดวิธีนี้มีข้อบ่งชี้เมื่อผู้ป่วยมีองคชาตโค้งงอมากกว่า 60-70 องศา หรือมีความผิดปกติลักษณะ hinge effect หรือลักษณะผิดรูปเป็นรอยคอดคล้ายนาฬิกาทราย (hour-glass deformity) หรือมีหินปูนเกาะที่พังผืดอย่างมาก (extensive calcification)[12]

การผ่าตัดวิธีนี้มีความเสี่ยงในการเกิดอาการหย่อนสมรรถภาพทางเพศได้สูงกว่าการผ่าตัดวิธีอื่น ดังนั้นผู้ป่วยที่จะได้รับการผ่าตัดวิธีนี้ควรมีสมรรถภาพทางเพศที่ปกติก่อนการผ่าตัด และสามารถรับความเสี่ยงของการเกิดอาการหย่อนสมรรถภาพทางเพศหลังการผ่าตัดได้

ในการผ่าตัดจะทำการกรีดหรือตัดพังผืดออกบางส่วน สามารถทำได้โดยการกรีดพังผืดเป็นแนวตรง หรือกรีดเป็นรูปตัว H หรือ double Y ดังรูปที่ 4 เพื่อให้องคชาตบริเวณที่เป็นพังผืดสามารถยืดขยายออกจนอาการผิดรูปหายไป องคชาตตรงขึ้น[19] หรือในกรณีที่จำเป็นสามารถตัดพังผืดออกบางส่วนได้ โดยทั่วไปจะไม่ทำการตัดพังผืดออกทั้งหมด เพราะจะทำให้เกิดช่องว่างขนาดใหญ่ (defect) ของชั้น tunica albuginea ซึ่งพบว่าอัตราการเกิดอาการหย่อนสมรรถภาพ

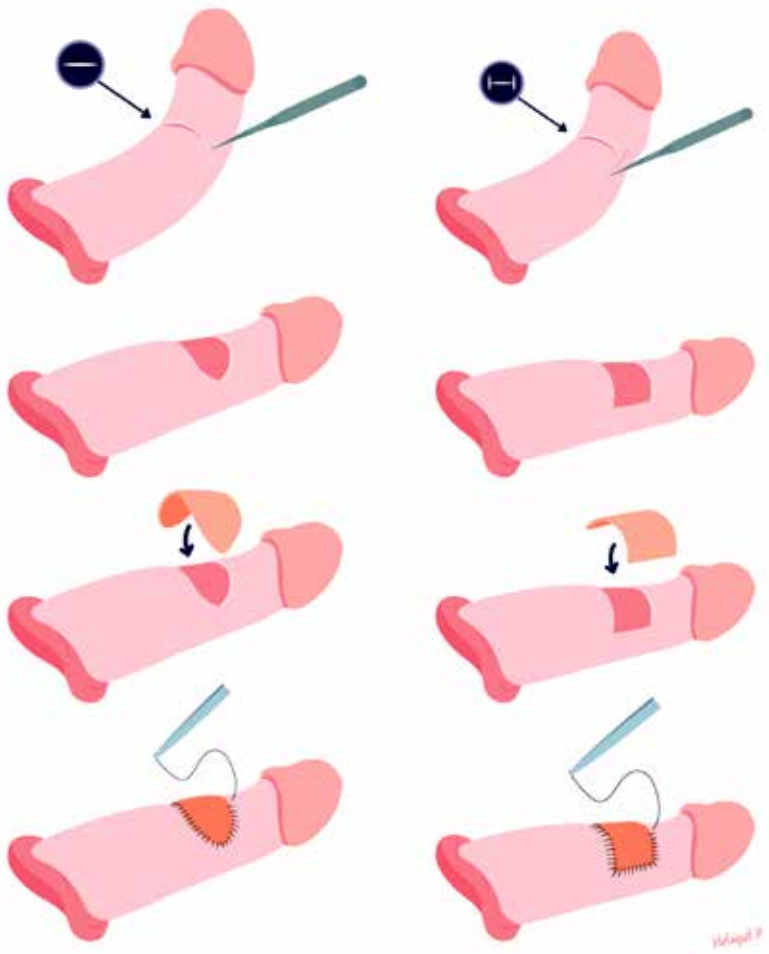

รูปที่ 4 *แสดงการผ่าตัดด้วยวิธีการกรีดพังผืดหรือตัดพังผืดออกบางส่วนเพื่อให้องคชาตหายจากการผิดรูป (รูปวาดโดย หทัยภัทร พึ่งตำบล)*

ทางเพศจะสูงขึ้นโดยเฉพาะอย่างยิ่งถ้าขนาดช่องว่างเกิน 3 เซนติเมตร[20] การผ่าตัดพังผืดออกควรทำด้วยความระมัดระวังเพื่อป้องกันไม่ให้เกิดการบาดเจ็บต่อเนื้อเยื่อที่เกี่ยวข้องกับการแข็งตัวขององคชาตใต้ชั้น tunica albuginea เพื่อคงสมรรถภาพทางเพศของผู้ป่วยไว้ให้มากที่สุด[19] และในกรณีที่ผู้ป่วยมีรอยโค้งหรือพังผืดหลายตำแหน่งสามารถใช้การผ่าตัดวิธีนี้ร่วมกับการทำ plication เสริมได้

สำหรับการปลูกถ่ายเนื้อเยื่อ (graft) ที่จะนำมาใช้ปิดช่องว่าง (defect) หลังจากกรีดหรือตัดพังผืดออกไปแล้วมีหลายชนิดที่สามารถใช้ได้ การผ่าตัดในอดีตจะใช้เนื้อเยื่อของผู้ป่วยเอง (autologous grafts) เช่น เนื้อเยื่อจากผนังหลอดเลือด (vein graft), tunica vaginalis, เยื่อบุในช่องปาก (buccal mucosa), และ fascia lata เป็นต้น แต่ไม่เป็นที่นิยมเพราะทำให้ต้องมีการผ่าตัดในตำแหน่งที่สอง มีแผลผ่าตัดเพิ่ม มีโอกาสเกิดภาวะแทรกซ้อนต่าง ๆ ได้จึงไม่เป็นที่นิยมในปัจจุบัน[12] ส่วนการใช้เนื้อเยื่อเทียม (synthetic graft) เช่น Dacron หรือ polytetrafluoroethylene (PTFE)

นั้นไม่แนะนำให้ใช้ในเนื่องจากมีความเสี่ยงในการติดเชื้อ การอักเสบ และเกิดพังผืดที่บริเวณเนื้อเยื่อเทียมได้[21] ปัจจุบันแนะนำให้ใช้เนื้อเยื่อที่ถูกเตรียมไว้ล่วงหน้าทั้งจากการบริจาคจากมนุษย์ (allograft) หรือเตรียมจากเนื้อเยื่อของสัตว์อื่น ๆ (xenograft) ที่ถูกผ่านกระบวนการเพื่อเตรียมไว้ในรูปแบบพร้อมใช้งาน ตัวอย่างเช่น เยื่อหุ้มหัวใจจากวัว (bovine pericardium) หรือจากมนุษย์ (cadaveric pericardium) หรือเยื่อบุผิวลำไส้เล็กของหมู (porcine small intestinal submucosa) เป็นต้น ซึ่งมีคุณสมบัติเป็นเนื้อเยื่อตามธรรมชาติ มีความยืดหยุ่นได้ดี สะดวกในการใช้งาน พร้อมใช้ทันที และไม่ต้องมีแผลผ่าตัดตำแหน่งที่สอง แต่ทำให้มีค่าใช้จ่ายในการผ่าตัดสูงขึ้น

จากการศึกษาพบว่าเยื่อหุ้มหัวใจมีความบางแต่แข็งแรง ไม่มีการหดรั้ง ไม่มีการติดเชื้อหรือปฏิกิริยาต่อต้านจากร่างกาย[22] เมื่อเปรียบเทียบกับเยื่อบุผิวลำไส้เล็กของหมูนั้นพบว่ามีคุณสมบัติใกล้เคียงกัน แต่พบว่าเยื่อบุผิวลำไส้เล็กของหมูมีโอกาสเกิดการหดรั้งได้ถึงร้อยละ 25 จากขนาดเดิม ซึ่งสามารถนำไปสู่การกลับเป็นซ้ำของโรคพีโรนีหลังการผ่าตัดจึงส่งผลให้ได้รับความนิยมในการเลือกใช้ลดลง[23]

Collagen fleece เป็นเนื้อเยื่อรูปแบบใหม่ที่มีการศึกษาเพื่อสำหรับใช้ในการผ่าตัดวิธีนี้ [24] โดยถูกเตรียมมาจาก collagen ของม้า แต่มี fibrinogen และ thrombin ของมนุษย์ผสมอยู่ด้วยทำให้ความเสี่ยงต่อปฏิกิริยาต่อต้านจากร่างกายต่ำ เมื่อ collagen fleece ถูกวางลงไปปิดรอยแยกของ tunica albuginea แล้วจะทำหน้าที่เป็นเหมือนโครงข่ายให้มีการเติบโตของเนื้อเยื่อเพิ่มเติม และ collagen fleece ยังถูกเคลือบด้วย fibrin glue ทำให้ไม่จำเป็นต้องมีการเย็บติดกับ tunica albuginea เหมือนการใช้เนื้อเยื่ออื่น ๆ ช่วยให้ระยะเวลาในการผ่าตัดสั้นลง การศึกษาในเบื้องต้นให้ผลการรักษาที่ดี มีอัตราการสำเร็จสูง และมีผลข้างเคียงต่ำ[25] collagen fleece ถือเป็นทางเลือกหนึ่งในการผ่าตัดวิธีนี้ แต่จำเป็นต้องรอดูผลการศึกษาในระยะยาวต่อไป

Penile prosthesis implantation

การผ่าตัดใส่แกนองคชาตเทียมมีข้อบ่งชี้ในผู้ป่วยโรคพีโรนีที่มีอาการหย่อนสมรรถภาพทางเพศ หรืออาการบกพร่องของการแข็งตัวขององคชาตร่วมด้วย เนื่องจากการผ่าตัดรักษาด้วยวิธีอื่น ๆ ทั้ง penile plication หรือ Plaque incision/partial excision and grafting สามารถทำให้องคชาตหายจากการผิดรูปได้ แต่ไม่สามารถทำให้ผู้ป่วยมีสมรรถภาพทางเพศที่ดีพอที่จะมีเพศสัมพันธ์ได้

โดยทั่วไปผู้ป่วยที่มีการโค้งงอไม่มากนัก การผ่าตัดใส่แกนองคชาตเทียมมักทำให้การโค้งงอ หรือผิดรูปขององคชาตดีขึ้นได้โดยไม่จำเป็นต้องใช้เทคนิคการผ่าตัดอื่น ๆ เพื่อยืดองคชาตเพิ่ม (straightening maneuvers) ร่วมด้วย แต่ในกรณีที่ยังมีการโค้งงอหลังใส่แกนองคชาตเทียมแล้ว เทคนิคการผ่าตัดอื่น ๆ ที่สามารถทำได้เพื่อให้องคชาตตรงขึ้นได้แก่ manual modeling, tunica incision และจำเป็นต้องมีการหาเนื้อเยื่ออื่นมาปิด (grafting) ในกรณีที่รอยแยกของ tunica albuginea หลังการทำ tunica incision มีขนาดมากกว่า 2 เซนติเมตร

ชนิดของแกนองคชาตเทียมที่ใช้ในกรณีนี้ส่วนใหญ่จะใช้ inflatable penile prosthesis โดยไม่ค่อยมีการศึกษาเกี่ยวกับ malleable penile prosthesis สำหรับโรคพีโรนีมากนัก ที่ inflatable penile prosthesis ได้รับความนิยมใช้ในการผ่าตัดโรคนี้มากกว่าเนื่องจากเหมาะที่จะทำ manual modeling มากกว่า[12] การทำ manual modeling คือขั้นตอนหนึ่งในการผ่าตัดเพื่อให้องคชาตตรงขึ้น โดยเริ่มทำหลังจากใส่แกนองคชาตเทียมเข้าไปใน corpus cavernosum ทั้งสองข้างแล้ว หลังจากนั้น inflate แกนองคชาตเทียมเพื่อให้เกิดการแข็งตัว ในขั้นตอนนี้จะเห็นการผิดรูปหรือโค้งงอขององชาตชัดเจนขึ้น หลังจากนั้นทำการค่อย ๆ งอองคชาตไปในด้านตรงข้ามค้างไว้เป็นระยะเวลา 60-90 วินาที หลังจากนั้นทำการ inflate แกนองคชาตเทียมเพิ่มเติมเพื่อประเมินความโค้งงอขององคชาตอีกครั้ง ในกรณีที่ยังมีการโค้งงออยู่สามารถทำซ้ำได้[26] โดยทั่วไปจะทำการ manual modeling ไม่เกิน 2 รอบ ถ้าหลังจากทำครบ 2 รอบแล้ว ยังมีการโค้งงอมากกว่า 30 องศา จำเป็นต้องใช้วิธีอื่น ๆ เช่น การทำ tunica incision ร่วมด้วย

ในกรณีที่รอยแยกของ tunica albuginea หลังทำ tunica incision มีขนาดใหญ่เกินกว่า 2 เซนติเมตร เป็นข้อบ่งชี้ที่จะต้องหาเนื้อเยื่อมาปิด[12] ซึ่งสามารถทำได้เหมือนกับการผ่าตัด partial excision and grafting ดังที่กล่าวไปข้างต้น แต่ต้องระวังไม่ให้เย็บไปโดนแกนองคชาตเทียม เพราะอาจทำให้แกนองคชาตเทียมรั่ว เกิดความเสียหายได้

จากการศึกษาพบว่าการผ่าตัดใส่แกนองคชาตเทียมให้ผลการรักษาที่ดี พบว่าร้อยละ 98 ของผู้ป่วยที่มีการโค้งงอขององคชาตก่อนการผ่าตัดน้อยกว่า 60 องศา มีองคชาตที่ตรงได้จากการผ่าตัดใส่แกนองคชาตเทียมเพียงอย่างเดียวหรือร่วมกับ manual modeling โดยไม่ต้องมีการทำ tunica incision เพิ่ม สำหรับผู้ป่วยที่มีการโค้งงออยู่ระหว่าง 60-90 องศา มีเพียงร้อยละ 7 ที่ต้องมีการทำ tunica incision เพิ่ม และมีเพียงร้อยละ 1 ที่จำเป็นต้องหาเนื้อเยื่อมาปิดเพิ่มเติม การผ่าตัดใส่แกนองคชาตเทียมในผู้ป่วยกลุ่มนี้ให้ผลการรักษาเป็นที่น่าพอใจ และร้อยละ 96 ของผู้ป่วยยังมีแกนองคชาตเทียมที่ใช้งานได้ตามปกติที่ระยะเวลาเฉลี่ย 40 เดือน[27]

การดูแลหลังผ่าตัด

โดยทั่วไปมักทำการถอดสายสวนปัสสาวะในวันรุ่งขึ้น ในกรณีที่แผลดี ไม่มีเลือดออกหรือก้อนเลือด (hematoma) ภายในองคชาต สามารถกลับบ้านได้ในวันรุ่งขึ้น และนัดมาติดตามอาการประมาณ 1-2 สัปดาห์หลังการผ่าตัด แนะนำผู้ป่วยให้งดกิจกรรมทางเพศทุกชนิดเป็นเวลา 6 สัปดาห์ สำหรับผู้ป่วยที่ผ่าตัดด้วยวิธี partial excision and grafting แนะนำให้มีการนวดองคชาต (penile massage) และยืดองคชาต (stretch therapy) ร่วมด้วยเพื่อป้องกันไม่ให้เกิดการหดรั้งของเนื้อเยื่อที่ปิดไว้และเพื่อช่วยคงความยาวขององคชาต โดยมักเริ่มทำหลังผ่าตัดประมาณสองสัปดาห์ ครั้งละ 5 นาที วันละสองครั้งเป็นระยะเวลา 2-4 สัปดาห์[12] โดยสามารถใช้ยากลุ่มขยายหลอดเลือดองคชาต (phosphodiesterase 5 inhibitor) ร่วมด้วยได้ในกรณีที่ไม่มีข้อห้าม และสามารถใช้อุปกรณ์ยืดองคชาต (penile traction device) ร่วมด้วยได้เช่นเดียวกัน[28]

สรุป

การรักษาโรคพีโรนีโดยการผ่าตัดถือเป็นวิธีมาตรฐานหลักในการรักษาในปัจจุบัน เนื่องจากผลการรักษาวิธีอื่น ๆ ยังให้ผลไม่เป็นที่น่าพอใจนัก การรักษาโดยการผ่าตัดมี 3 วิธี คือ penile plication, partial excision and grafting และการผ่าตัดใส่แกนองคชาตเทียม ซึ่งทั้งสามวิธีให้ผลการรักษาที่ดีถ้ามีการเลือกผู้ป่วยที่เหมาะสมตามข้อบ่งชี้ในการผ่าตัด จะช่วยให้ผู้ป่วยหายขาดจากโรคและกลับมามีคุณภาพชีวิตที่ได้ต่อไป

เอกสารอ้างอิง

1. Nehra A, Alterowitz R, Culkin DJ, Faraday MM, Hakim LS, Heidelbugh JJ, et al. Peyronie's disease: AUA guideline 2015 [Available from: https://www.auanet.org/guidelines/peyronies-disease-guideline.
2. Dunsmuir WD, Kirby RS. Francois de LaPeyronie (1978-1747): the man and the disease he described. Br J Urol 1996;78(4):613-22.
3. Tan RB, Sangkum P, Mitchell GC, Hellstrom WJ. Update on medical management of Peyronie's disease. Curr Urol Rep 2014;15(6):415.
4. Shiraishi K, Shimabukuro T, Matsuyama H. The prevalence of Peyronie's disease in Japan: a study in men undergoing maintenance hemodialysis and routine health checks. J Sex Med 2012;9(10):2716-23.
5. Müller A, Mulhall JP. Peyronie's disease intervention trials: methodological challenges and issues. J Sex Med 2009;6(3):848-61.
6. Gelbard MK, Dorey F, James K. The natural history of Peyronie's disease. J Urol 1990;144(6):1376-9.
7. El-Sakka AI, Hassoba HM, Chui RM, Bhatnagar RS, Dahiya R, Lue TF. An animal model of Peyronie's-like condition associated with an increase of transforming growth factor beta mRNA and protein expression. J Urol 1997;158(6): 2284-90.
8. Palmieri A, Imbimbo C, Longo N, Fusco F, Verze P, Mangiapia F, et al. A first prospective, randomized, double-blind, placebo-controlled clinical trial evaluating extracorporeal shock wave therapy for the treatment of Peyronie's disease. Eur Urol 2009;56(2):363-9.
9. Levine LA, Newell M, Taylor FL. Penile traction therapy for treatment of Peyronie's disease: a single-center pilot study. J Sex Med 2008;5(6):1468-73.
10. Bole R, White L, Parikh N, Helo S, Kohler T, Ziegelmann M. A modern review of penile traction monotherapy and combination therapy for the treatment of peyronie's disease. Int J Impot Res 2020.
11. Sangkum P. Research highlights on stem cell therapy for the treatment of Peyronie's disease. Transl Androl Urol 2016;5(3):363-5.
12. Levine LA, Burnett AL. Standard operating procedures for Peyronie's disease. J Sex Med 2013;10(1):230-44.

13. Andrews HO, al-Akraa M, Pryor JP, Ralph DJ. The Nesbit operation for congenital curvature of the penis. Int J Impot Res 1999;11(3):119-22.

14. Yachia D. Modified corporoplasty for the treatment of penile curvature. J Urol 1990;143(1):80-2.

15. Gholami SS, Lue TF. Correction of penile curvature using the 16-dot plication technique: a review of 132 patients. J Urol 2002;167(5):2066-9.

16. Essed E, Schroeder FH. New surgical treatment for Peyronie disease. Urology 1985;25(6):582-7.

17. Carson CC, Levine LA. Outcomes of surgical treatment of Peyronie's disease. BJU Int 2014;113(5):704-13.

18. Greenfield JM, Lucas S, Levine LA. Factors affecting the loss of length associated with tunica albuginea plication for correction of penile curvature. J Urol 2006;175(1):238-41.

19. Leungwattanakij S, Lacy G, Hellstrom W. Surgical treatment of penile curvature and Peyronie's disease using grafts. Atlas Urol Clin 2002;10:231-47.

20. Kozacioglu Z, Degirmenci T, Gunlusoy B, Kara C, Arslan M, Ceylan Y, et al. Effect of tunical defect size after Peyronie's plaque excision on postoperative erectile function: do centimeters matter? Urology 2012;80(5):1051-5.

21. Brannigan RE, Kim ED, Oyasu R, McVary KT. Comparison of tunica albuginea substitutes for the treatment of Peyronie's disease. J Urol 1998;159(3):1064-8.

22. Hellstrom WJ, Reddy S. Application of pericardial graft in the surgical management of Peyronie's disease. J Urol 2000;163(5):1445-7.

23. Breyer BN, Brant WO, Garcia MM, Bella AJ, Lue TF. Complications of porcine small intestine submucosa graft for Peyronie's disease. J Urol 2007;177(2):589-91.

24. Hatzichristodoulou G, Gschwend JE, Lahme S. Surgical therapy of Peyronie's disease by partial plaque excision and grafting with collagen fleece: feasibility study of a new technique. Int J Impot Res 2013;25(5):183-7.

25. Lahme S, Götz T, Bichler KH. Collagen fleece for defect coverage following plaque excision in patients with Peyronie's disease. Eur Urol 2002;41(4):401-5.

26. Wilson SK. Surgical techniques: modeling technique for penile curvature. J Sex Med 2007;4(1):231-4.

27. Chung E, Solomon M, DeYoung L, Brock GB. Comparison between AMS 700™ CX and Coloplast™ Titan inflatable penile prosthesis for Peyronie's disease treatment and remodeling: clinical outcomes and patient satisfaction. J Sex Med 2013;10(11):2855-60.

28. Rybak J, Papagiannopoulos D, Levine L. A retrospective comparative study of traction therapy vs. no traction following tunica albuginea plication or partial excision and grafting for Peyronie's disease: measured lengths and patient perceptions. J Sex Med 2012;9(9):2396-403.

บทที่ 16

Vasovasostomy and Vaso-epididymostomy

กวิรัช ตันติวงษ์

ในสังคมปัจจุบัน ชีวิตครอบครัวมีความซับซ้อนมากขึ้น การแต่งงานมีบุตรธิดาให้เป็นตามต้องการของคู่สมรสเป็นหนึ่งในการวางแผนชีวิตครอบครัว คู่สมรสที่มีบุตรเพียงพอแล้วจึงเข้ามาปรึกษาแพทย์ขอให้ทำหมันชาย (vasectomy) เนื่องจากต้องการคุมกำเนิดถาวร และวิธีการนี้เป็นการผ่าตัดเล็กที่มีความสะดวก แพทย์ทุกคนสามารถทำได้ ซึ่งมีลำดับขั้นตอนหลัก ๆ ดังนี้

1. การฉีดยาชาเฉพาะที่บริเวณผิวหนังของถุงอัณฑะ
2. จับคลำ spermatic cord และระบุตำแหน่ง Vas deferens จากบนผิวหนังได้
3. ลงมีดหรือเครื่องมือทำหมัน เปิดผิวหนังลงไปจนพบ Vas deferences
4. แยกแต่ Vas deferens ออกมาจากส่วนอื่น ๆ ของ spermatic cord โดยไม่ทำให้เส้นเลือดแดงข้างเคียงได้รับอันตราย
5. ตัด Vas deferens ออกจากกัน และผูกแต่ละปลายให้สนิท
6. ตรวจดูว่าไม่มีเลือดออกจึงปิดแผล
7. ทำทั้ง 2 ข้าง

การตรวจสอบว่าเป็นหมันต้องทำหลังจากทำผ่าตัดไปแล้ว 3 เดือน ด้วยการตรวจน้ำเชื้อและพบว่าไม่มีอสุจิอยู่ในน้ำเชื้อ แต่ไม่มีการยืนยันว่าการทำหมันชายจะเป็นหมัน 100%

ต่อมาเมื่อชายท่านนั้นอยากมีบุตรเพิ่ม ไม่ว่าจากภรรยาเดิมหรือภรรยาใหม่ การต่อหมัน (Vasectomy reversal) จึงเป็นทางออกแรกสำหรับเหตุการณ์เช่นนี้ เพราะการต่อหมันหลังจากทำภายใน 10 ปีแรก โอกาสต่อติดมีตัวอสุจิออกมานั้น สูงถึงร้อยละ 95 (patency rate) และอัตราการตั้งครรภ์อยู่ประมาณร้อยละ 40 (pregnancy rate)

ขั้นตอนในการต่อหมันมีหลักการคือ

1. แนะนำทำภายใต้ general anesthesia หรือ spinal block
2. การต่อหมันชาย การทำภายใต้ Microscopes เป็นวิธีมาตรฐาน
3. การเลาะ vas deferens จาก adhesion มีความสำคัญ
4. การเย็บต่อด้วย interrupted suture, all layers ให้ครบรอบวงประมาณ 5-6 เข็มให้ผลดีเท่ากับการเย็บแยกชั้น
5. การใส่ drain ไว้ จะช่วยลดโอกาสการแยกจากกันของรอยต่อ

การตรวจน้ำเชื้อให้กระทำเมื่อผ่านไปแล้ว 3 เดือน - 1 ปี

บทที่ 17

การผ่าตัดจัดเก็บไตจากผู้บริจาคสมองตาย

ศิวัฒม์ ภู่ริยะพันธ์

บทนำ

การปลูกถ่ายไต เป็นการรักษาที่ดีที่สุดสำหรับผู้ป่วยไตวายระยะสุดท้าย ทั้งในประเด็นคุณภาพชีวิต ความคุ้มค่าในเชิงเศรษฐกิจและสังคม รวมถึงความงดงามของการให้โดยปราศจากเงื่อนไข โดยเฉพาะอย่างยิ่ง การบริจาคอวัยวะจากผู้เสียชีวิตสมองตาย หนึ่งผู้ให้ หลายผู้รับ ในสถานการณ์ปัจจุบันที่ยังคงมีผู้ป่วยไตวายระยะสุดท้ายที่รอการปลูกถ่ายไตกว่า 6,000 ราย ในขณะที่มีการปลูกถ่ายไตเพียง 500 กว่ารายต่อปี (รูปที่ 1) อย่างไรก็ตามด้วยการเพิ่มขึ้นของผู้บริจาคสมองตายที่มีแนวโน้มเพิ่มขึ้น จึงหลีกเลี่ยงไม่ได้ที่ศัลยแพทย์ระบบปัสสาวะจะมีบทบาทที่มากขึ้นในการผ่าตัดนำไตออกจากผู้บริจาคเหล่านี้

เนื้อหา

การปลูกถ่ายไต จะประสบความสำเร็จได้ ส่วนหนึ่งจำเป็นต้องอาศัย การผ่าตัดนำไตออกที่เหมาะสม ตั้งแต่การเตรียมผู้บริจาคก่อนผ่าตัด การดูแลสัญญาณชีพ หลีกเลี่ยงการบาดเจ็บต่ออวัยวะระหว่างผ่าตัด การสอดสายสวนเข้าเส้นเลือด (cannulation) เพื่อสวนล้างอวัยวะ (organ perfusion) ด้วยสารละลายถนอมอวัยวะ (organ preservative solution) การผ่าตัดเลาะไตออก รวมถึงการบรรจุไตลงในถุงเก็บ (organ packaging) เพื่อการนำส่งกาชาด และโรงพยาบาลที่ทำการปลูกถ่าย (organ transportation) โดยเนื้อหาในบทนี้จะเน้นในเรื่องเทคนิคการผ่าตัดนำไตออกเป็นหลัก

รูปที่ 1 *รายงานประจำปี พ.ศ. 2562 ศูนย์รับบริจาคอวัยวะ สภากาชาดไทย*

โดยทั่วไป เมื่อมีการบริจาคอวัยวะจากผู้บริจาคสมองตาย เป้าหมายของศูนย์รับบริจาคอวัยวะ สภากาชาดไทย คือ การจัดเก็บอวัยวะและเนื้อเยื่อไปจัดสรรให้เป็นประโยชน์มากที่สุด (multiple organ donation) ทั้งนี้ขึ้นอยู่กับความสมบูรณ์ของอวัยวะ ความพร้อมของศัลยแพทย์ผู้ผ่าตัดจัดเก็บอวัยวะ การเดินทางและการนำส่งอวัยวะให้ศูนย์รับบริจาคอวัยวะ สภากาชาดไทย

ส่วนของอวัยวะ ได้แก่ หัวใจ ปอด ตับ ตับอ่อน ไต ดวงตา เป็นต้น โดยดวงตา จะมีจักษุแพทย์ หรือเจ้าหน้าที่ผู้จัดเก็บดวงตาในพื้นที่ เป็นผู้รับผิดชอบดำเนินการหลังการนำอวัยวะอื่นๆ ออกแล้ว ส่วนของเนื้อเยื่อ ได้แก่ ลิ้นหัวใจ กระดูก ผิวหนัง เส้นเลือด เป็นต้น จะจัดเก็บโดยศัลยแพทย์ผู้นำอวัยวะออก ทั้งนี้ขึ้นอยู่กับความสมบูรณ์ของอวัยวะ ความพร้อมของทีมศัลยแพทย์ผู้ผ่าตัดนำอวัยวะออก การเดินทางของทีมและการนำส่งอวัยวะ

หากอวัยวะที่เหมาะสมคือ ตับ หัวใจ ไต จะอาศัยคณะศัลยแพทย์ปลูกถ่ายหัวใจ และตับ 2 คณะ โดยศัลยแพทย์ปลูกถ่ายตับจะจัดเก็บทั้งตับ และไต นำส่งกาชาดเอง กรณีที่อวัยวะที่เหมาะสมคือ หัวใจ และไต อาศัยศัลยแพทย์ปลูกถ่ายหัวใจ จัดเก็บหัวใจ และศัลยแพทย์ระบบปัสสาวะ หรือศัลยแพทย์ปลูกถ่ายไต จัดเก็บไต นำส่งกาชาด ดังนั้นจะเห็นได้ว่า ศัลยแพทย์ระบบปัสสาวะจะมีหน้าที่ผ่าตัดนำไตออก เฉพาะกรณีที่ไม่มีการจัดเก็บตับเท่านั้น

หลังขั้นตอนการวินิจฉัยสมองตายที่รับรองโดยแพทย์ไม่น้อยกว่า 3 คน หนึ่งในนั้นคือ แพทย์เจ้าของผู้ป่วย และที่เหลือคือแพทย์สาขาประสาทศัลยศาสตร์ หรือสาขาประสาทวิทยา โดยในองค์คณะนี้จะต้องไม่มีศัลยแพทย์

ผู้ทำผ่าตัดนำอวัยวะออก และในเอกสารยืนยันการวินิจฉัยสมองตาย ต้องมีผู้อำนวยการโรงพยาบาลหรือผู้ได้รับมอบหมาย ลงนามท้ายเอกสารรับรองการเสียชีวิต

จำเป็นอย่างยิ่งที่ศัลยแพทย์ผู้ทำผ่าตัดนำอวัยวะออก ต้องตรวจสอบความสมบูรณ์ของเอกสารใบยินยอมบริจาคอวัยวะ และบันทึกการวินิจฉัยสมองตาย ก่อนการลงมีดเสมอ

ขั้นตอนก่อนการผ่าตัด

1. ตรวจสอบใบยินยอมของญาติผู้บริจาคอวัยวะ (รูปที่ 2)
2. ตรวจสอบความสมบูรณ์ของบันทึกการตรวจวินิจฉัยสมองตาย (รูปที่ 3 และ 4)
3. ตรวจสอบความถูกต้องของชื่อผู้บริจาคให้ตรงกับข้อมูลของศูนย์รับบริจาคอวัยวะ

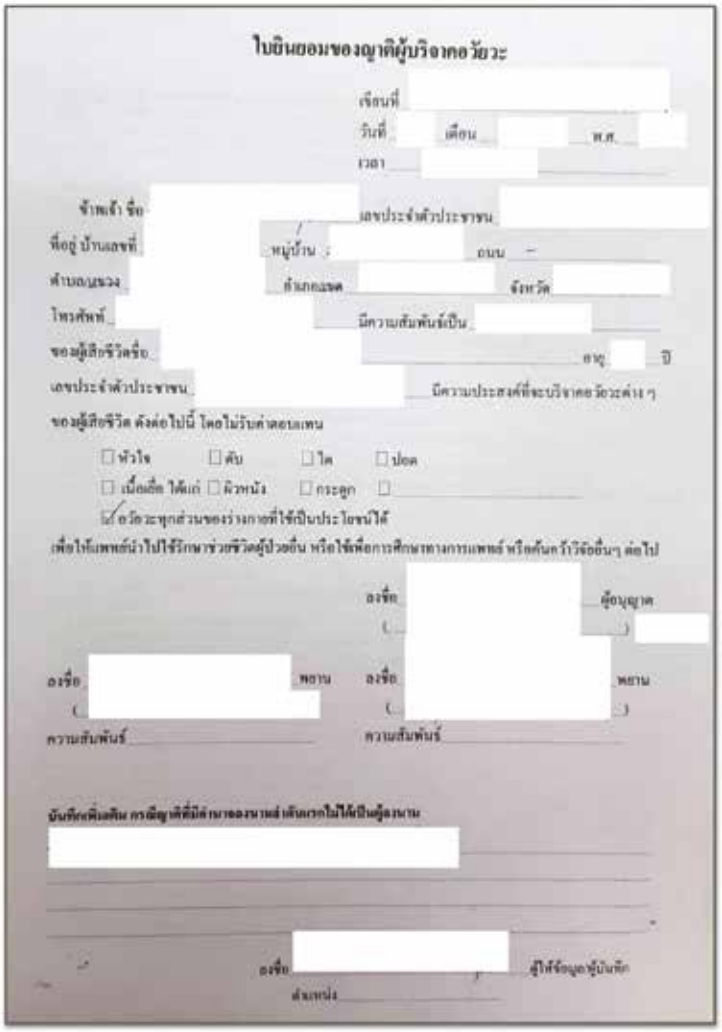

ใบยินยอมของญาติผู้บริจาคอวัยวะ

เขียนที่

วันที่ เดือน พ.ศ.

เวลา

ข้าพเจ้า ชื่อ เลขประจำตัวประชาชน

ที่อยู่ บ้านเลขที่ หมู่บ้าน ถนน

ตำบล/แขวง อำเภอ/เขต จังหวัด

โทรศัพท์ มีความสัมพันธ์เป็น

ของผู้เสียชีวิตชื่อ อายุ ปี

เลขประจำตัวประชาชน มีความประสงค์ที่จะบริจาคอวัยวะต่าง ๆ

ของผู้เสียชีวิต ดังต่อไปนี้ โดยไม่รับค่าตอบแทน

☐ หัวใจ ☐ ตับ ☐ ไต ☐ ปอด

☐ เนื้อเยื่อ ได้แก่ ☐ ผิวหนัง ☐ กระดูก ☐

☑ อวัยวะทุกส่วนของร่างกายที่ใช้เป็นประโยชน์ได้

เพื่อให้แพทย์นำไปใช้รักษาช่วยชีวิตผู้ป่วยอื่น หรือใช้เพื่อการศึกษาทางการแพทย์ หรือค้นคว้าวิจัยอื่นๆ ต่อไป

ลงชื่อ ผู้อนุญาต

( )

ลงชื่อ พยาน ลงชื่อ พยาน

( ) ( )

ความสัมพันธ์ ความสัมพันธ์

บันทึกเพิ่มเติม กรณีญาติที่มีอำนาจลงนามต่างตัวแทนไม่ได้เป็นผู้ลงนาม

ลงชื่อ ผู้ให้ข้อมูลผู้บันทึก

ตำแหน่ง

รูปที่ 2 ใบยินยอมของญาติผู้บริจาค

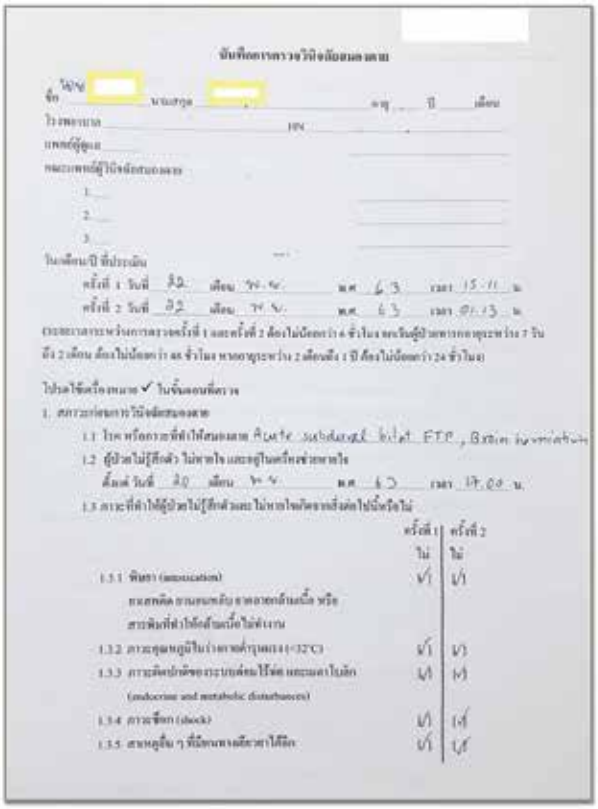

รูปที่ 3 *บันทึกการตรวจวินิจฉัยสมองตาย หน้าที่ 1*

รูปที่ 4 *บันทึกการตรวจวินิจฉัยสมองตาย หน้าที่ 2*

เทคนิคการผ่าตัดนำไตออก

บทบาทของศัลยแพทย์ระบบปัสสาวะต่อการผ่าตัดจัดเก็บอวัยวะนั้น มีเพียงการผ่าตัดจัดเก็บไต และเนื้อเยื่อได้แก่ ลิ้นหัวใจ ดังนั้นเนื้อหาในบทนี้จะกล่าวถึงเฉพาะการผ่าตัดดังกล่าวเท่านั้น ซึ่งมีรายละเอียดดังนี้

การเลาะเข้าถึงเส้นเลือด aorta และ inferior vena cava

- **Exploration:** ผู้บริจาคอยู่ในท่านอนราบหงาย ลงมีดตามแนวยาวกลางช่องท้อง (midline laparotomy) ลากจาก epi-gastrium จนถึง pubic symphysis เพื่อเข้าสู่ช่องท้อง (peritoneal cavity) ในกรณีที่จัดเก็บลิ้นหัวใจต้องลงมีดตามแนวยาวกลางช่องอก (median sternotomy) ซึ่งสามารถทำหลังจากจัดเก็บไตเรียบร้อยแล้วก็ได้ เมื่อเข้าช่องท้องได้แล้วให้สำรวจอวัยวะต่างๆ ในช่องท้องว่า ไม่มีพยาธิสภาพใดๆ ได้แก่ เนื้องอก หรือร่องรอยการบาดเจ็บอื่นๆที่เป็นข้อห้ามต่อการบริจาคอวัยวะ เช่น เนื้องอกที่ตับ ไต รอยรั่วทะลุของลำไส้ เป็นต้น

- **Dissection:** เลาะเปิดเยื่อบุช่องท้องที่ white line of Toldts ด้านขวา จาก hepatocolic ligament จนถึงด้านข้างของ ascending colon (Kocher Maneuver) เพื่อยกและตลบ ascending colon และลำไส้เล็กทั้งหมดขึ้นไปด้านซ้ายบน โดยใช้ผ้าชุบน้ำอุ่นห่อลำไส้ไว้ เพื่อเข้าหา inferior vena cana (IVC), common iliac artery

และ distal aorta (Cattell-Braasch maneuver) ทำการเลาะและคล้องเส้นเลือดดังกล่าว เพื่อเตรียมสอดสายสวน (cannulation) ต้องระวังการฉีกขาดของ lumbar vein ทางด้านหลัง IVC และ lumbar artery ทางด้านหลัง aorta ควรเลาะ IVC และ distal aorta ให้ยาวมากกว่า 3 cm. เพียงพอที่จะสอดสายสวนได้ อาจจะผูก inferior mesenteric artery ที่ออกมาทางด้านหน้า distal aorta เพื่อสะดวกต่อการเข้าถึง aorta ที่เหนือขึ้นไป (รูปที่ 5)

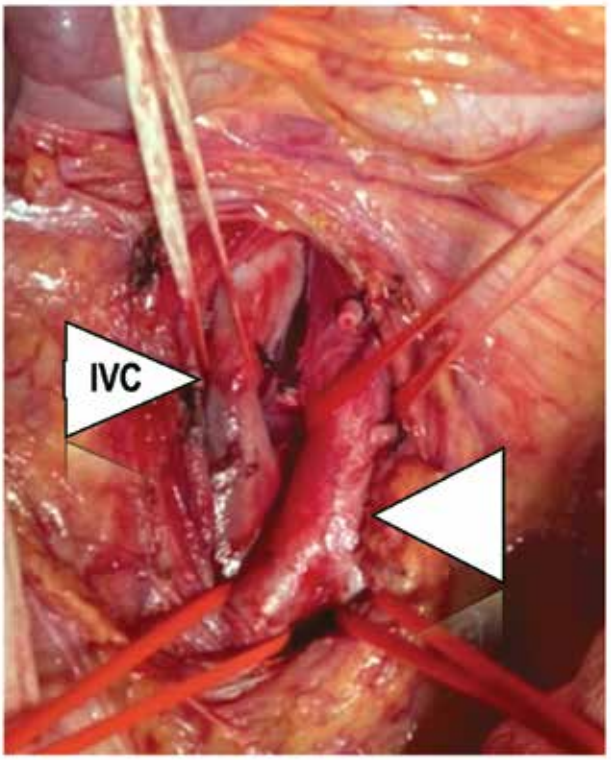

รูปที่ 5 *การเลาะ aorta, common iliac artery & IVC*

- **Cannulation:** เป็นการสอดสายสวนเส้นเลือดแดงผ่าน distal aorta หรือ common iliac artery ก็ได้ ส่วนเส้นเลือดดำสอดผ่าน IVC (ในกรณีที่เปิดช่องอกตั้งแต่แรก ไม่ต้องทำ venous cannulation ให้เจาะระบายเลือดดำผ่านการเจาะเปิดเส้นเลือดดำในช่องอกแทน หลังทำ supraceliac aortic cross-clamping)

การสอดสายสวนเส้นเลือดแดง ทำการผูกเส้นเลือดที่ตำแหน่งต่ำกว่ารูสอดสาย (distal control by ligation) และทำ proximal control โดยอาศัย vascular clamp ก่อนกรีดเปิดเส้นเลือดแดง (anterior aortoto-my (รูปที่ 6) or anterior arteriotomy at commom iliac artery) เพื่อสอดสายสวนเส้นเลือดแดงที่ต่อกับสารน้ำหล่อเลี้ยงอวัยวะ (organ preservative solution) โดยปลายสายไม่ควรอยู่เหนือกว่าระดับ renal artery หลังสอดสายให้ผูกยึดสายสวนกับเส้นเลือดไว้ด้วย ป้องกันการเลื่อนหลุด ในส่วนของเส้นเลือดดำก็ทำเช่นเดียวกัน โดยสอดผ่าน IVC เพื่อระบายเลือดดำผ่านสายสวน หลังทำ supraceliac aortic crossclamping (รูปที่ 7)

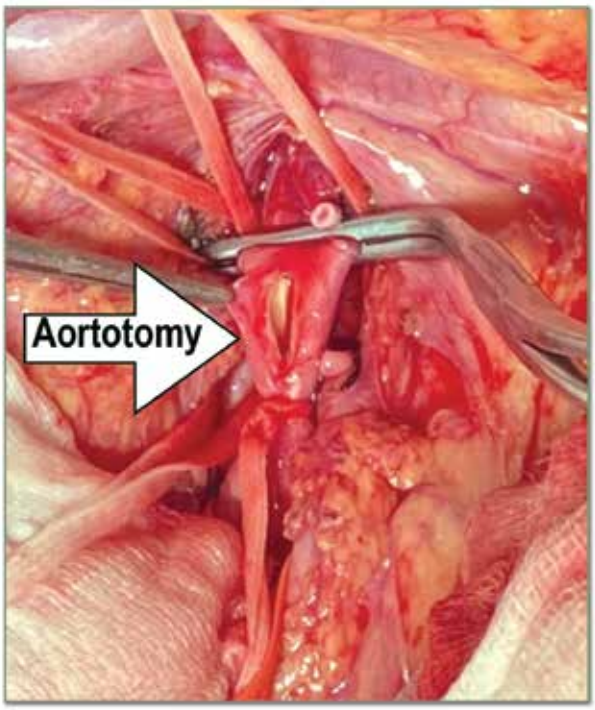

รูปที่ 6 *การกรีดเปิด distal aorta เพื่อสอดสายสวน*

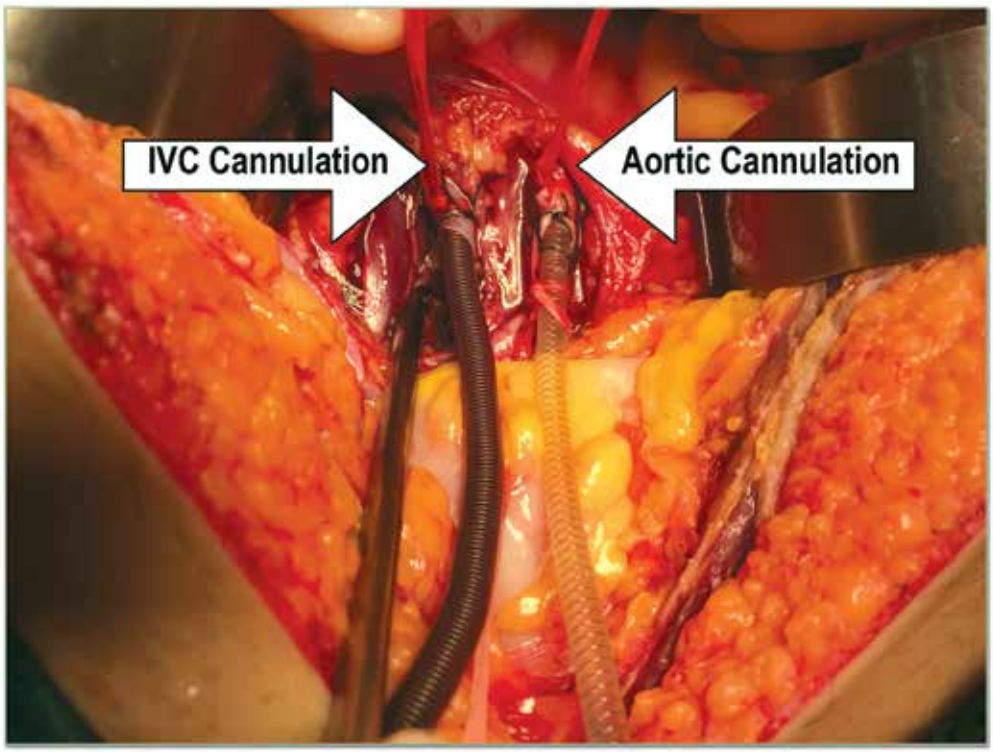

รูปที่ 7 *การสอดสายสวนเส้นเลือด aorta และ inferior vena cava (cannulation & perfusion)*

- **Supraceliac aortic cross-clamping**

เลาะตัด triangular ligament ด้านซ้ายของตับลงไปเพื่อยกตับซีกซ้ายออกจากกระบังลม ตลบตับไปทางด้านขวา เพื่อลงไปคลำหา supraceliac aorta ที่ซ่อนอยู่หลัง crus of diaphragm บริเวณนี้ต้องระวังการเลาะเข้าไปใน esophagus ควรระบุตำแหน่งของ esophagus โดยการคลำหา na-sogastric tube ใน esophagus แล้วปัด esophagus ไปทางด้านซ้าย ก่อนแหวก crus of diaphragm เพื่อเลาะและคล้อง supraceliac aorta ขึ้นมาด้วย umbilical cord tape (รูปที่ 8) ระวังการฉีกขาดของ lum-bar artery ทางด้านหลัง aorta เลาะจนแน่ใจว่าสามารถสอด Kocher clamp ได้เพียงพอที่จะทำ supraceli-ac aortic cross-clamping ได้อย่างแน่นหนา อาจจะผูก celiac axis และ superior mesenteric artery หากเลาะเส้นเลือดดังกล่าวได้

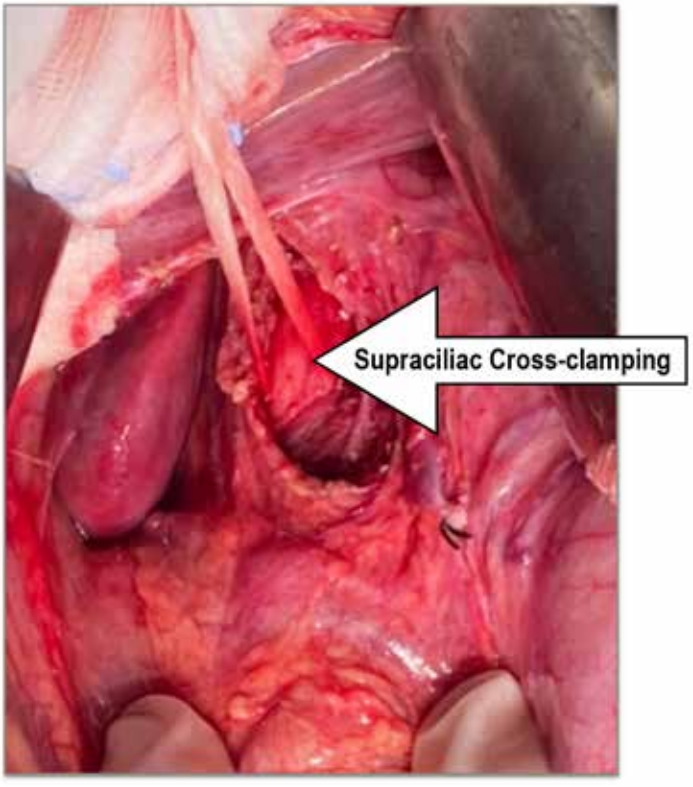

รูปที่ 8 *Supraciliac cross-clamping*

เมื่อพร้อม ให้แจ้งวิสัญญีแพทย์ฉีด heparin 500-1,000 U/kg หลังฉีดครบ 3 นาที จึงใช้ Kocher clamp หนีบ supraceliac aorta (supraceliac aortic cross-clamping) แล้วนำน้ำแข็งฝอยที่ทำจาก Ringer's Lactate solution เทลงในช่องท้องให้คลุมไตทั้งสองข้าง (organ surface cooling) และปล่อยสารน้ำผ่านสายสวนเส้นเลือดแดง (In situ organ internal cooling) ส่วนเลือดดำจะถูกระบายผ่านสายสวนทาง IVC ควรใช้ suction ช่วยดูดระบายเลือดดำด้วย (รูปที่ 9)

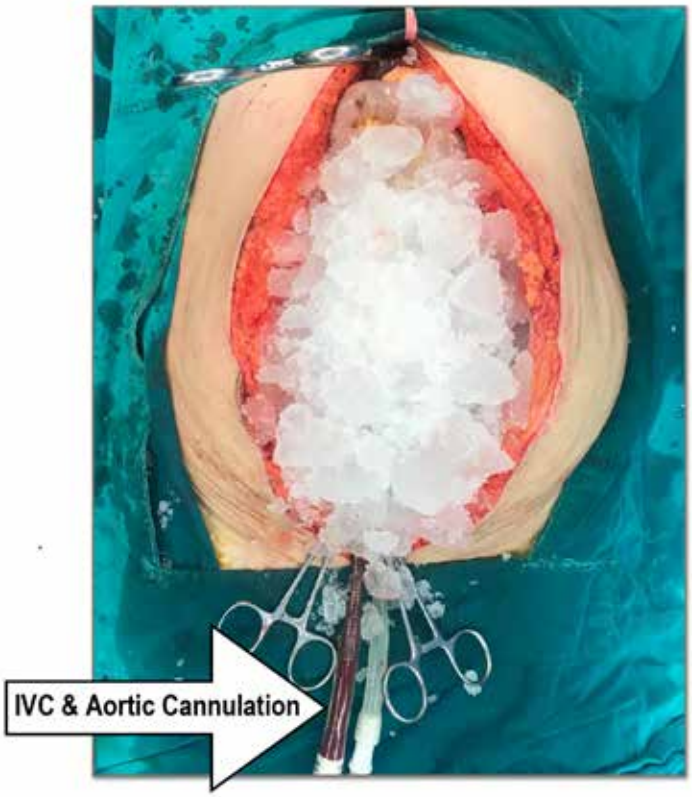

รูปที่ 9 *Organ surface cooling & In situ organ per-fusion*

- **In situ organ perfusion** เป็นการสวนล้างอวัยวะด้วยสารน้ำหล่อเลี้ยงอวัยวะ หลังการทำ supra-renal aortic crossclamping โดยใช้ Ringer's Lactate solution เย็น 3-4 ลิตร เพื่อชะล้างเลือดออกจากอวัยวะ จนเลือดดำจางลง ก่อนสวนต่อด้วย Organ Preservative Solution ได้แก่ Eurocollin's solution ซึ่งไม่นิยมใช้แล้ว, HTK หรือ University of Wisconsin's solution เป็นต้น ปัจจุบันกาชาดสนับสนุนให้ใช้ HTK solution เพื่อลดความเสียหายต่อไตระหว่างที่ไตขาดเลือด (รูปที่ 9)

การผ่าตัดนำไตออก

- **Dissection and removal of kidneys** หลังสวนล้างอวัยวะ จนเลือดดำทาง IVC หรือ SVC (superior vena cava) กรณีระบายผ่านช่องอก เริ่มจางลง ให้เลาะผ่านแนว white line of Toldts ทั้งสองข้าง ตลบ colon และ duodenum เข้าหา retroperitoneal space เพื่อเลาะ คล้องหรือตัดท่อไตทั้งสองข้าง ณ ตำแหน่งที่ทอดข้ามหรือต่ำกว่า common iliac artery

เลาะขึ้นไปยัง hepatorenal ligament เหนือต่อต่อมหมวกไตด้านขวา จนถึง IVC ส่วนที่อยู่เหนือต่อต่อมหมวกไต และขึ้นไปยัง leinorenal ligament เหนือต่อต่อมหมวกไตด้านซ้าย จนถึง aorta ระดับ celiac axis เลาะ descending colon ยกขึ้นแยกจากไตซ้าย และด้านหน้าของ aorta ควรเลาะไตออกมาพร้อมชั้นไขมันรอบ ๆ

ชิดผนังด้านหลังของ retroperitoneal space ติดกล้ามเนื้อ psoas และกระดูกสันหลังส่วนเอว เพื่อหลีกเลี่ยงการบาดเจ็บต่อเส้นเลือด ท่อไต และกรวยไต ทั้งสองข้าง

เลาะตัด IVC จากตำแหน่งที่สอดสายสวนขึ้นไปยังขั้วไต เลาะหา renal vein ทั้งสองข้าง ต้องระวังตัด renal artery ด้านขวาที่ทอดผ่านด้านหลัง IVC เข้าสู่ aorta ตัด IVC แยกจาก infrahepatic IVC ที่ระดับเหนือต่อมหมวกไตด้านขวา

เลาะตัด aorta จากตำแหน่งที่สอดสายสวนขึ้นไปยังไปขั้วไต ระวังตัด renal vein ด้านซ้ายจาก IVC ที่ทอดด้านหน้า aorta ตัด aorta แยกจาก supraciliac aorta ที่ระดับ celiac axis

เลาะตัดตลอดแนวด้านหลังของ IVC และ aorta ชิดกล้ามเนื้อ psoas และกระดูกสันหลังส่วนเอว ยกไตทั้งสองขึ้นมาแบบ en bloc ติดมาทั้ง IVC และ aorta

นำทั้งหมดมาวางลงบนผ้าชุบน้ำเย็นในถาดที่มีน้ำแข็งผสม Ringer's Lactate Solution ตัดแยก re-nal vein ด้านซ้ายให้ชิดขอบ IVC เพื่อเก็บผนัง IVC ทั้งหมดติดไปกับ renal vein ด้านขวา สำหรับเพิ่มความยาวของ renal vein ด้านขวาระหว่างการปลูกถ่ายไต เนื่องจาก renal vein ด้านขวาจะสั้นกว่าด้านซ้าย (รูปที่ 10)

ตัดเปิด aorta ทางด้านหน้าตลอดแนวขึ้นไปจนถึง celiac axis ค้นหารูเปิดออกจาก aorta ของ renal artery ไปยังไตทั้งสองข้างที่จะอยู่ในแนวด้านข้างของ aorta ซึ่งอาจจะมีข้างละมากกว่าหนึ่งเส้น ให้รูเปิดของ renal artery ทุกเส้นในแต่ละข้างติดไปกับ aortic cuff เดียวกัน (รูปที่ 11)

ตัดแยกแนวกลางด้านหลัง aorta ระหว่างรูเปิดของ lumbar artery เพื่อแยกไต ขั้วไต และท่อไตทั้งสองข้างออกจากกัน (รูปที่ 12)

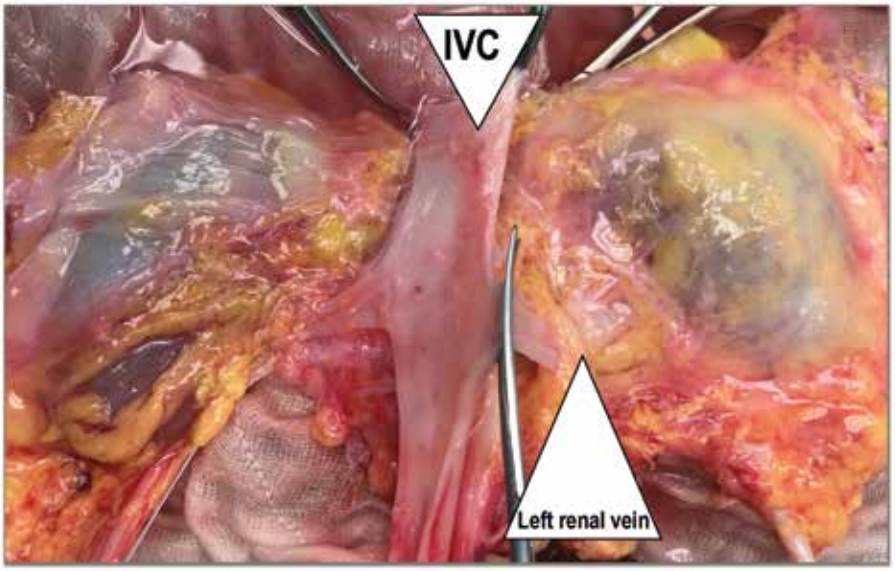

รูปที่ 10 *การเลาะตัด renal vein ด้านซ้าย ชิดขอบด้านซ้ายของ IVC*

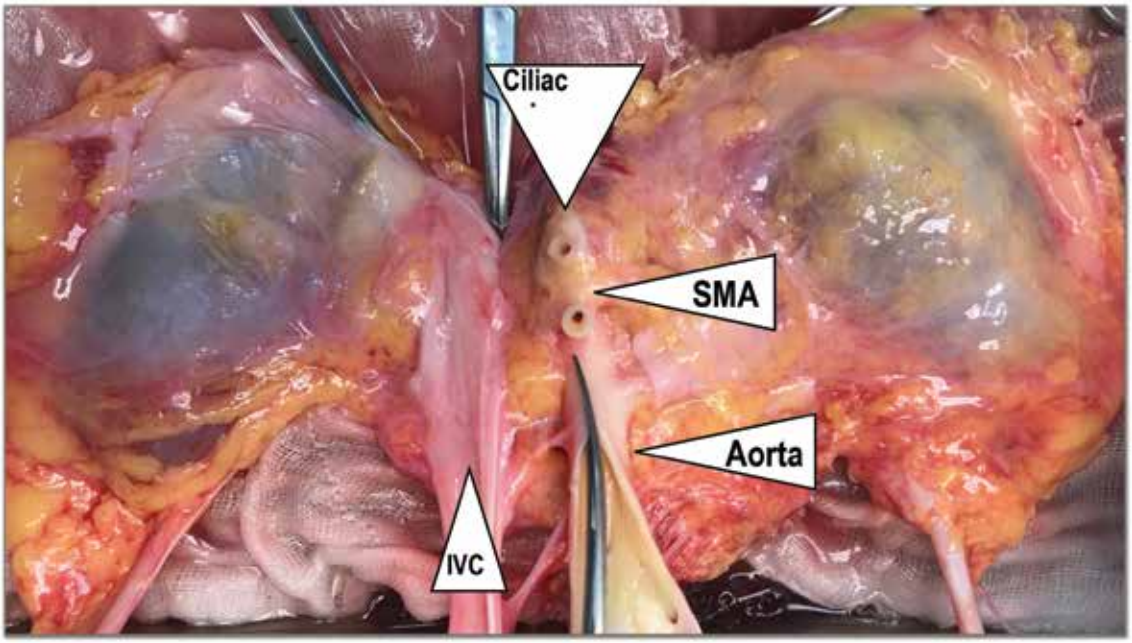

รูปที่ 11 *การตัดเปิดด้านหน้า aorta ขึ้บไปยัง ciliac axis เพื่อค้นหารูเปิดของ renal artery ทั้งสองข้าง*

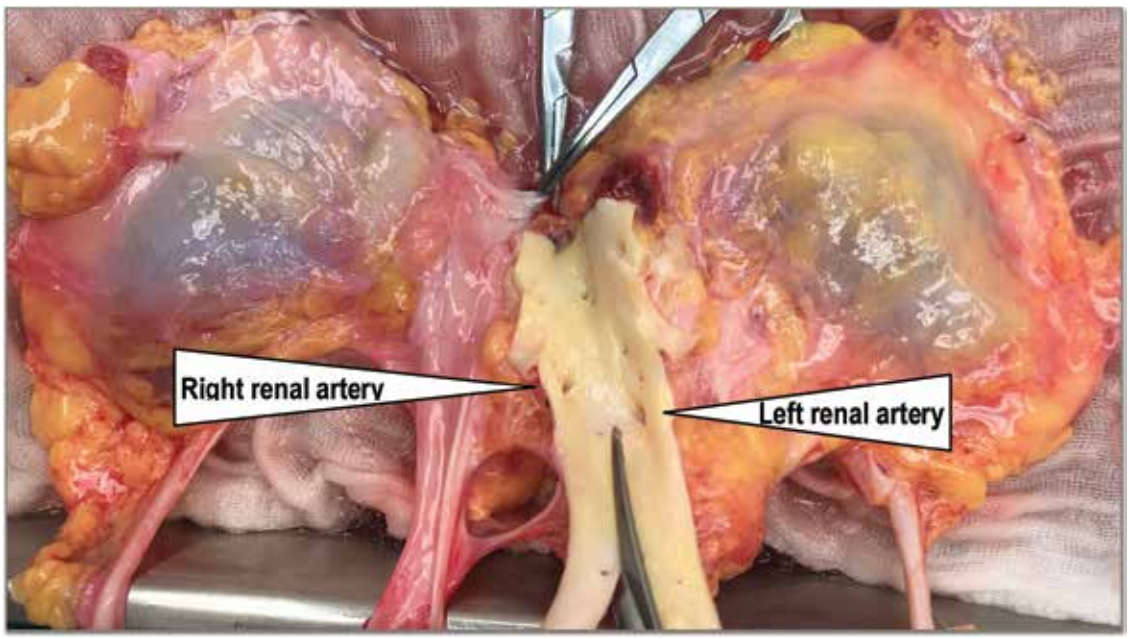

รูปที่ 12 *การตัดแยกแนวกลางด้านหลัง aorta ระหว่างรูเปิดของ lumbar artery เพื่อแยกไตออกจากกัน*

สำรวจจำนวนเส้นเลือด ขนาด สี และความผิดปกติต่างๆ ที่อาจจะพบของไต และท่อไต เพื่อรายงานในบันทึกของทีมผ่าตัดนำอวัยวะออกจากผู้บริจาคสมองตาย (รูปที่ 14) ไตที่ได้รับการสวนล้างที่ดี ควรจะมีสีซีดจาง ไม่พบจุดคล้ำแดงบนเนื้อไต อาจเพิ่มการสวนล้างไตด้วยสารน้ำผ่านเส้นเลือดแดงด้วยสายยางแดงเพิ่มเติมในถาดก่อนบรรจุถุงนำส่งกาชาด

- **Organ packaging** การจัดเก็บไตลงถุงบรรจุเพื่อนำส่งกาชาด ต้องเก็บไตแยกข้างและระบุข้างอย่างถูกต้องลงในถุงปลอดเชื้อข้างละ 3 ชั้น ดังนี้

ชั้นในสุด บรรจุไตลงในถุงที่มี Ringer's Lactate Solution เย็นปราศจากน้ำแข็งให้ท่วมไต โดยไม่ควรมีอากาศค้างในถุงก่อนผูกปิดปากถุงด้วย umiilical cord tape

ชั้นกลาง และชั้นนอก เป็นถุงเปล่า ไม่ต้องบรรจุสารน้ำหรือน้ำแข็ง สวมทับถุงชั้นในสุด ผูกปิดปากถุงด้วย umbilical cord tape เช่นเดียวกับชั้นในสุด โดยผูกปากถุงแยกจากกันในแต่ละชั้น (รูปที่ 13)

นำถุง 3 ชั้นที่บรรจุไตแต่ละข้าง วางแช่ลงในถังหรือกล่องนำส่งไตที่มีน้ำแข็งเกล็ด กระชับให้ถุงอยู่นิ่ง ไม่ขยับ (หลีกเลี่ยงการใช้น้ำแข็งหลอดที่อาจจะเกิดการบาดเจ็บต่อไต และการฉีกขาดของถุงบรรจุ) เพื่อเก็บอวัยวะไว้ที่อุณหภูมิที่ต่ำรักษาความสมบูรณ์ของไตระหว่างการนำส่ง ปิดผนึกถังหรือกล่องให้แน่นหนาพร้อมนำส่งไตร่วมกับม้ามและต่อมน้ำเหลือง เพื่อใช้ตรวจความเข้ากันได้ของอวัยวะผู้บริจาคต่อผู้รับ (cross matching) ต่อไป

รูปที่ 13 *การจัดเก็บไตบรรจุในถุงปลอดเชื้อ 3 ชั้น*

หลังผ่าตัดจัดเก็บอวัยวะและเนื้อเยื่อเรียบร้อยแล้ว ต้องตรวจสอบเครื่องมือ ตลอดจนผ้าซับเลือดไม่ให้ตกค้างในร่างกายผู้บริจาค ก่อนจะเย็บปิดแผลให้เรียบร้อย สวยงามอย่างเหมาะสม และให้เกียรติแด่ผู้บริจาคอวัยวะ

สุดท้าย ศัลยแพทย์ต้องบันทึกข้อมูลของไตผู้บริจาคให้ครบถ้วนตามแบบบันทึกของทีมผ่าตัดนำอวัยวะออกจากผู้บริจาคสมองตาย เพื่อเป็นประโยชน์ต่อศัลยแพทย์ปลูกถ่ายอวัยวะต่อไป พร้อมนำส่งกาชาดพร้อมอวัยวะ (รูปที่ 14)

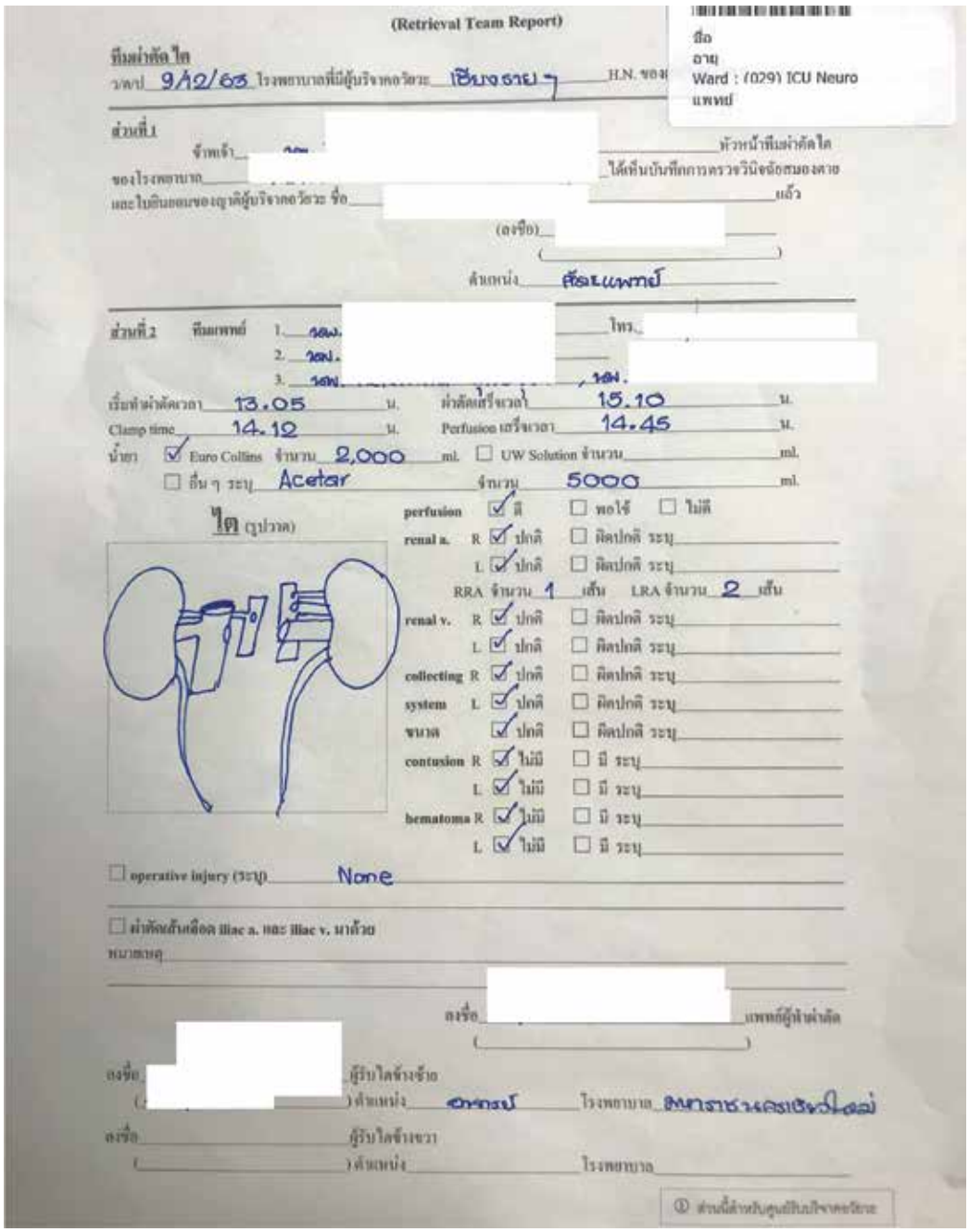
(Retrieval Team Report)

ทีมผ่าตัดไต

ว/ดป 9/12/63 โรงพยาบาลที่มีผู้บริจาคอวัยวะ เชียงราย 7 H.N. ของ

ชื่อ
อายุ
Ward : (029) ICU Neuro
แพทย์

ส่วนที่ 1

จำพเจ้า ... หัวหน้าทีมผ่าตัดไต

ของโรงพยาบาล ... ได้เห็นบันทึกการตรวจวินิจฉัยสมองตาย

และใบยินยอมของญาติผู้บริจาคอวัยวะ ชื่อ ... แล้ว

(ลงชื่อ) ...

(...)

ตำแหน่ง ศัลยแพทย์

ส่วนที่ 2 ทีมแพทย์ 1. รพ. ... โทร. ...

2. รพ. ...

3. รพ. ... , รพ. ...

เริ่มทำผ่าตัดเวลา 13.05 น. ผ่าตัดเสร็จเวลา 15.10 น.

Clamp time 14.12 น. Perfusion เสร็จเวลา 14.45 น.

น้ำยา ☑ Euro Collins จำนวน 2,000 ml. ☐ UW Solution จำนวน ... ml.

☐ อื่น ๆ ระบุ Acetar จำนวน 5000 ml.

ไต (ดูป่วาด)

perfusion ☑ ดี ☐ พอใช้ ☐ ไม่ดี

renal a. R ☑ ปกติ ☐ ผิดปกติ ระบุ ...

L ☑ ปกติ ☐ ผิดปกติ ระบุ ...

RRA จำนวน 1 เส้น LRA จำนวน 2 เส้น

renal v. R ☑ ปกติ ☐ ผิดปกติ ระบุ ...

L ☑ ปกติ ☐ ผิดปกติ ระบุ ...

collecting system R ☑ ปกติ ☐ ผิดปกติ ระบุ ...

L ☑ ปกติ ☐ ผิดปกติ ระบุ ...

ขนาด ☑ ปกติ ☐ ผิดปกติ ระบุ ...

contusion R ☑ ไม่มี ☐ มี ระบุ ...

L ☑ ไม่มี ☐ มี ระบุ ...

hematoma R ☑ ไม่มี ☐ มี ระบุ ...

L ☑ ไม่มี ☐ มี ระบุ ...

☐ operative injury (ระบุ) None

☐ ผ่าตัดเส้นเลือด iliac a. และ iliac v. มาด้วย

หมายเหตุ ...

ลงชื่อ ... แพทย์ผู้ทำผ่าตัด

(...)

ลงชื่อ ... ผู้รับไตข้างซ้าย

(...) ตำแหน่ง อาจารย์ โรงพยาบาล มหาราชนครเชียงใหม่

ลงชื่อ ... ผู้รับไตข้างขวา

(...) ตำแหน่ง ... โรงพยาบาล ...

① ส่วนนี้สำหรับศูนย์รับบริจาคอวัยวะ

รูปที่ 14 บันทึกของทีมผ่าตัดนำอวัยวะออกจากผู้บริจาคสมองตาย

สรุป

ด้วยเหตุที่การปลูกถ่ายไต ถือเป็นการรักษาที่ดีที่สุดในภาวะไตวายระยะสุดท้าย ยังมีผู้ป่วยที่เฝ้ารอการปลูกถ่ายไตจากผู้บริจาคสมองตายเป็นจำนวนมาก และยังคงมีจำนวนผู้ป่วยเหล่านี้เพิ่มขึ้นในทุกๆ ปี ดังนั้นในฐานะศัลยแพทย์ระบบปัสสาวะ สามารถเป็นกำลังสำคัญในการสนันสนุนการปลูกถ่ายไตได้ด้วยความพร้อมในการทำผ่าตัดจัดเก็บไตจากผู้บริจาคสมองตาย เป็นดั่งสะพานบุญแด่ผู้บริจาค เพื่อการปลูกถ่ายไตที่มากขึ้น ช่วยให้ผู้ป่วยไตวายระยะสุดท้ายได้พบกับชีวิตที่มีคุณภาพดีขึ้น

เอกสารอ้างอิง

1. รายงานประจำปี ศูนย์รับบริจาคอวัยวะ สภากาชาดไทย. 2562; P. 42.
2. Jirasiritham S. Kidney procurement. In: Jirasiritham S,Vareesangthip K, Sumethkul W, Chusilp S, editors. Textbook of Kidney Transplantation. 1st ed. Bangkok: Bangkok Vejasarn Press; 2004. P. 237-252.
3. Gooden C. Standard Deceased Donor Kidney Procurement. In: Englesbe M, Mulholland M, editors. Operative Techniques in Transplantation Surgery. 1st ed. Philadelphia: Lippincott Williams & Wilkins; 2015. P.1-8.
4. Gibbs P. Kidney: Surgical Procedure. In: Klein A, Lewis C, Madson J, editors. Organ Transplanta-tion: A Clinical Guide. Cambridge University Press; 2011. P.253-257.

บทที่ 18

Kidney Transplantation
(Vascular Anastomosis and Re-implantation)

ศิรส จิตประไพ

บทนำ

การปลูกถ่ายไต (Kidney Transplantation) ถือเป็นการรักษาผู้ป่วยไตวายระยะสุดท้ายที่ดีที่สุด เมื่อเทียบกับการรักษาทดแทนไตที่เข้าสู่ไตวายระยะสุดท้าย (Renal Replacement Therapy) เนื่องจากสามารถทดแทนการทำงานของไตได้เหมือน หรือใกล้เคียงกับไตปกติ สามารถฟื้นฟูสภาวะร่างกายของผู้ป่วยไตวายระยะสุดท้าย ให้มีคุณภาพชีวิตที่ดีขึ้น และสามารถกลับไปใช้ชีวิตประจำวันได้เหมือนคนทั่วไป

การผ่าตัดปลูกถ่ายไต (Kidney Transplantation Surgery) ถือเป็นการผ่าตัดที่มีความซับซ้อน เพราะเป็นการต่อเติมอวัยวะใหม่เข้าไปในผู้ป่วยรายนั้น โดยเป็นการนำไตที่ได้รับบริจาค ทั้งจากผู้บริจาคที่มีชีวิต (Living donor) หรือผู้บริจาคที่กำลังจะเสียชีวิต (Deceased donor) ปลูกถ่ายเข้าไปในผู้ป่วยไตวายระยะสุดท้าย ร่วมกับปรับระดับยากดภูมิคุ้มกัน (Immunosuppressive drug) ให้เหมาะสม เพื่อให้อวัยวะที่ได้รับการปลูกถ่ายนั้น สามารถเข้าได้กับระบบภูมิต้านทานของผู้รับไต และต้องไม่ส่งผลเสียต่อร่างกายของบุคคลนั้น เนื่องจากการผ่าตัดปลูกถ่ายไตนั้นมีรายละเอียดมากมาย บทความนี้จึงมุ่งเน้นกล่าวถึงเทคนิคการเชื่อมต่อหลอดเลือด (Vascular anastomosis) และการเชื่อมต่อหลอดไตเข้ากับกระเพาะปัสสาวะ (Ureteric re-implantation) ซึ่งเป็นส่วนสำคัญในการผ่าตัดปลูกถ่ายไต และเพื่อให้เข้ากับหัวข้อการบรรยาย เรื่อง “Kidney Transplantation (Vascular Anastomosis and Re-implantation)” ในงานประชุมฟื้นฟูวิชาการ ครั้งที่ 8 Reconstructive Urology ของสมาคมศัลยแพทย์ระบบทางเดินปัสสาวะแห่งประเทศไทย ในพระบรมราชูถัมภ์ เป็นสำคัญ

เนื้อหา

การผ่าตัดปลูกถ่ายไตมีกระบวนการและมีหลายขั้นตอน แต่ที่เกี่ยวข้องกับ Reconstruction มี 3 ขั้นตอนหลัก คือ การสร้างพื้นที่เพื่อทำการวางไตใหม่ (Create space for kidney graft and site for vascular reconstruction) การเชื่อมต่อหลอดเลือดที่ไปเลี้ยงไตใหม่ (Vascular anastomosis for kidney graft) และ การเชื่อมต่อหลอดไตจากไตใหม่เข้ากับกระเพาะปัสสาวะ (Ureteric reimplantation for kidney graft)

ขั้นตอนที่ 1 การสร้างพื้นที่เพื่อทำการวางไตใหม่ (Create space for kidney graft and site for vascular reconstruction)

การพิจารณาวางตำแหน่งของไตใหม่มักจะพิจารณาวางไตในบริเวณช่องท้องด้านล่าง และด้านนอก Peritoneal cavity (lower abdomen and extra-peritoneal space) การพิจารณาว่าจะใส่ไตใหม่ด้านใดของผู้ป่วย ขึ้นกับการตัดสินใจของศัลยแพทย์ผู้ทำการผ่าตัดเป็นหลัก

เมื่อศัลยแพทย์ได้ตรวจสอบไตที่ผ่านกระบวนการถนอมไต (Kidney preservation for transplantation) มาแล้ว ศัลยแพทย์จะทำการเตรียมไต (Kidney graft preparation) เพื่อให้พร้อมสำหรับทำการผ่าตัด โดยผู้ป่วยจะได้รับการระงับความรู้สึกด้วยวิธีการดมยาสลบ (General anesthesia) ผู้ป่วยจะถูกจัดนอนในท่านอนหงาย และอาจพิจารณาปรับเตียงให้มี Hyper-extension position บริเวณ Hip joint เพื่อให้เข้าถึงตำแหน่งหลอดเลือดบริเวณ pelvic space แผลผ่าตัดเป็น Gibson incision เพื่อที่จะเข้าสู่บริเวณ Extra-peritoneal space และบริเวณ Iliac vessel ได้ง่าย และเร็วที่สุด

การพิจารณาเลือกตำแหน่งที่จะเชื่อมต่อหลอดเลือดของผู้ป่วยกับไตที่ได้รับบริจาค (Kidney graft) ควรพิจารณาภาวะ Atherosclerosis ของหลอดเลือดนั้นเสียก่อน โดยพิจารณาว่าหลอดเลือดนั้นมี Atherosclerosis หรือไม่ หากมี มีในปริมาณมากน้อยเพียงใด ทั้งนี้เพื่อลดอัตราการเกิด Vascular complication ระหว่าง และหลังทำการผ่าตัด ซึ่งหากพิจารณาแล้วพบว่าหลอดเลือดนั้นมีคุณภาพดีและเหมาะสม ศัลยแพทย์มักจะเลือกตำแหน่งหลอดเลือด External Iliac vessel (Artery and vein) เพื่อทำ vascular anastomosis เนื่องจากเป็นตำแหน่งที่เข้าถึงได้ง่าย และมีความยาวเพียงพอที่จะเลือก vascular anastomosis site ได้หลายระดับ

นอกจากนี้การเลือกตำแหน่งสำหรับ proximal and distal vascular control ระหว่างการทำ vascular anastomosis หากสามารถเลือกได้ ศัลยแพทย์ควรเลือกตำแหน่งที่หลอดเลือดมีความอ่อนนุ่ม ยืดหยุ่น ไม่แข็ง หรือไม่กรอบ ซึ่งหมายถึงระดับความรุนแรงของภาวะ Atherosclerosis ของหลอดเลือดที่จะใช้ในการเชื่อมต่อ โดยเฉพาะหลอดเลือดแดง

หลังจากกระบวนการข้างต้นแล้ว ศัลยแพทย์จะทำการเลาะเปิด Lymphatic sheath or vessel ที่ห่อหุ้มรอบหลอดเลือด artery and vein ออก เพื่อให้ไม่มี Lymphatic or soft tissue มาขวางระหว่างการทำ vascular wall

anastomosis โดยส่วนตัวแล้ว ผู้เขียนมักเปิด Lymphatic sheath ด้วยการ Split and roll with ligation technique บ่อยกว่าการใช้ Cautery เพียงอย่างเดียว เพื่อลดอัตราการเกิด Lymphatic leakage ซึ่งอาจนำไปสู่การเกิด Lymphocele และส่งผลต่อการทำงานของไตที่ปลูกถ่ายใหม่ได้ (รูปที่ 1)

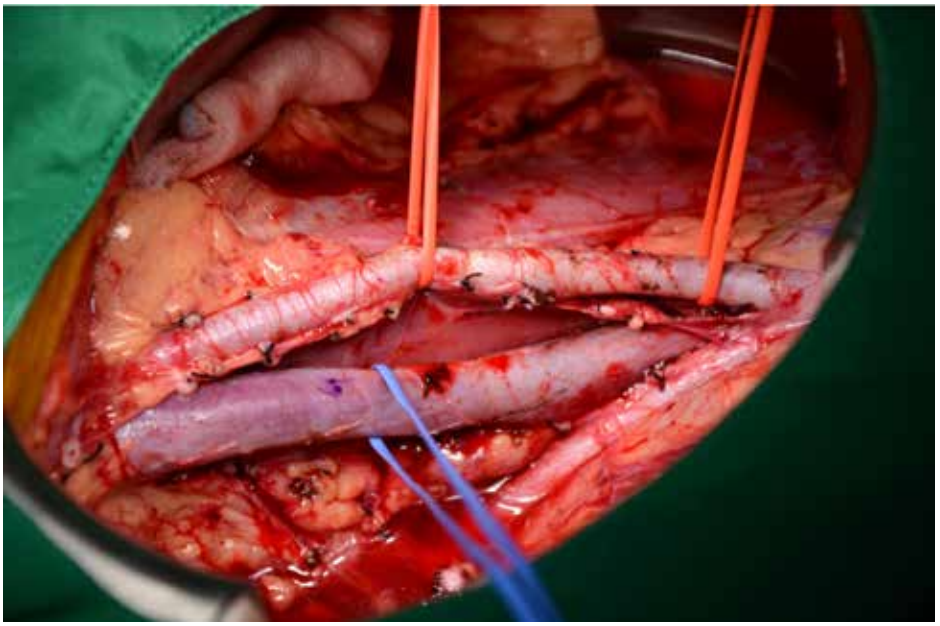

รูปที่ 1 *หลอดเลือดแดง และดำ ที่ได้รับการเลาะเปิด Lymphatic sheath และพร้อมที่จะทำการเย็บเชื่อมหลอดเลือด*

ขั้นตอนที่ 2 การเชื่อมต่อหลอดเลือดที่จะไปเลี้ยงไตใหม่ (Vascular anastomosis for kidney graft)

หลักการสำคัญของการเชื่อมต่อหลอดเลือดที่จะไปเลี้ยงไตใหม่นั้น คือ ต้องให้ Vessel intima layer จากหลอดเลือดสองเส้นนั้น แนบติดกันมากที่สุด โดยต้องพยายามไม่ให้มีช่องว่างระหว่าง Intima layer ซึ่งอาจทำให้เกิด vascular dissection or leakage เทคนิคของการทำ vascular anastomosis นั้นมีหลายวิธี ศัลยแพทย์โดยควรเลือกวิธีที่เหมาะสมกับตนเอง และผู้ป่วยเป็นรายๆ ไป ในที่นี้ผู้เขียนขอยกวิธีที่ตนเองมักใช้ และมีประสบการณ์มาอธิบาย

ก. การเชื่อมต่อหลอดเลือดดำของไตเข้ากับหลอดเลือดของผู้ป่วย (Venous anastomosis)

การเชื่อมต่อหลอดเลือดดำของไตเข้ากับหลอดเลือดของผู้ป่วยมีข้อควรระวัง เนื่องจากผนังของหลอดเลือดดำมีส่วนของ smooths muscle and connective tissue ที่ค่อนข้างบาง และไม่เป็นรูปทรงชัดเจนเหมือนหลอดเลือดแดง ทำให้ยากต่อการจัดรูปทรง ศัลยแพทย์จึงควรมีการวางแผน และจัดรูปทรงหลอดเลือดอย่างดีก่อนทำ venous

anastomosis เพื่อให้ง่ายต่อการประมาณความยาวของ anastomosis site ในกรณีนี้ผู้เขียนจึงมักทำการเย็บมุมทั้ง 2 ด้าน (proximal and distal rim) ของ Renal graft vein เพื่อให้เห็นขนาดที่แท้จริงของ graft vein เสียก่อน (รูปที่ 2)

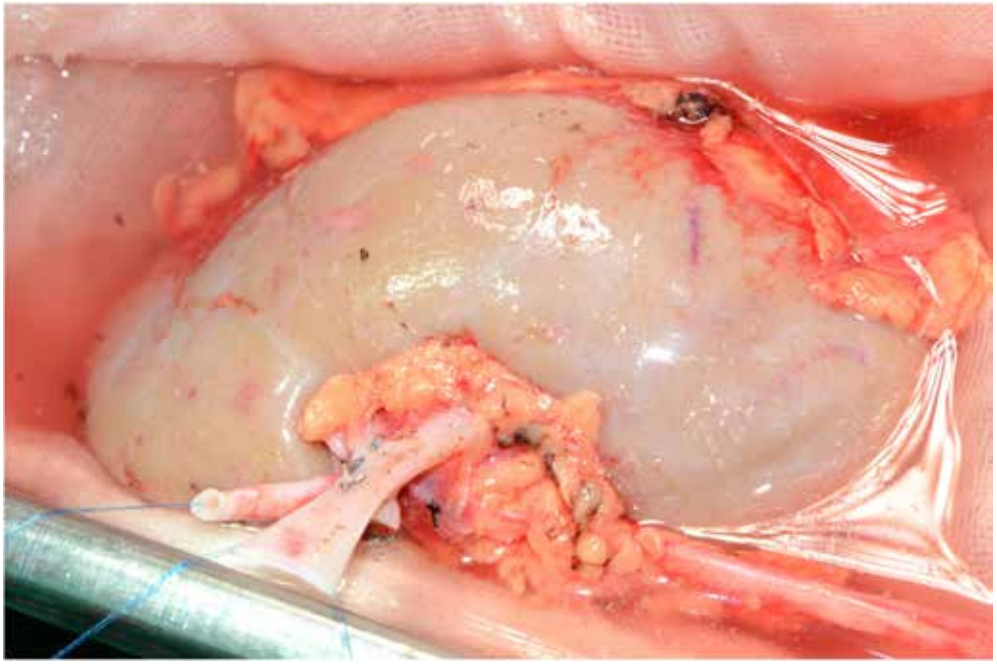

รูปที่ 2 *Kidney graft ที่ได้รับการเลาะเส้นเลือด และเตรียมที่จะทำเย็บเชื่อมหลอดเลือดแดง และดำ*

หลังจากนั้นจึงจะทำการเปิดหลอดเลือดดำ (Venotomy) ของ recipient vein โดยขนาดของ Venotomy ควรเปิดให้ใหญ่กว่า ขนาดของ Graft vein เล็กน้อย เนื่องจาก Graft vein มักจะมี Vascular spasm จากภาวะ Hypothermia ในช่วงที่ถนอมไตก่อนนำมาใส่ในผู้ป่วย เมื่อเลือกตำแหน่ง Venous anastomosis site ได้แล้ว จึงทำการหยุดเลือดที่ไหลในบริเวณ Anastomosis site โดยส่วนใหญ่มักจะใช้ Double angle DeBakey vascular clamp ก็เพียงพอที่จะควบคุมเลือดออกขณะทำ Venous anastomosis

เทคนิคการเย็บหลอดเลือดดำที่นิยมส่วนใหญ่ มักจะใช้การเย็บจากด้านหนึ่งไปอีกด้านหนึ่ง โดยใช้ไหม 2 เส้น เป็น Non-absorbable monofilament suture แบบ 2 เข็ม การเย็บนั้นเริ่มจากเย็บมุมทั้งสองด้าน (proximal and distal end) แล้วผูกให้ vein ทั้งสองเส้น (Donor graft vein and recipient vein) มาติดกันก่อน (Proximal and distal knot) เพื่อให้ง่ายต่อเทคนิคการเย็บอย่างต่อเนื่องต่อไป (Continuous suture technique) ศัลยแพทย์อาจจะพิจารณาใช้ไหมขนาดเล็ก (Prolene 6-0) เย็บตรงกลางของ anastomosis site ของ vein ทั้งสองเส้น เพื่อให้ vein นั้นกางออกระหว่าง medial and lateral site ซึ่งจะยิ่งทำให้การเย็บ vein ทำได้ง่ายมากขึ้น และป้องกันไม่ให้เกิดการเย็บโดน posterior vessel wall ขณะที่มองการเย็บจากด้านนอก โดยผู้เขียนมักเย็บด้านตรงข้ามของตนเองเสียก่อน

(medial side) และเย็บจากมุมล่าง (distal site) ขึ้นมาจนถึงด้านบน (proximal site) แล้วจึงผูกไหมที่เย็บกับหางไหมที่เกิดจากปมด้านบน (proximal knot) หลังจากนั้นจึงใช้หางไหมอีกด้านของ proximal knot เย็บจากบนลงล่างจนไปสุดที่ distal end โดยก่อนปิดหลอดเลือด ควรทำการล้างเลือดที่ค้างอยู่ใน Anastomosis site นั้น ออกด้วย Heparinized saline เพื่อป้องกันไม่ให้เกิด blood clot หรือ Air คั่งค้างอยู่ใน venous segment นั้น แล้วจึงทำการ Clamp Renal vein เพื่อปล่อยเลือดหลอดเลือดดำได้ไหลเวียนได้เหมือนเดิมโดยเลือดนั้นยังไม่ได้ผ่านเข้าไปที่ไต ศัลยแพทย์บางท่านก็นิยมจะยังคง Clamp vein ของผู้ป่วยอย่างนี้ตลอดการทำ Vascular anastomosis แล้วเมื่อทำ Arterial anastomosis เสร็จแล้ว จึงทำการปล่อย ทั้ง Artery and Vein clamp ในเวลาเดียวกัน (รูปที่ 3)

รูปที่ 3 *การเย็บเชื่อมหลอดเลือดดำ (Venous anastomosis)*

ส่วนสำคัญยิ่งกว่านั้นคือการวางตำแหน่งไตให้เหมาะสม และไม่ให้หลอดเลือดดำหักพับ โดยเฉพาะในกรณีที่หลอดเลือดดำของไตยาวมาก ทั้งนี้เพื่อป้องกันไม่ให้เกิด Renal vein thrombosis complication[1] กรณีที่มีหลอดเลือดดำของไต 2 เส้น หรือมากกว่านั้น (Multiple Renal arteries) ควรเลือกเส้น vein ที่มีขนาดเส้นผ่าศูนย์กลางใหญ่ที่สุด แค่เส้นเดียวเพียงพอ ยกเว้นถ้ามีขนาดของหลอดเลือดดำใกล้เคียงกันหลายเส้น อาจจะพิจารณาทำการเย็บเชื่อม vein ทั้งสองเส้นกันก่อนที่จะเชื่อมกับหลอดเลือดดำของผู้ป่วย (Venous reconstruction)

ข. การเย็บเชื่อมต่อหลอดเลือดแดงไตเข้ากับหลอดเลือดของผู้ป่วย (Arterial anastomosis)

การเย็บเชื่อมต่อหลอดเลือดแดงของไตเข้ากับหลอดเลือดของผู้ป่วยนั้น มีข้อควรพิจารณาที่แตกต่างจากกรณีของหลอดเลือดดำ เนื่องจากหลอดเลือดแดงมีชั้นหลอดเลือดที่หนากว่าทั้งชั้น Smooth muscle และชั้น Connective tissue จึงทำให้ผนังหลอดเลือดแดงมีรูปทรงชัดเจน และค่อนข้างแข็งกว่าหลอดเลือดดำ คุณสมบัตินี้ทำให้ศัลยแพทย์สามารถวางแผนการเย็บเชื่อม และกำหนดตำแหน่งได้ง่ายกว่าหลอดเลือดดำ ยกเว้นกรณีที่หลอดเลือดแดงมีขนาดเล็กมาก หรือกรณีที่ต้องมีการทำ Vascular reconstruction เช่น มีหลอดเลือดแดงสองเส้น หรือมีภาวะ Atherosclerosis ซึ่งอาจจะทำให้การเชื่อมต่อซับซ้อนมากขึ้น

เช่นเดียวกับการทำ Vascular anastomosis ทั่วไป ที่จะต้องมีการควบคุมหยุดเลือด (Proximal and distal control) ในตำแหน่งที่จะทำการเปิดหลอดเลือดแดง (Arterotomy for kidney graft renal artery anastomosis) และส่วนที่ควบคุมหยุดเลือด (Proximal and distal control) ควรเลือกตำแหน่งที่ผนังหลอดเลือดแดงมีความยืดหยุ่นหรือแข็งน้อยที่สุดเพื่อป้องกันไม่ให้เกิด arterial plaque rupture ซึ่งอาจทำให้เกิด vascular dissection และส่งผลต่อเลือดที่ไปเลี้ยงขาส่วนปลายได้

ในการทำ Arterial anastomosis suturing ผู้เขียนมักใช้ไหมชนิด Non-absorbable monofilament ขนาด 5-0 หรือ 6-0 แบบสองเข็ม โดยใช้เส้นเดียว เย็บเชื่อมตลอดเส้นรอบวงของ anastomosis site อีกเทคนิคหนึ่งคือการใช้ไหม 2 เส้น เย็บและผูกปม หัว-ท้าย (Proximal and distal knot) คล้ายกับการเย็บเชื่อมหลอดเลือดดำดังที่ได้กล่าวไปแล้ว ในผู้ป่วยบางรายที่ผนังหลอดเลือดค่อนข้างเปราะหรือแข็ง การพิจารณาเทคนิคการเย็บเชื่อมหลอดเลือดทีละคำ (Interrupt suture technique) อาจจะเหมาะกว่าการเย็บแบบต่อเนื่อง (Continuous suture technique) เมื่อเย็บใกล้เสร็จครบรอบ Anastomosis ควรมีการฉีด Heparinized saline แล้วปล่อยเลือดจากส่วนปลาย (Distal control) ต่อ anastomosis ก่อน เพื่อให้เลือดดันอากาศออกมา ก่อนที่จะปล่อยเลือดจากเส้นเลือดของผู้ป่วย ทั้งหลอดเลือดแดง และดำ ไปที่ anastomosis site และ kidney graft ณ เวลานี้ศัลยแพทย์ควรจะเห็นสีของ Kidney graft เปลี่ยนจากสีซีดขาว เป็นสีชมพูอมแดง ตามด้วยการใส่น้ำอุ่นเพื่อให้ไตนั้นมีอุณหภูมิสูงขึ้นจนเท่ากับอุณหภูมิร่างกาย เนื่องจากก่อนหน้านี้ไตของผู้บริจาคผ่านการถนอมไต ด้วยอุณหภูมิต่ำ (4-10 องศาเซลเซียส) มาก่อนทำการผ่าตัดเป็นเวลาหลายชั่วโมง อนึ่ง ขณะทำการเย็บเชื่อมหลอดเลือด ศัลยแพทย์ก็ควรหล่อน้ำเย็นที่ไตเพื่อให้ไตเสียหายน้อยที่สุด (รูปที่ 4)

กรณีที่ไตของผู้บริจาคมีหลอดเลือดแดงสองเส้น ศัลยแพทย์มักจะทำการเชื่อมต่อ Artery สองเส้นนั้นเข้ากันก่อนคล้ายกับกางเกง (Pantaloon vascular reconstruction) โดยการเปิดผนังหลอดเลือดด้านข้างที่ใกล้กับอีกเส้นหนึ่ง แล้วเย็บเชื่อมผนังหลอดเลือดแดงทั้งสองเส้นนั้นเข้าด้วยกัน ทั้งด้านหน้าและด้านหลัง ทำให้ได้ส่วนปลายของ Renal artery ทั้งสองเส้นนั้นที่ใหญ่ขึ้นกว่าเดิม และทำให้ง่ายต่อการเชื่อมต่อเข้าหลอดเลือดแดงของผู้รับไต

กล่าวโดยสรุปแล้ว ทุกขั้นตอนในการเย็บเชื่อมหลอดเลือดดำและแดงควรทำด้วยความรวดเร็ว เพื่อลดเวลา Anastomosis time ซึ่งถือว่าเป็นช่วงเวลาที่ไตไม่ได้ถูกถนอมในอุณหภูมิที่เหมาะสมนัก เมื่อเทียบกับช่วงที่ไตอยู่ใน

น้ำแข็งก่อนทำการผ่าตัด ระยะเวลา Anastomosis time นับเป็นหนึ่งในปัจจัยสำคัญที่มีผลต่อการทำงานของไต (Graft function)

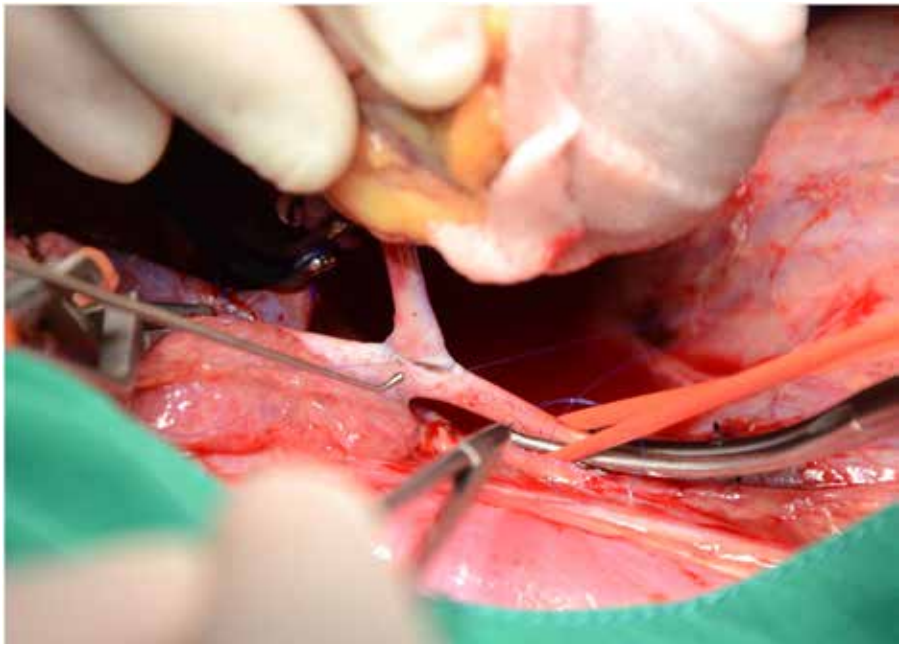

รูปที่ 4 *การเย็บหลอดเลือดแดง (Arterial anastomosis) ผู้เขียนมักจะใช้ Nerve hook ดังที่เห็นในรูป เพื่อช่วยในการเย็บเชื่อมหลอดเลือดแดง*

ขั้นตอนที่ 3 การเชื่อมต่อหลอดไตจากไตใหม่เข้ากับกระเพาะปัสสาวะ (Ureteric reimplantation for kidney graft)

ในการเชื่อมต่อหลอดไตจากไตใหม่เข้ากับกระเพาะปัสสาวะนั้น ศัลยแพทย์ส่วนใหญ่มักใช้เทคนิค Extra-vesical approach แบบ Modified Lich-Gregoir Technique[2] เนื่องจากง่ายในการเชื่อมต่อ และเป็นชนิด Anti-refluxing ทำให้ใกล้เคียงกับภาวะปกติของการฝังหลอดไตมากที่สุด มีงานวิจัยเทียบเทคนิคการเชื่อมต่อหลอดไตเพื่อการปลูกถ่ายไตหลายเทคนิค พบว่าไม่มีความแตกต่างทางสถิติ ไม่ว่าจะเป็น Anti-refluxing หรือ Refluxing technique[3]

ก. ข้อควรพิจารณาในการเชื่อมต่อหลอดไตในผู้ป่วยไตวายเรื้อรัง

การเชื่อมต่อหลอดไตในผู้ป่วยไตวายเรื้อรังที่อาจจะไม่มีน้ำปัสสาวะมาเป็นเวลานาน ผนังกระเพาะปัสสาวะมักจะหนากว่าผนังกระเพาะปัสสาวะปกติ และอาจมีภาวะกระเพาะปัสสาวะหดตัว (Contracted bladder) ซึ่งจะทำให้ยากต่อการหากระเพาะปัสสาวะ หรือระบุตำแหน่งที่จะฝังหลอดไตได้ กรณีนี้ผู้เขียนจึงมักเติมน้ำเข้าไปใน

กระเพาะปัสสาวะก่อนด้วย Betadine diluted saline ผ่านทาง 3-ways Foley catheter ซึ่งใส่ได้ตั้งแต่ก่อนเริ่มผ่าตัด เพื่อให้ง่ายต่อการหากระเพาะปัสสาวะโดยผู้เขียนมักจะเติมน้ำเข้าไปหลังจากเสร็จกระบวนการเชื่อมต่อหลอดเลือดของ Kidney graft หรือ อีกเทคนิคหนึ่งคือ อาจเติมน้ำเข้าไปในกระเพาะปัสสาวะตั้งแต่เริ่มผ่าตัดโดย ใส่สายสวนปัสสาวะปกติ (2 ways Foley catheter) โดยเติม antibiotic diluted saline เข้าไปในกระเพาะปัสสาวะ แล้ว clamp ไว้ตั้งแต่ก่อนเริ่มทำการผ่าตัด (มักใส่ในปริมาณ 100 - 150 มล.)

ข. เทคนิคการฝังหลอดไต (Ureteric reimplantation site)

ตำแหน่งของการฝังหลอดไตมักจะเป็น Supero-lateral of bladder โดยตัดต่อหลอดไตให้มีความยาวที่เหมาะสมกับตำแหน่งของ Kidney graft โดยควรประเมินจากตำแหน่งของ Kidney graft ที่ไม่ทำให้หลอดเลือดแดงและดำ หักพับ และไม่ตึงจนเกินไป เมื่อเลือกตำแหน่งที่จะฝังหลอดไตได้แล้ว จึงทำการเปิด Spatulate หลอดไตที่จะทำการฝัง เพื่อเพิ่มพื้นที่ในการทำ Anastomosis ต่อด้วยทำการเปิดแผลที่กล้ามเนื้อของกระเพาะปัสสาวะ (Detrusor muscle) จนถึงชั้น Mucosal layer (โดยไม่เข้าไปใน Bladder cavity) ค่อยๆ เลาะแยกชั้นระหว่าง Detrusor muscle and Bladder mucosa เพื่อเตรียมจะสร้าง Submucosal tunneling โดยใช้ไหม Chromic 2-0 เย็บ เพื่อเปิด Detrusor muscle ไว้ในระหว่างการทำ Mucosal anastomosis (รูปที่ 5 และ 6)

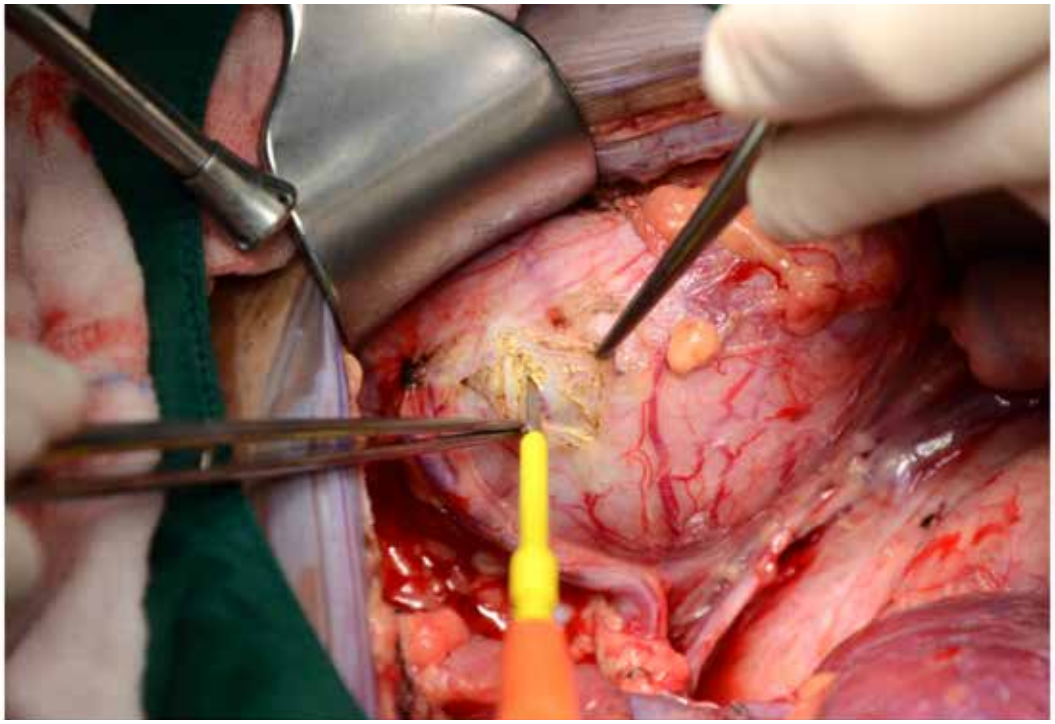

รูปที่ 5 *การเปิด Bladder muscle layer*

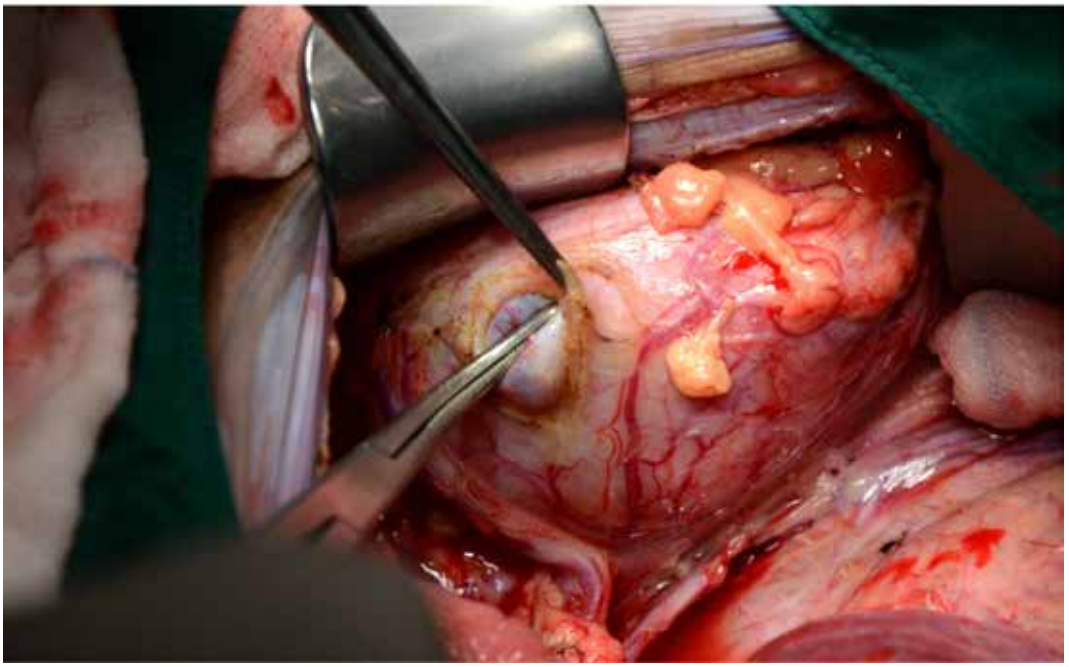

รูปที่ 6 *การเลาะแยกชั้นระหว่าง Bladder muscle layer กับ Bladder mucosa*

จากนั้นจึงเปิดแผลที่ Bladder mucosa ในส่วนของ Distal part ของ Detrusor muscle defect ความยาว 1-1.5 cm แล้วรีบเย็บ ทั้งมุมบน และมุมล่าง (Hanging suture at Proximal and distal end) ของ bladder mucosal นั้น การเย็บขั้นตอนนี้ ควรรีบทำหลังจากเปิดแผล Bladder mucosa ทันที เพราะขอบของ bladder mucosa มักจะหดตัวหายเข้าไปใน bladder cavity โดยเฉพาะในผู้ป่วยที่มี Contracted bladder จะทำให้ยากที่จะหาขอบของ bladder mucosal

ขณะที่ทำ Anastomosis ในส่วนนี้ ผู้เขียนมักจะเลือกไหมชนิด Absorbable mono-filament suture ขนาด 4-0 จำนวน 2 เส้นสำหรับ Mucosal anastomosis เพื่อทำการเย็บ bladder mucosa และ all layer ureteric wall โดยเริ่มจากการทำปม ทั้งด้าน Proximal and distal site เริ่มทำการเย็บชั้น bladder mucosa กับ all layer ureteric wall เข้าหากัน ด้วย Continuous suture technique ทั้งด้านใน และด้านนอก (Medial and lateral side) ร่วมกับการใส่ Double-J ureteric stent size 4.8 FR หลังจากนั้น จึงใช้ Absorbable multi-filament suture 3-0 เย็บปิด Detrusor muscle defect แบบ Interrupt technique เพื่อสร้าง Submucosal tunneling ปิดด้านบนของ Graft ureter เพื่อให้เกิด Anti-reflux mechanism (รูปที่ 7, 8, 9)

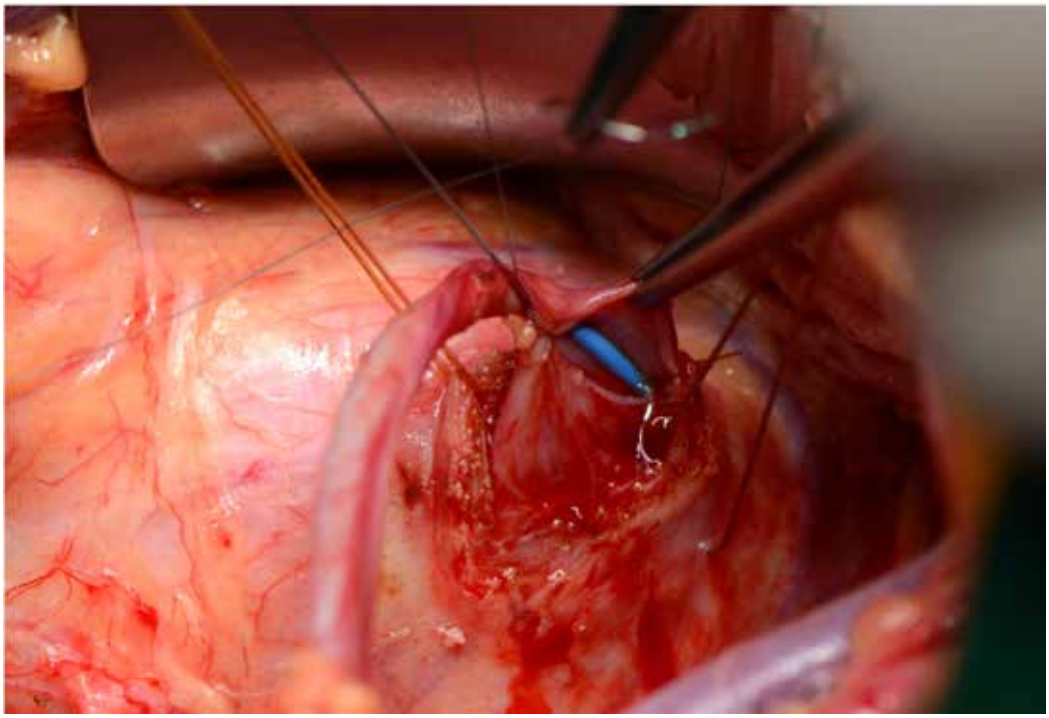

รูปที่ 7 *การเย็บเชื่อมหลอดไตในชั้น Bladder mucosa เข้ากับ All layer kidney graft ureter*

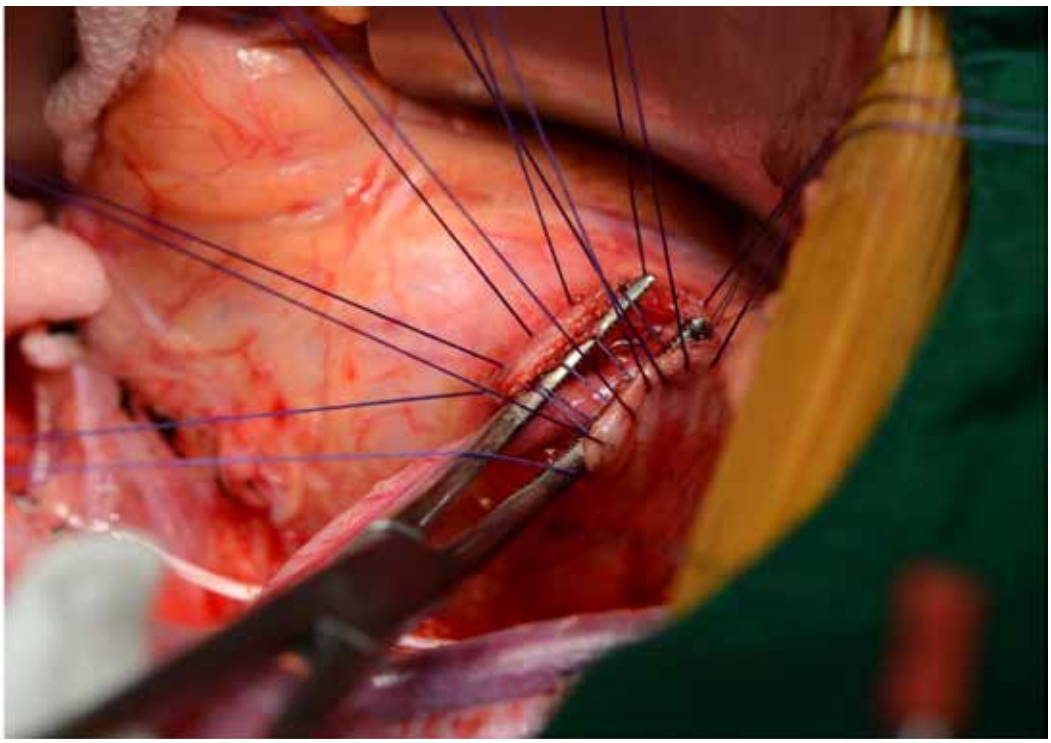

รูปที่ 8 *การทำ Submucosal tunneling*

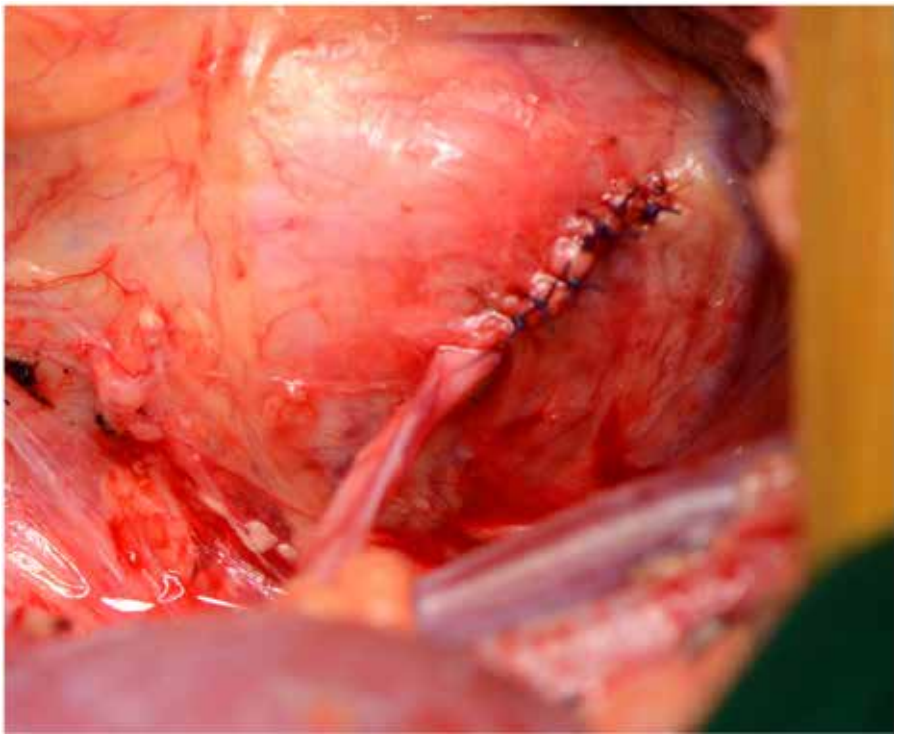

รูปที่ 9 *ภาพหลังจากเสร็จการทำ Ureteric re-implantation แบบ Modified Lich-Gregoir Technique*

ค. การใส่ Double-J stent ในการทำ Kidney graft ureteric reimplantation

เนื่องจากมีข้อถกเถียงกันในประเด็นการใส่ Double-J stent ในการทำ Kidney graft ureteric reimplantation จึงมีการศึกษาวิจัยเปรียบเทียบระหว่างการใส่ และไม่ใส่ Double-J stent ในการทำ Kidney graft ureteric reimplantation กับภาวะแทรกซ้อนหลังการผ่าตัด (Anastomosis stricture, urine leakage, etc.) ผลการศึกษาพบว่า ไม่มีความแตกต่างกันอย่างมีนัยสำคัญทางสถิติ[4] อย่างไรก็ตามศัลยแพทย์ส่วนใหญ่ที่ทำการผ่าตัด Kidney transplant รวมถึงผู้เขียนเอง มักจะใส่ Stent ไว้ชั่วคราว (5 - 14 วัน หลังทำการผ่าตัด) เพราะผลของการผ่าตัด Kidney transplant นั้นขึ้นกับหลายปัจจัย ไม่ใช่เฉพาะเรื่องเทคนิคการผ่าตัดอย่างเดียว แต่ยังมีตัวแปรที่เกี่ยวข้องอื่นๆ อีกมาก เช่น คุณภาพของไตจากผู้บริจาค Cold ischemic time และ Vascular anastomosis time เป็นต้น ผู้เขียนจึงไม่ต้องการให้มีปัจจัยเรื่องการทำ Ureteric reimplantation technique มาเป็นตัวแปรเพิ่มในการพิจารณา กรณีที่ Graft ไม่สามารถทำงานอย่างดี (Delayed graft function) หลังการผ่าตัด

สรุป

บทความนี้ได้รวบรวมเทคนิคขั้นตอนที่สำคัญของการผ่าตัด Kidney transplant โดยเฉพาะส่วน Reconstruction ทั้ง Vascular anastomosis and Ureteric reimplantation ไว้ด้วยกัน ผู้เขียนพยายามอธิบายจากประสบการณ์โดย

ละเอียด เพื่อให้ผู้อ่านสามารถนึกภาพตาม และเข้าใจได้ง่าย ผู้เขียนหวังเป็นอย่างยิ่งว่าบทความนี้จะเป็นส่วนหนึ่งของแรงกระตุ้น และสร้างแรงบันดาลใจผู้อ่านในการจะเป็นศัลยแพทย์ที่ทำการปลูกถ่ายไต เพื่อร่วมกันเป็นกำลังสำคัญในการเปลี่ยนชีวิตผู้ป่วยโรคไต ให้มีคุณภาพชีวิตที่ดีขึ้น สามารถกลับมาใช้ชีวิตและปฏิบัติหน้าที่การงาน เป็นทรัพยากรมนุษย์ที่สำคัญในการพัฒนาประเทศชาติได้อย่างมีคุณภาพต่อไป

เอกสารอ้างอิง

1. Haberal M, Boyvat F, Akdur A, Kırnap M, Özçelik Ü, Yarbuğ KF. Surgical Complications After Kidney Transplantation. Experimental and clinical transplantation: official journal of the Middle East Society for Organ Transplantation. 2016 Dec;14(6):587.
2. Khauli R. Modified extravesical ureteral reimplantation and routine stenting in kidney transplantation. Transplant international. 2002 Sep;15(8):411-4.
3. Alberts VP, Idu MM, Legemate DA, Laguna Pes MP, Minnee RC. Ureterovesical anastomotic techniques for kidney transplantation: a systematic review and meta-analysis. Transplant International. 2014 Jun;27(6):593-605.
4. Mangus RS, Haag BW. Stented versus nonstented extravesical ureteroneocystostomy in renal transplantation: a meta-analysis. American journal of transplantation. 2004 Nov;4(11):1889-96.

ดัชนี

ก

กระเพาะปัสสาวะและช่องคลอด 193-195
กลั้นปัสสาวะไม่ได้ 194
การกรีดขยายท่อปัสสาวะส่วนที่ตีบ 246
การขยายท่อปัสสาวะ 246
การติดเชื้อทางเดินปัสสาวะซ้ำ ๆ 276
การผ่าตัดแก้ไขภาวะกลั้นปัสสาวะไม่ได้ 224-226, 229, 230, 233
การผ่าตัดผ่านท่อไตเพื่อกรีดเปิดกรวยไต 25
การผ่าตัดผ่านทางช่องคลอด 193
การผ่าตัดผ่านผิวหนังเพื่อกรีดเปิดกรวยไต 14
การส่องกล้องตรวจทางเดินปัสสาวะ 277
แกนองคชาตเทียม 299

ค

คลื่นกระแทกความแรงต่ำ 292

ถ

ถุงงอกจากผนังท่อปัสสาวะ 271
ถุงน้ำ 274
ถุงฝีหนอง 274

ท

ท่อปัสสาวะส่วนหน้าตีบ 236
ที่กักเก็บน้ำปัสสาวะ 184-186

ป

ปวดขณะมีเพศสัมพันธ์ 288
ปวดเร่งรีบ 276
ปัสสาวะคั่ง 276
ปัสสาวะบ่อย 276
ปัสสาวะไม่ออก 233
ปัสสาวะแสบขัด 276

ภ

ภาวะการอุดกั้นบริเวณกรวยไต 56
ภาวะทางออกกระเพาะปัสสาวะอุดตัน 224-226, 229, 230, 233
ภาวะพังผืดรัดท่อปัสสาวะ 224-226, 230, 233
ภาวะอุดกั้นท่อไตเฉียบพลัน 111

ม

มะเร็งต่อมลูกหมาก 202
มีปัสสาวะหยดตามหลังจากถ่ายปัสสาวะเสร็จ 276

ร

รูทะล 193, 195
รูทะลุระหว่างทางเดินปัสสาวะส่วนล่างและทวารหนัก 202
แรงตึงผิว 184
โรคพีโรนี 291
โรครอยต่อระหว่างท่อไตและกรวยไตอุดกั้น 1

ศ

ศัลยกรรมตกแต่งกรวยไตแบบตัดออกเป็นส่วน ๆ 5
ศัลยกรรมตกแต่งกรวยไตแบบเปิด 1, 4
ศัลยกรรมตกแต่งกรวยไตแบบไม่ตัดออกเป็นส่วน ๆ 5, 7

ส

สมดุลเกลือแร่ 191

ห

หุ่นยนต์ช่วยผ่าตัด 56

อ

อาการเจ็บขณะมีเพศสัมพันธ์ 276

Index

A

acucise cutting balloon catheter 30
anastomosis 62
anastomotic urethroplasty 262
antegrade endopyelotomy 14
anterior urethral stricture 236
anti-incontinence surgery 224, 225, 233
arterial anastomosis 323
artificial sphincter 134
artificial sphincter device 132
artificial urinary sphincter 167

B

B12 170
bimanual examination 170
biofeedback 167
bladder augmentation 183, 189
bladder neck sling 213
bladder outlet obstruction 224, 233
Boari flap 92, 98, 100, 104-106, 108, 113
brachytherapy 133
buccal graft ureteroplasty 80
buccal mucosal graft 249
bulbar urethral ischemic stenosis 266
bulbous urethra 237
bulbous urethral length 261
bulking agent 167

C

Camey II 147
carcinoma in situ 124
catheterizable stoma 188
cecum 141
chloride 142
chronic diarrhea 134
circumferential 275, 287
CIS 124
collagenase 292
complete blood count 170
compliance 141
congenital penile curvature 291
continent pouch 183, 184
contrast-enhanced CT scan 58
Cooper 140
corpus cavernosum 237
corpus spongiosum 237
Crohn 142
crossing vessel 16, 58
cutaneous stoma 183
cystectomy 118
cystourethroscopy 277

D

16 dot procedure 295
deep dorsal venous complex 136
detubularization 141
detularization 122
direct vision internal urethrotomy 246
dismembered pyeloplasty 5, 39, 59
diuretic renography 58

diverticulectomy 282
double balloon posi-tive pressure urethrography (DBU) 278
double Yang-Monti 190
double-folded technique 122
dyspareunia 271, 276
dysuria 276

E

early recovery after surgery (ERAS) 146
endopelvic fascia 136, 139
endopyelotome 19
endopyelotomy 57
endoscopic realignment 261
endoureterotomy 69, 72
Essed and Schroeder 295, 297
excision with primary anastomosis 247
exstrophy 117
extramural serosal tunnel 187-190

F

feeding tube 145
fistula 193, 194, 196
fistula 202, 284
flexible cystoscope 134
follow-up 169
fossa navicularis 237
frozen section 126

G

gapometry 261
genitofemoral nerve 103, 113

H

Hautmann pouch 151
Hautmann W pouch 184
high ureteral insertion 58
high-pressure reflux 118
holmium: YAG 29
horseshoe 275, 287
hydrogen 142
hyperchloremic acidosis 117
hyperchloremic metabolic acidosis 185, 191
hyperkalemic hypochloremic metabolic acidosis 191

I

ileal conduit 118
Ileal neobladder 151
Ileal ureter 78-80
ileum 141
intussuscepted ileum 188

K

kidney transplantation surgery 318
Kocher maneuver 60

L

laparoscopic pyeloplasty 37
lichen sclerosis 241
lower filling pressure 141

M

maximum urethral closure 167
membranous urethra 237
metabolic panel 170
microabscess 274
mid urethral sling 213
minimal invasive surgery 161
mitrofanoff principle 188

N

nasogastric tube 146
neobladder substitution 117
nephrostomy 162
Nesbitís procedure 295
nipple mechanism 187
nondismember pyeloplasty 5

O

omentum 140
open pyeloplasty 1
orthotopic Kock Ileal Reservoir (Hemi-Kock) 148
orthotopic Mainz Pouch (Mainz III) 156
orthotopic neobladder 185
orthotopic urinary diversion 117
ostium 277

P

Padua pouch (vesica ileale padovana) 158
paraurethral glands 272
pelvic floor muscles 167
pelvic fracture urethral injury (PFUI) 257, 259
penile plication 295
penile prosthesis 295, 299
penile revascularization 262
penile traction therapy 292
penile urethra 237
peristomal hernia 118
periurethral fascia 284
periurethral fibrosis 225, 233
periurethral glands 272
peyronieís disease 291
plaque incision/partial excision and grafting 295, 297
post void dribbling 276
pouchitis 191
principle of Davis 14
prostate cancer 202
prostatic urethra 124, 237
proximal urethra 134
Psoas hitch 92
psoas hitch 92, 98, 100, 102-106, 112
pudendal 135
pyeloplasty 38, 57

Q

quality-of-life 171

R

radical cystectomy 123, 124
radical prostatectomy 134
rectourinary 202
rectus myocutaneous graft 140
renal ultrasonography 58
reservoir 122
retrograde endopyelotomy 25
retrograde pyelography 59
retrograde urethrography 242
right colon pouch 156
Robot-assisted laparoscopic pyeloplasty 56
robotic pyeloplasty 57

S

sacral promontary 140
sacrocolpopexy 140
saddle bag 275
salvage cystectomy 133
serous-lined extramural tunnel 148
short bowel syndrome 134

Sigmoid pouch 156
Skene glands 272
spherical shape 122
spongiofibrosis 238
stomal stenosis 118
stress incontinence 132
stress urinary incontienence 288, 213
Studer pouch 153
submucosal tunnel 187, 188, 190
substitutional urethroplasty 248
suburethral sling 213

T

T Pouch modification 153
tapered endoureterotomy stent 22
tesion-free vaginal tape (TVT) 214
thulium fiber 29
transobturator sling placement 217
transuretero-ureterostomy 76, 77
transurethral resection of bladder tumor 125
transurethral resection of prostate 125
transvaginal 200
TURBT 126
TURP 126

U

ureteral balloon dilator 28
ureteral dilatation 57
ureteral spatulation 62
ureteral stent 145
ureteral stent insertion 63
ureteric obstruction 111
ureteric reimplantation for kidney graft 324
ureterointestinal anastomosis 186
ureteroneocystostomy 92, 93, 100, 103, 111
ureteropelvic junction obstruction 56
ureteropelvic junction obstruction (UPJO) 1, 38, 56
ureterosigmoidostomy 117
ureteroureterostomy 73-75
urethral diverticulum 271
urethral sling 167
urethral sphincteric complex 288
urethrectomy 124
urethrolysis 225-227, 229, 230, 231, 233
urethropelvic ligament 271
urethroplasty 287
urethrovaginal fistula 288
urgency 276
urinary continence 165
urinary incontinence 194
urinary retention 167, 229, 233
uroflowmetry 241

V

Valsalva leak pressure 167
venous anastomosis 320
vesicovaginal 193
voiding cystourethrography (VCUG) 278

W

white line of Toldt 60

Y

Yachia plication 295
Yang-Monti ileovesicostomy 189